

□ 원 저 □

간경화 환자에서의 저산소혈증과 Tc-99m-MAA 주사를 이용한 폐내단락 측정

서울대학교 의과대학 내과학교실

이계영* · 김영환 · 한성구 · 심영수 · 김건열* · 한용철

= Abstract =

Hypoxemia In Liver Cirrhosis And Intrapulmonary Shunt Determination Using Tc-99m-MAA Whole Body Scan

Kye Young Lee, M.D.*, Young Whan Kim, M.D., Sung Koo Han, M.D., Young Soo Shim, M.D., Keun Youl Kim, M.D.* and Yong Chol Han, M.D.

Department of Internal Medicine, Seoul National University, College of Medicine, Seoul, Korea

Background: It is well known that severe hypoxemia is often associated with liver cirrhosis without preexisting cardiac or pulmonary diseases. Pulmonary vascular impairments, more specifically, intrapulmonary shunting have been considered as a major mechanism. Intrapulmonary shunting arises from pulmonary vascular dilatation at the precapillary level or direct arteriovenous communication and has relationship with the characteristic skin findings of spider angioma. However, these results are mainly from Western countries where alcoholic and primary biliary cirrhosis are dominant causes of cirrhosis. It is uncertain that the same is true in viral hepatitis associated liver cirrhosis, which is dominant causes of liver cirrhosis in Korea. We investigated the incidences of hypoxemia and orthodeoxia in Korean cirrhotic patients dominantly composed of postnecrotic cirrhosis and the significance of intrapulmonary shunting as the suggested mechanism of hypoxemia.

Method: We performed the arterial blood gas analysis separately both at the supine and erect position in 48 stable cirrhotic patients without the evidences of severe complications such as ascites, variceal bleeding, and hepatic coma. According to the results of arterial blood gas analysis, all patients were divided into hypoxemic and normoxemic group. In each group, pulmonary function test and Tc-99m-MAA whole body scan were performed. The shunting fraction was calculated based on the fact that the sum of cerebral and bilateral renal blood flow is 32% of the systemic blood flow.

Results: The hypoxemia of PaO₂ less than 80 mmHg was observed in 9 patients(18.8%) and

* 현재 단국대학교 의과대학 내과학교실에 재직중임
본 논문은 1993년도 서울대학교병원 임상연구비의 보조로 이루어 졌음.

Orthodeoxia more than 10 mmHg was observed in 8 patients(16.7%). But there was no patient with significant hypoxemia of PaO₂ less than 60 mmHg. PaO₂ was significantly decreased in the patients with spider angioma than the patients without spider angioma and showed no correlation with the serologic type and severities of liver function test findings. Any parameters of pulmonary function test did not demonstrate the difference between normoxemic and hypoxemic group. But hypoxemic group showed significantly increased shunt fraction of 11.4 ± 4.1% than normoxemic group of 4.1 ± 2.0% (p < 0.05).

Conclusions: Hypoxemia is not infrequently observed complication in liver cirrhosis and intrapulmonary shunting is suggested to play a major role in the development of hypoxemia. But there was no great likelihood of clinically significant hypoxemia in our domestic cirrhotic patients predominantly composed of postnecrotic type.

Key Words: Liver cirrhosis, Hypoxemia, Intrapulmonary shunting, Tc-99m-MAA scan

서 론

간경화 환자에서 심질환 또는 폐질환이 동반되지 않으면서 심각한 저산소혈증이 발생할 수 있다는 사실은 문헌상 1884년 Fluckiger가 청색증과 곤봉수지가 동반된 간경화 환자를 보고한 것으로부터 비롯된다¹⁾. 이후 1935년 Snell²⁾은 간경화에서 동맥혈산소포화도가 감소한다는 사실을 처음으로 확인하였고, 1960년 Rodman 등³⁾은 심폐질환의 증거가 없는 56명의 진행성 간경화 환자를 대상으로 한 보고에서 16%의 환자가 대기중에서의 동맥혈산소포화도가 90% 미만이었음을 밝히고 있으며, 보다 최근에는 Naeije 등⁴⁾이 간생검, 간정맥 도자, 또는 문맥대정맥문합(portocaval shunt)전에 시행하는 혈류학적 검사를 위해 의뢰된 100명의 간경화 또는 간염 환자를 대상으로 한 연구에서는 28명의 환자가 대기중에서의 동맥혈산소분압이 70mmHg 미만이라는 사실을 보고한 바 있다.

간경화 환자에서 발생하는 이러한 저산소혈증의 원인으로서는 초기에는 2,3-DPG의 증가로 인한 산소해리곡선의 우측변위에 의한 것이라는 가설이 제시되기도 하였지만^{5~7)} 현재는 폐혈관 장애를 초래하는 것이 주된 역할을 하는 것으로 알려져 있다⁸⁾. 간경화와 관련된 폐혈관 장애 중에서는 폐혈관 확장에 의한 폐내단락(intrapulmonary shunting)이 가장 중요한 역할을 하는 것으로 알려져 있으며^{8,9)}, 이 외에 문맥과 폐정맥간의 문합,

늑막의 거미상 혈관종, 폐고혈압, 환기-관류 불균형, 저산소성 폐혈관 수축 장애등이 제시되고 있다^{7,8)}.

폐내단락은 전모세혈관(precapillary) 수준에서 폐내혈관확장이 발생하거나 직접적인 동정맥 교통에 의해서 발생하는데, 정상적인 폐실질 내의 모세혈관의 직경이 8 내지 15 μm인¹⁰⁾ 반면 간질환 환자에서는 약 160 μm까지 혈관이 확장되고^{10,11)}, 늑막하 혈관인 경우는 500 μm까지 증가하여 육안으로도 확인할 수 있을 정도가 되며¹¹⁾, 간경화 환자에서 흔히 관찰되는 피부 소견인 거미상 혈관종(spider angioma)과 관련성이 있다. 이러한 폐내 모세혈관의 확장으로 인해 중심 혈류 속도가 빨라지고 모세혈관 통과 속도가 증가하여 결국은 폐확산 장애가 초래되는데 이러한 효과는 심박출량이 증가하는 과운동성 순환을 나타내는 간경화의 혈류학적 특성과 상승작용을 유발하여 저산소혈증이 발생한다¹²⁾. 또한 양아위에서 기립자세로 체위변화를 하면 폐기저부위에서 중력에 의한 혈류량이 증가하여 폐내단락 효과가 배가되어 저산소혈증이 더욱 악화되므로 기립성 탈산소증(orthodeoxia)^{13,14)}과 편평호흡(platypnea)¹⁴⁾의 증상이 발생할 수도 있다.

그러나 이러한 소견들은 주정성 간경화와 원발성 담즙성 간경화를 주로하는 구미에서의 결과이고, B형 간염과 이로 인한 간경화 및 간암의 유병률과 사망률이 세계적으로 가장 높은 우리나라에서는 이에 대한 연구가 거의 없는 실정이다. 이에 저자들은 심폐질환의 증거가 없는 간경화 환자를 대상으로 양아위와 기립자세에서

각각 동맥혈검사를 실시하여 저산소혈증과 orthodeoxia의 빈도를 조사하고, 이에 따라 저산소혈증군과 정상산소혈증군으로 대별하여 각각 폐확산능을 포함한 폐기능검사와 technetium-99m-Macroaggregated albumin(이하 Tc-99m-MAA로 약함) 주사를 이용한 폐내단락 측정 실험을 시행하여 다음과 같은 결과를 얻었기에 보고하는 바이다.

대상 및 방법

1. 대상

1992년 5월부터 8월까지 서울대학교병원에 입원하여 간주사 또는 간 초음파 소견상 간이 위축되어 있고 비장 종대 또는 식도정맥류 등의 문맥 고혈압의 증거가 확인된 간경화 환자 중에서 심폐질환의 증거가 없고 복수, 상부위장관 출혈, 간성 혼수등과 같은 심한 합병증의 현증이 없는 비교적 안정상태에 있는 48명을 대상으로 하였다. 환자의 평균 연령은 52.3 ± 8.7 세였고, 남자가 39명(81.2%) 여자가 9명(8.8%)이었으며, 혈청학적 표지자에 따른 분류는 B형이 34명(70.8%), C형이 4명(8.3%)이었으며 10명(20.8%)에서는 혈청학적 표지자가 관찰되지 않았다(Table 1).

2. 방법

우선 모든 대상 환자에서 문진과 이학적 검사를 실시

Table 1. Patients' Characteristics(n=48)

Age(years)	52.3 ± 8.7
Sex	
M	39 (81.2%)
F	9 (18.8%)
Serologic Type	
B	34 (70.8%)
C	4 (8.3%)
None	10 (20.8%)
LFT Findings	
Albumin(g/dL)	3.2 ± 0.5
Bilirubin(mg/dL)	1.4 ± 0.3
Alkaline phosphatase(IU/L)	110 ± 30
Cholesterol(mg/dL)	120 ± 15
Prothrombin time(%)	64 ± 7
Platelet(mm ³)	108,000 ± 29,208

하였으며 특히 저산소혈증과 관련된 호흡곤란, 편평호흡, 청색증, 곤봉 수지, 거미상 혈관종등에 대해서는 자세히 확인하였다. 철저한 문진 및 이학적검사와 함께 단순 흉부 X-선 검사와 심전도검사를 통해서 심폐질환의 동반 가능성을 배제하였고, 방사성면역측정법을 이용하여 HBsAg/sAb/cAb와 Anti-HC Ab등 B형 간염과 C형 간염 표지자에 대한 혈청학적 검사와, 혈청에서 protein, albumin, bilirubin, alkaline phosphatase, SGOT/SGPT, cholesterol등의 간기능검사, prothrombin time 및 activated partial thromboplastin time, 혈색소와 혈소판수 등의 기본검사를 실시하였다.

안정상태의 양아위에서 요골동맥 천자를 통해 동맥혈을 채취하여 반자동 혈액가스분석기를 이용하여 동맥혈 산소분압을 측정하였는데, 80 mmHg 미만이면 저산소혈증 양상으로 판정하였다. 양아위에서 기립상태로 자세 변화를 취한 후 15분 경과시에 다시 동맥혈분석검사를 실시하여 기립성 탈산소증의 유무를 확인하였고 기립성 탈산소증은 기립상태에서의 동맥혈산소분압이 양아위에서의 동맥혈산소분압보다 10 mmHg이상 차이를 나타낼 때 양상으로 판정하였다.

동맥혈산소분압이 80 mmHg 미만이거나 기립성 탈산소증이 나타난 환자를 저산소혈증군으로 분류하고 나머지를 정상산소혈증군으로 분류하여 각각 9명과 14명의 환자에서 폐기능검사를 실시하였고, 각각 11명과 8명의 환자에서 Tc-99m-MAA 주사를 이용하여 폐내단락을 측정하였다. 폐기능검사는 spirometry를 이용하여 노력성 폐활량(FVC), 1초시 폐활량(FEV₁), FVC/FEV₁ 비율등을 측정하였고, 헬륨가스 회석법을 이용하여 기능성 잔류용량(FRC), 잔류용적(RV), 전폐용량(TLC), RV/TLC 비율등을 측정하였으며 단일호흡법을 이용하여 폐확산능(DLCO)을 측정하였다.

폐내단락을 결정은 1~2 mCi의 technetium-99m이 부착된 macroaggregated albumin(Tc-99m-MAA) 입자를 정맥 주사한 후 scintillation camera를 이용하여 우신과 좌신, 뇌, 그리고 우폐와 좌폐의 전방 및 후방 투사에서의 각각의 방사성 계수를 300초간 측정하여 결정하였다. 뇌와 좌우신장의 혈류량은 전신 혈류량의 32%이므로 이를 기준하여 뇌와 좌우신장에서 측정된 방사성 계수를 전신 방사성 계수로 환산하고, 이 값을 좌우폐의

방사성 계수와 흡산한 후 이에 대한 전신 방사성 계수의 비율을 계산하여 폐내단락율을 결정하였다. MAA 입자의 직경은 20내지 50 μm 이므로 정상에서는 직경이 20 μm 정도인 폐모세혈관에서 모두 포획되어 신장과 뇌 등의 전신 순환에서는 확인되지 않지만 심장내에 우좌단락이 존재하거나 동정맥류(arteriovenous fistula)나 폐모세혈관의 확장에 의한 폐내단락이 존재할 시에는 전신혈류로 유입되어 신장과 뇌와 같은 종말 장기의 모세혈관에 포획되어 이를 scintillation camera로 확인될 수 있었다.

3. 통계 처리

혈청학적 분류와 거미상 혈관종 유무에 따른 각 군간의 동맥혈산소분압과 기립성 탈산소증의 정도의 비교와, 저산소혈증군과 정상산소혈증군간의 여러 폐기능검사 지표와 폐내단락비율의 비교는 student-t test로서 검증하였고, 간기능검사 지표와 동맥혈산소분압 및 기립성 탈산소증간의 연관성 확인은 선형 상관관계를 이용하여 검증하였으며 통계적 유의성은 p-value 0.05 이하에서 인정하였다.

결 과

저산소혈증과 관련된 증상과 증후를 조사한 결과 48명의 간경화 환자 중에서 호흡곤란을 호소한 환자는 1명(2.1%)뿐이었고, 편평호흡을 호소하는 환자는 1예도 없었으며, 청색증이 관찰된 환자는 호흡곤란을 호소하는 환자 1명에서만 관찰되었고, 곤봉수지는 1예도 없었다(Table 2). 한편 거미상 혈관종은 25명에서 관찰되어 52.1%의 빈도를 보였다(Table 2).

앙아위 자세에서 조사한 저산소혈증의 빈도는 9명에서 동맥혈산소분압이 80 mmHg 미만으로 관찰되어

Table 2. Related Symptoms and Signs(n=48)

	n	percent
Dyspnea	1	2.1 %
Platypnea	0	0.0 %
Cyanosis	1	2.1 %
Clubbing	0	0.0 %
Spider	25	52.1 %

18.8%의 빈도를 보였으며 이중에서 동맥혈산소분압이 8명은 70~79 mmHg, 1명은 60~69 mmHg로서 대개는 가벼운 정도의 저산소혈증을 보임으로써 동맥혈산소분압 60 mmHg 미만의 심각한 저산소혈증은 관찰되지 않았다(Table 3). 10 mmHg 이상의 기립성 탈산소증은 8명에서 관찰되어 16.7%의 빈도를 보였는데 이중에서 6명은 앙아위에서는 저산소혈증이 관찰되지 않다가 기립시 동맥혈산소분압이 10 mmHg 이상 감소하였고, 특히 4명은 기립시 동맥혈산소분압이 80 mmHg 미만으로 기립성 탈산소증의 정도가 심하게 나타나 추후 실시한 폐기능검사와 폐내단락 측정시에는 저산소혈증군으로 분류하였다(Table 4).

거미상 혈관종이 관찰되었던 25명의 환자군에서는 앙아위에서의 동맥혈산소분압이 87.0 ± 11.4 mmHg, 기립성 탈산소증의 정도가 13.4 ± 10.6 mmHg로서 거미상 혈관종이 관찰되지 않았던 23명의 환자군의 동맥혈산소분압 93.7 ± 10.5 mmHg, 기립성 탈산소증의 정도 3.8 ± 4.3 mmHg보다 각각 통계적으로 유의한($p < 0.05$) 차이를 나타내었다(Table 5). 그러나 B형 및 C형등 혈청학적 표지자에 따른 분류에 기준하여 비교한 동맥혈산소분압과 기립성 탈산소증 정도는 각각 B형군이 $92.4 \pm$

Table 3. PaO₂ at Supine Position (n=48)

PaO ₂ (mmHg)	n	percent	cum. percent
- 59	0	0.0 %	0.0 %
60 - 69	1	2.1 %	2.1 %
70 - 79	8	16.7 %	18.8 %
80 - 89	14	29.2 %	47.9 %
90 -	25	52.1 %	100.0 %

Table 4. Orthodeoxia More than 10 mmHg (n=8, 16.7%)

No.	supine PaO ₂	errect PaO ₂
1	99 mmHg	74 mmHg
2	96 mmHg	81 mmHg
3	95 mmHg	83 mmHg
4	95 mmHg	60 mmHg
5	94 mmHg	76 mmHg
6	91 mmHg	71 mmHg
7	74 mmHg	60 mmHg
8	65 mmHg	51 mmHg

Table 5. Differences of Supine PaO₂ and Orthodeoxia between Spider(+) Group and Spider(-) Group

	spider(-)	spider(+)	p-value
n(%)	23 (47.9%)	25 (52.1%)	-
Supine PaO ₂ (mmHg)	93.7±10.5	87.0±11.4	0.041
Orthodeoxia(mmHg)	3.8±4.3	13.4±10.6	0.028

15.1 mmHg와 4.3±8.1 mmHg, C형군이 92.3±17.3 mmHg와 3.8±4.2 mmHg, 그리고 혈청학적 표지자가 발견되지 않았던 군에서는 86.4±10.1 mmHg와 3.4±

5.5 mmHg로서 각 군간의 유의한 차이는 어느 조합에서도 관찰되지 않았다(p>0.05). 또한 간경화의 심한 정도를 나타내는 간기능 수치인 혈청 albumin, cholesterol, bilirubin 수치 및 prothrombin time 수치와 동맥혈 산소분압 및 기립성 탈산소증간의 상관관계를 확인한 결과에서도 서로 유의한 상관계수를 나타내는 조합은 하나도 관찰되지 않았다(p>0.05).

위에서 언급한 바와 같이 양아위에서의 동맥혈산소분압 수치와 기립성 탈산소증의 정도에 따라 저산소혈증군과 정상산소혈증군으로 분류하여 저산소혈증을 유발하는 주된 원인을 확인하고자 폐기능검사와 폐내단락비율을 측정하였다. 노력성 폐활량(FVC), 1초시 폐활량(FEV₁), FEV₁/FVC 등의 노력호기성 spirogram 지표와 기능성 잔류용량(FRC), 잔류 용적(RV), 전폐용량(TLC), RV/TLC 비율 등의 각 폐용적 지표 중에서 양군간의 유의한 차이를 나타내는 폐기능검사 지표는 관찰되지 않았고, 폐확산능(DLCO)도 그 측정치와 예측치가 각각 정상산소혈증군에서 16.1±4.1ml/min/mmHg과 77.9±17.3%, 저산소혈증군에서 13.6±4.1 ml/min/mmHg과 67.6±21.8%로서 저산소혈증군에서 감소되어 있는 경향을 나타내긴 하였지만 양군간에 통계적인 유의성의 차이는 관찰되지 않았다(Table 6). Tc-99m-MAA 관류주사를 이용하여 측정된 폐내단락율은 저산소혈증군에서 11.4±4.1%로서 정상산소혈증군의 4.1±2.0%보다 유의한(p<0.05) 차이를 나타내었다(Fig. 1).

Table 6. PFT Findings in Normoxemic Group and Hypoxemic Group

	Normoxemic (n=14)	Hypoxemic (n=9)	p-value
FVC(L)	3.45±0.89	3.09±0.58	NS*
% FVC	96.3±21.0	91.6±22.0	NS
FEV ₁ (L)	2.72±0.68	2.58±0.49	NS
% FEV ₁	100.9±21.7	99.4±23.2	NS
FEV ₁ /FVC(%)	78.9±7.7	82.8±5.1	NS
RV(L)	1.86±0.61	1.78±0.85	NS
% RV	118.4±37.2	112.6±42.0	NS
FRC(L)	3.01±0.66	2.58±1.09	NS
% FRC	94.4±20.1	128.9±37.5	NS
TLC(L)	5.11±1.03	4.58±1.08	NS
% TLC	112.9±50.5	90.9±19.8	NS
RV/TLC(%)	35.6±11.8	37.3±7.7	NS
DLCO(ml/min/mmHg)	16.1±4.1	13.6±4.1	NS
% DLCO	77.9±7.3	67.6±21.8	NS

* NS: Non-significant

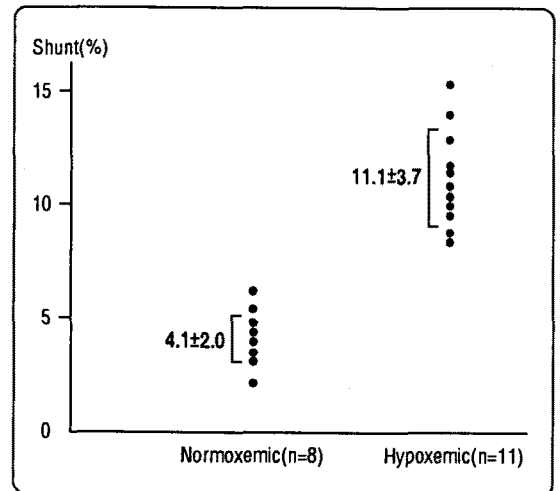


Fig. 1. Shunt fraction in normoxemic group and hypoxemic group, determined by Tc-99m-MAA whole body scan.

고 찰

본 연구 결과에 의하면 국내의 간경화 환자에서는 저산소혈증이 적지 않은 빈도로 발견되기는 하지만 임상적으로 호흡곤란이나 청색증을 동반할 정도의 심한 저

산소혈증은 흔치 않다는 소견을 나타내었다. 주정성 간경변(alcoholic cirrhosis)이 대종을 이루는 구미에서 시행된 일련의 연구 결과에 의하면 7%의 빈도로 대기중에서의 동맥혈산소분압이 60 mmHg 미만의 심한 저산소혈증이 발견된다고 밝히고 있지만⁴⁾, 바이러스성 간염과 관련되어 발생하는 후괴사성 간경화(postnecrotic cirrhosis)를 주로 하는 국내의 간경화 환자를 대상으로 한 본 연구의 결과에 의하면 단지 1명의 환자에서만 심한 저산소혈증과 관련된 호흡곤란과 청색증등이 관찰되었을 뿐이다. 그러나 간경화 환자에서 발생하는 저산소혈증의 주요 기전으로 생각되는 폐내단락과 특징적인 간질화의 종류 및 간기능 검사 수치와는 관련성이 없다는 보고들^{10,15,16)}과 함께 본 연구 결과에서도 B형 및 C형 간염의 혈청학적 표지자에 따라 동맥혈산소분압과 기립성 탈산소증의 정도의 유의한 차이가 발견되지 않았다는 사실과 간경화의 심한 정도를 나타내는 간기능 검사 지표 사이에는 상관관계가 없었다는 점들을 생각해 볼 때 이러한 차이가 정말 유의한 것인지는 추후 보완연구가 필요하다고 생각된다.

저산소혈증 유무에 따라 두 군으로 분류하여 폐기능 검사를 실시한 결과 두 군간에 차이를 나타내는 폐기능 검사 지표는 없었으며 양 군 모두 폐쇄성 양상이나 제한성 양상의 소견 없이 정상 범위의 소견이 관찰되어 저산소혈증의 발생 원인이 적어도 환기장애에 의한 것은 아님을 확인할 수 있었다. 반면 양 군에서 Tc-99m-AA 전신 주사로 측정한 폐내단락을 비교한 결과 양 군간에 유의한 차이를 나타내어 간경화 환자에서의 저산소혈증의 주요 기전으로 폐내단락이 작용하고 있음을 확인할 수 있었다. 폐내단락의 진단은 크게 두가지 방법이 제시되어 있는데 그 하나는 대비증강 심에코법(contrast enhanced echocardiography)¹⁶⁾이고, 다른 하나는 Tc-99m-MAA 전신주사법^{15,19,20)}으로써 그 원리는 유사하다. 즉 폐포세혈관의 직경보다 크기가 큰 입자를 주입하여 정상에서는 폐포세혈관을 통과하지 못하지만 폐내단락이 있을 시에는 이를 통과한다는 사실을 이용한 것이다.

폐내단락은 1956년 Rydell과 Hoffbauer에¹⁷⁾ 의해 처음 기술되었는데 전신 정맥혈이 폐포의 산소에 노출되지 않고 동맥 순환으로 유입되는 것을 지칭한다. 폐내단락은 세가지 기전에 의해 발생할 수 있는데 첫째는 정맥

혈이 환기가 되지 않는 폐포를 통과하는 것이고 둘째는 폐동맥과 폐정맥 사이에 해부학적 교통이 이루어져 모세혈관과 폐포사이의 접촉을 우회하는 것이고 셋째는 전모세혈관 또는 모세혈관 수준에서 확장되어 산소가 중심혈류의 혈색소 분자에 효과적으로 다다르지 못하는 것등이다¹⁶⁾. 간경화 환자에서의 폐내단락은 전모세혈관 수준에서의 폐내 혈관확장이나 직접적인 동정맥 교통에 의해 이루어지는데 Rydell과 Hoffbauer는 부검시 우폐의 폐혈관에 vinyl acetate를 주입하여 동맥과 정맥을 연결하는 비정상적인 혈관 통로들이 수없이 많이 퍼져 있음을 확인하였으며¹⁷⁾, 이후 보고된 여러 혈관조영 소견에서도 폐기저부 혈관들이 특징적인 해면상(spongy)의 모습을 보인다고 밝히고 있다¹⁸⁾. 또한 이러한 혈관들의 미만성 확장은 폐실질 뿐만 아니라 늑막의 혈관에서도 관찰됨이 보고되어 있다. Berthelot등은 12명의 간경화 환자의 부검시 폐동맥에 micropaque gelatin을 주입함으로써 6명의 환자에서 늑막 혈관의 이상이 관찰되었음을 보고한 바 있으며 이러한 소견이 피부의 거미상 혈관종과 상관관계가 있으며 수흉 또는 혈흉의 발생과는 관계가 없다고 밝히고 있다¹⁹⁾.

이러한 폐실질 내의 혈관확장으로 인해 중심혈류에서는 폐포로부터 확산된 산소를 받아들이기 어려워 발생하는데 심박출량이 증가되어 모세혈관 통과 속도(capillary transit time)가 증가되어 있는 혈류학적 특성과 더불어 저산소혈증을 유발시킨다¹²⁾. 양아위에서 기립자세로 체위변화를 취하면 중력에 의해 폐기저부에 혈류량이 증가하여 저산소혈증을 악화시켜 기립성 탈산소증이 발생하고 이러한 체위 변화에 따라 호흡곤란이 유발되는 편평호흡이 발생한다는 사실은 이를 설명할 수 있는 근거가 되며, 폐내단락이 운동에 의해 악화될 수 있다는 보고¹³⁾ 또한 적절한 예가 되고 있다. 그러나 단락(shunt)이 갖고 있는 고전적인 의미와는 달리 간경화에서의 폐내단락은 산소보충으로 저산소증이 유의하게 교정된다는¹⁶⁾ 사실에서 폐내단락이라는 용어는 적절하지 않다는 지적도 있어 “확산-관류 장애”라는 용어가 가장 적절하다는^{16,21)} 의견도 제시된 바 있다.

폐내단락이 발생하는 원인에 대해서 확실히 밝혀진 바는 아직 없지만 간 손상에 의해 혈관을 수축시키고 확장시키는 물질들이 비정상적으로 대사되어 이들간에 불

균형이 발생되어 유발된다는 설과 폐혈관 조절기능에 이상이 생겨 저산소성 혈관수축 기전에 장애가 발생하여 유발된다는 설 등 두가지가 제시되고 있다²²⁾. 이러한 가설들을 관련지어 생각해 볼 때 간경화 환자에서 관찰되는 다음 두가지의 임상적 소견들은 의미있다고 판단된다. 우선 간경화 환자에서 비교적 특징적으로 관찰되는 비정상 혈관소견인 피부의 거미상 혈과종을 들 수 있는데 이는 간경화에서 간의 전신적 침범에 대한 유의한 지표가 된다고 알려져 있을 뿐 아니라²³⁾, 본 연구 결과에서도 거미상 혈관종이 관찰되는 환자군에서 유의하게 동맥혈산소분압이 낮은 결과를 나타내어 폐내혈관 확장과 저산소혈증간의 관계를 설명할 수 있는 근거가 된다고 생각된다. 그리고 혈류학적 특성상, 저산소혈증을 나타내는 대개의 간경화 환자가 저하된 폐혈관저항, 증가된 심박출량, 그리고 상대적인 폐저혈압의 소견을 보인다는 사실²⁴⁾ 또한 폐내혈관의 확장의 간접적인 증거로 받아들일 수 있다고 생각된다.

폐내단락에 의한 심각한 저산소혈증에 대한 치료방법으로 만족할 만한 성과를 나타낸 것은 아직 없다. Almitrine bismethylate¹⁶⁾가 일부의 환자에서 일시적인 효과를 보인다는 보고가 있기는 하지만 장기 추적연구가 시행되어 있지 않고 이 외에 베타 수용체 차단제, 비스테로이드 항염증제, 안지오텐신-전환 효소 억제제등이 시도되었지만 모두 효과가 없는 것으로 확인되었다²⁵⁾. 관혈적인 방법으로 치료적 색전술²⁶⁾과 혈장 교환등이 시도되었지만 이 역시 뚜렷한 효과는 없는 것으로 알려져 있다²⁵⁾.

요 약

연구배경 : 간경화 환자에서 심질환 또는 폐질환이 동반되지 않으면서 심각한 저산소혈증이 발생할 수 있다는 사실은 이미 오래전부터 알려져 있는 사실이다. 그 원인으로서 폐혈관 장애를 초래하는 것이 주된 역할을 하는 것으로 알려져 있는데 그 중에서도 특히 폐혈관 확장에 의한 폐내단락이 가장 중요한 기전으로 제시되고 있다. 폐내단락은 전모세혈관 수준에서 폐내혈관확장이 발생하거나 직접적인 동정맥 교통에 의해서 발생하는데 간경화 환자에서 흔히 관찰되는 피부 소견인 거미상 혈

관종과 관련성이 있다. 이러한 폐내 모세혈관의 확장으로 인해 중심 혈류 속도가 빨라지고 모세혈관 통과 속도가 증가하여 결국은 폐확산 장애가 초래되는데 이러한 효과는 심박출량이 증가하는 과운동성 순환을 나타내는 간경화의 혈류학적 특성과 상승작용을 유발하여 저산소혈증이 발생한다. 또한 양아위에서 기립자세로 체위변화를 하면 폐기저부위에서 중력에 의한 혈류량이 증가하여 폐내단락 효과가 배가되어 저산소혈증이 더욱 악화되므로 기립성 탈산소증과 편평호흡이 발생할 수도 있다. 그러나 이러한 소견들은 주정성 간경화와 원발성 담즙성 간경화를 주로하는 구미에서의 결과이고, B형 간염과 이로 인한 간경화 및 간암의 유병율과 사망율이 세계적으로 가장 높은 우리나라에서는 이에 대한 연구가 거의 없는 실정이다. 이에 저자들은 후회사성 간경화가 대종을 이루는 국내 간경화 환자에서의 저산소혈증과 기립성 탈산소증의 빈도를 조사하고 그 기전으로서 폐내단락의 중요성을 확인하기 위해 본 연구를 시행하였다.

방법 : 간경화 환자 중에서 심폐질환의 증거가 없고 복수, 상부위장관 출혈, 간성 혼수등과 같은 심한 합병증의 현증이 없는 비교적 안정상태에 있는 48명을 대상으로 하여 양아위와 기립성 동맥혈분석검사를 시행하여 저산소혈증과 기립성 탈산소증의 빈도를 조사하고, 그 결과에 따라 저산소혈증군과 정상산소혈증군으로 분류하여 각각 폐기능검사 및 폐내단락율을 측정하기 위한 Tc-99m-MAA 주사를 실시하였다. 폐내단락율 계산은 뇌와 좌우신장의 혈류량은 전신 혈류량의 32%인 점을 기준하여 뇌와 좌우신장에서 측정된 방사성 계수를 전신 방사성 계수로 환산하고 이 값을 좌우폐의 방사성 계수와 합산한 후 이에 대한 전신 방사성 계수의 비율을 계산함으로써 결정하였다.

결과 : 동맥혈산소분압 80 mmHg 미만의 저산소혈증은 9명에서 관찰되어 18.8%의 빈도를 보였고 10 mmHg 이상의 기립성 탈산소증은 8명에서 관찰되어 16.7%의 빈도를 보였으나 동맥혈산소분압 60 mmHg 미만의 심각한 저산소혈증은 관찰되지 않았다. 동맥혈산소분압은 거미상 혈관종이 관찰되는 환자군에서 유의하게 낮았으며 혈청학적 표지자와 간경화의 심한 정도를 반영하는 간기능검사 수치와는 유의한 상관관계는

없었다. 저산소혈증군과 정상산소혈증군으로 분류하여 시행한 폐기능검사 소견상 양군간에 유의한 차이는 없었으며 Tc-99m-MAA 전신주사를 이용한 폐내단락율은 저산소혈증군에서 $11.4 \pm 4.1\%$ 로서 정상산소혈증군의 $4.1 \pm 2.0\%$ 보다 유의하게($p < 0.05$) 높은 결과를 나타내었다.

결론 : 간경화 환자에서 저산소혈증은 적지 않은 빈도로 관찰되는 소견으로 그 기전으로는 폐내단락이 중요한 역할을 하는 것으로 생각되지만 후괴사성 간경화가 대종을 이루는 국내의 간경화 환자에서는 임상적으로 호흡곤란 및 청색증을 유발할 정도의 심각한 저산소혈증은 매우 드물다고 생각된다.

REFERENCES

- 1) Fluckiger M: Vorkommen von trommeischlagelormigen Fingerendphalangen ohne chronische Veranderungen an der Lunge oder am Herzen. Wien Med Wochenschr **34**:1457, 1884
- 2) Snell AM: The effects of chronic disease of the liver on the composition and physicochemical properties of blood: Changes in serum proteins; reduction in the oxygen saturation of the arterial blood. Ann Intern Med **9**:690, 1935
- 3) Rodman T, Hurwitz JK, Pastor BH, Close HP: Cyanosis, clubbing and arterial unsaturation associated with Laennec's cirrhosis. Am J Med Sci **238**:534, 1959
- 4) Naeije R, Melot C, Hallermans R, et al: Pulmonary hemodynamics in liver cirrhosis. Semin Respir Med **7**:164, 1985
- 5) Keys A, Snell AM: Respiratory properties of the arterial blood in normal man and in patients with disease of the liver: Position of the oxygen dissociation curve. J Clin Invest **17**:59, 1938
- 6) Caldwell PRB, Fritts HW Jr, Courmand A: Oxyhemoglobin dissociation curve in liver disease. J Appl Physiol **20**:316, 1965
- 7) Chiesa A, Ciappi G, Balbi L, Chiandussi L: Role of various causes of arterial desaturation in liver cirrhosis. Clin Sci **37**:803, 1969
- 8) Krowaka MJ, Cortese DA: Pulmonary aspects of chronic liver disease and liver transplantation. Mayo Clin Proc **60**:407, 1985
- 9) Schomerus H, Buchta I, Arndt H: Pulmonary function studies and oxygen transfer in patients with liver cirrhosis and different degree of portasytemic encephalopathy. Respiration **32**:1, 1975
- 10) Berthelot P, Walker JG, Sherlock S, Reid L: Arterial changes in the lungs in cirrhosis of the liver: Lung spider nevi. N Engl J Med **174**:91, 1966
- 11) Williams A, Trewby P, Williams R, Reid L: Structural alterations to the pulmonary circulation in fulminant hepatic failure. Thorax **34**:447, 1979
- 12) Davis HH II, Schwartz DJ, Lefrak SS, et al: Alveolar capillary oxygen disequilibrium in hepatic icrrhosis. Chest **73**:507, 1978
- 13) Kenndy TC, Knudson RJ: Exercise aggravated hypoxemia and orthodeoxia in cirrhosis. Chest **72**:305, 1977
- 14) Robin ED, Laman D, Horn BR, Theodore J: Platypnea related to orthodeoxia caused by true lung shunts. N Engl J Med **294**:941, 1976
- 15) Stanley NN, Ackrill P, Wood J: Lung perfusion scanning in hepatic cirrhosis. Br Med J **4**:639, 1972
- 16) Krowka MJ, Cortese DA: Severe hypoxemia associated with liver disease: Mayo clinic experience and the experimental use of almitrine bismesylate. Mayo Clin Proc **62**:164, 1987
- 17) Rydell R, Hoffbauer FW: Multiple pulmonary arteriovenous fistulas in juvernile cirrhosis. Am J Med **21**:450, 1956
- 18) Sano A, Kuroda Y, Moriyasu T, et al: Porto-pulmonary venous anastomosis in portal hypertension demonstrated by percutaneous transhepatic cineportography. Radiology **144**:479, 1982

- 19) Bank ER, Thrall JH, Dantzker DR: Radionuclide demonstration of intrapulmonary shunting in cirrhosis. *AJR* **140**:967, 1983
- 20) Wolfe JD, Tashkin DP, Holly FE, et al: Hypoxemia of cirrhosis: Detection of abnormal small pulmonary vascular channels by a quantitative radionuclide method. *Am J Med* **63**:746, 1977
- 21) Genovesi MG, Tierney DF, Taplan GV, Eisenberg H: An intravenous radionuclide method to evaluate hypoxemia caused by abnormal alveolar vessels: Limitation of conventional techniques. *Am Rev respir dis* **114**:59, 1976
- 22) Robin ED: Some basic and clinical challenges in the pulmonary circulation. *Chest* **81**:357, 1982
- 23) Rodriguez-Roisin R, Roca J, Agusti AG, et al: Gas exchange and pulmonary vascular reactivity in patients with liver cirrhosis. *Am Rev Respir Dis* **135**:1085, 1987
- 24) Agusti AG, Roca J, Rodriguez-Roisin R, et al: Pulmonary hemodynamics and gas exchange during exercise in liver cirrhosis. *Am Rev Respir Dis* **139**:485, 1989
- 25) Krowka MJ, Cortese DA: Pulmonary aspects of liver disease and liver transplantation. *Clin Chest Med* **10**:593, 1989
- 26) Felt RW, Kozak BE, Rosch J, et al: Hepatogenic pulmonary angiodysplasia treated with coil-spring embolization. *Chest* **91**:920, 1987