

□ 원      저 □

## 폐농양과 감염성 낭포의 경피적 배농술

경상대학교 의과대학 내과학교실, 진단방사선과학교실\*

김 건 호 · 황 영 실 · 김 형 진\*

= Abstract =

### Percutaneous Drainage of Lung Abscess and Infected Bulla

Gun Ho Kim, M.D., Young Sil Hwang, M.D. and Hyung Jin Kim, M.D.\*

*Department of Internal Medicine, Department of Radiology,\* College of Medicine,  
Gyeong Sang National University, Chinju, Korea*

**Background** : Antibiotic therapy has proven an effective method of treatment on the majority of patients with pyogenic lung abscess and infected bulla. When medical therapy has failed, pulmonary resection is the current generally recommended therapy. But nowadays complications of percutaneous tube drainage has decreased with the use of small catheter. So we evaluated the effect of percutaneous tube drainage as an alternative therapy to the pyogenic lung abscess and infected bulla refractory to medical therapy in preference of the pulmonary resection.

**Method** : Nine cases of the lung abscess and three cases of infected bulla which has large cavity size over 6cm, and has underlying diseases such as lung cancer, diabetes mellitus, refractory to over 1 week of antibiotics, were performed percutaneous tube drainage with All Purpose Drainage catheter(Medi-tech, Watertown, USA) under fluoroscopy.

**Results** : All the cases except one case which complicated empyema was improved clinically. Fever was down within 4days of percutaneous tube drainage(mean : 1.9days). Mean duration of tube drainage was 9.9days.

**Conclusion** : Percutaneous tube drainage is an effective and relatively safe procedure in the management of lung abscesses that do not response to medical therapy. We speculate this procedure should be considered as an alternative therapy for the lung abscess refractory to medical therapy in preference to the surgery. The safety and effectiveness of this procedure in infected bulla should be evaluated with an additional study.

---

**Key Words:** Lung Abscess, Infected Bulla, Percutaneous tube drainage

## 서 론

대부분의 폐농양에서는 항생제와 체위적 배농술을 포함한 내과적 치료법이 매우 효과적 이었다<sup>1)</sup>. 그러나 최근 기저질환을 가진 환자에서 폐실질내 농양이 증가하면서 내과적 치료에 잘 반응하지 않는 경우가 증가하고 있다<sup>1,2)</sup>. 이 경우 폐엽 절제술 등과 같은 수술이 대체 치료방법으로 이용되었으나, 환자의 전신 상태가 불량하거나 외과적 폐절제 수술이 용이하지 않는 경우에 경피적 배농술을 시행하였다<sup>1-7)</sup>. 그러나 최근에 내과적 치료에 반응하지 않거나, 수술의 적응이 되지 않는 경우 국소마취로 직경이 작은 카테타를 사용하여 경피적으로 배농시켜 치료한 예를 보고하고 있다<sup>9-12)</sup>.

감염성 낭포는 폐농양보다 다소 경한 임상경과를 가지고 내과적 치료에 잘 반응하므로, 초기에 반응하지 않더라도 수개월 이상 내과적 치료를 권유하고 있다<sup>13)</sup>. 그러나 감염성 낭포도 폐농양과 유사한 임상 경과를 보이므로 약 1주일 이상 내과적 치료에 반응하지 않고 급성 염증소견을 보이며, 특히 기저질환이 있고 공동이 큰 경우는 경피적 배농수로 배농시켜 보다 빨리 치료할 수 있을 것으로 생각이 된다.

저자들은 일주일간의 항생제와 체위적 배농술 등 내과적 치료에 반응이 없고 직경이 6cm 이상인 거대

폐농양과 감염성 낭포환자에서 8.3-12.3Fr의 APD (All Purpose Drainage)(Meditech, Watertown, USA) 카테타로 경피적 배농을 시도하여 수술에 우선하여 고려할 수 있는지 여부와 감염성 낭포에서의 경피적 배농의 가능성을 알아보고자 본 연구를 시행하였다.

## 대상 및 방법

### 1. 대 상

1990년 3월부터 1993년 6월까지 경상대학교 병원 내과에 입원한 환자 중에서 1주일 이상 항생제 치료에 반응없고 직경이 6cm 이상인 거대 폐농양 9예와 감염성 낭포 3예 등 12명(남자 9명, 여자 3명) 대상으로 하였다. 연령은 29세~68세(평균 43세)로 다양하였으며, 당뇨 4예, 폐암 3예, 만성폐쇄성 폐질환 2예 등 1예를 제외하고 만성적 기저질환을 갖고 있었다. 농양의 위치는 12예중 우측이 9예였다(Table 1).

### 2. 방 법

모든 환자에서 경피적 배농술 시행전 단순 흉부촬영이나 전산화 단층 촬영을 시행하여 병변의 정확한 위치와 병변이 늑막에 접혀 있는지 여부를 확인한 후, 카테타 삽입경로를 결정하였다. 카테타 삽입시는 형광 투시(fluoroscopy)하에 국소 마취를 시행하고

Table 1. Patients Population

Patient No.	Sex/Age	Diagnosis	Underlying Disease	Abscess Location
1	M/42	lung abscess	lung ca.	RLL
2	M/50	"	DM	RLL
3	M/57	"	DM	LUL
4	M/68	"	lung ca	RLL
5	M/48	"	aplastic anemia	RUL
6	M/34	"	DM	RML
7	M/49	"	lung ca.	LLL
8	F/29	"	pancreas pseudocyst	LLL
9	F/65	"	COPD	RML
10	M/60	infected bulla	COPD	RUL
11	M/41	"	DM	RML
12	F/44	"	—	LUL

seldinger 방법을 이용하여 20 G chiba needle로 천자하였으며, 농이 흡입되는 것을 확인후 농의 점도에 따라 카테타 직경의 크기를 결정하였다. 그리고 guide wire와 one stick cannula를 사용하여 점차적으로 확장시킨 후 APD 카테타를 삽입하고, 생리 식염수로 관주(irrigation)하였다. 피부에 카테타를 고정시키고 계속 농을 배출시켰으며, 카테타의 개통을 유지하기 위해 약 6시간 간격으로 생리 식염수를 사용하여 관주하였다. 배농이 잘 되지 않으면 생리 식염수로 관주를 시행하고 카테타의 상태를 점검하며

필요에 따라 단순 흉부촬영을 시행하여 위치를 재확인하였다. 환자의 해열, 백혈구수의 정상화, 단순 방사선 촬영상 공동의 크기 감소, 카테타로 배출되는 양의 감소 등을 고려하여 하루 배농량이 5cc 이하일 때 도관을 제거하였다<sup>8~10,17)</sup>.

## 결 과

Fig. 1, 2는 당뇨를 기저질환으로 갖고 있는 34세 남자환자의 경피적 배농 1주후 호전된 상황을 나타

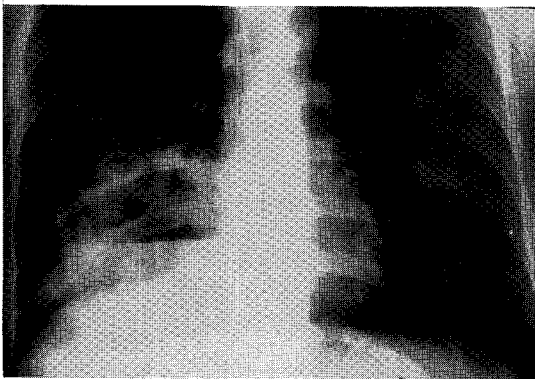


Fig. 1. Chest radiographic showing large abscess in right middle lobe.

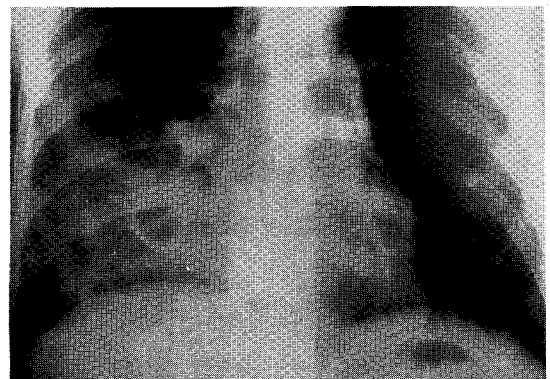


Fig. 2. Following drainage, the abscess cavity disappeared.

Table 2. Clinical State by Percutaneous Drainage for Lung Abscess and Infected Bulla during Admission period

Patient No.	Catheter size(Fr)	Cavity size(cm)	Days prior to drainage	Days drained	Defervescence after PCD
1	10.3	8	7	11	4
2	8.3	6.5	6	6	1
3	12.3	7.5	6	6	2
4	8.3	11.5	5	16	—
5	10.3	8	5	6	3
6	10.3	10	6	7	1
7	10.3	7	8	5	1
8	10.3	8	7	6	3
9	8.3	7	8	2	1
10	10.3	8	10	28	2
11	8.3	6	10	17	2
12	8.3	7	4	9	1
mean±SD		7.8±1.5	6.8±1.8	9.9±6.9	1.9±0.9

내고 있다. 공동의 크기는 6~11.5cm(평균 7.8cm)이었고, 8.3~12.3Fr 카테타를 사용하였다. 카테타로 배농 시키기 전 내과적 치료기간은 4~10일(평균 6.8일)이었으나, 모두 외부병원에서 7~10일간 내과적 치료를 받다가 전원되었다. 배농기간은 평균 9.9일이었으며, 1예에서 28일간 장기간 배농하였는데 이것은 감염성 낭포 환자로 다발성 낭포와 주위의 폐염에 기인된 것으로 생각된다. 경피적 배농 후 농흉의 합병증이 생긴 1예를 제외하고는 평균 2일내 해열되었다(Table 2). 경피적 배농술 시행시 30~150cc의 농을

배출하였고 농흉의 합병증이 생겼던 한 예에서 650cc의 대량의 농이 배출되었다. 도관 삽입시 얻은 배농액을 배양하여 10예에서 원인균을 얻을 수 있었는데, 혼합감염 4예, 단독감염이 6예였으며, 그람음성균과 혐기성균이 5예였고 결핵균이 1예에서 검출되었다(Table 3). 농흉의 합병증이 생긴 한 예를 제외하고는 모두 호전되었고, 감염성 낭포 중 다발성 낭포가 있었던 한 예에서는 전신증상은 호전되었으나 한달 후에도 공동의 크기는 큰 변화를 보이지 않았다. 7예에서 최고 7달까지 추적관찰이 가능하였는데

Table 3. Amount and Culture of drained Pus during Percutaneous Drainage

Patient No.	Aspiration amount during PCD	Aspiration culture
1	40cc	<i>E. corrodens</i>
2	30cc, thick yellow pus	<i>S. anginosus</i> , G(+)
3	150cc, four odor	<i>S. viridans</i> , <i>Peptostreptococcus</i>
4	650cc, foul odor	<i>S. viridans</i> , <i>E. rhusiopathiae</i>
5	40cc, chocolate color	<i>P. aeruginosa</i>
6		G(+) rod, facultative anaerobes
7	anchovy foul odor	<i>B. eggerthii</i>
8	50cc, yellow foul odor	<i>S. intermedius</i>
9	30cc, thick yellow pus	<i>S. aureus</i>
10	150cc, serosanguinous	—
11	80cc, thick yellow pus	AFB(+)
12	30cc, dark chocolate color	—

Table 4. Outcome of Patients after PCD

Patient No.	Outcome	F/U
1	resolved	well at 3 mon.
2	"	
3	"	well at 1 mon.
4	fever sustained, empyema	
5	resolved	
6	"	
7	"	well at 1 mon.
8	"	well at 1 mon.
9	"	well at 2 mon.
10	afebrile but no change of cavity size	
11	resolved	well at 1 mon.
12	"	well at 7 mon.

특이 소견은 없었다(Table 4).

## 고 찰

폐농양은 폐실질내 파괴된 부분에 농이 모여 형성된 것으로 적당한 항생제와 체위배농술 등을 포함한 내과적 치료가 최우선 치료방법이다. 적절한 내과적 치료에도 불구하고 증상 호전이 없거나 합병증이 유발되면 폐엽절제술 등과 같은 수술을 시행하여 배농시키는 방법이 보편적으로 시행되고 있다<sup>1)</sup>. 수술을 시행하는 경우는 보고자마다 다소 차이는 보이지만 전체 폐농양의 10~20% 정도이고, 수술과 연관된 사망율은 10% 이상으로 보고되고 있다<sup>1~5)</sup>. 당뇨나 폐암 등과 같은 기저질환이 있는 경우에는 내과적 치료에 잘 반응하지 않고 사망율도 높은 것으로 보고되고 있으며 최근에는 이런 기저질환이 동반된 폐농양이 증가하는 경향이다<sup>2)</sup>.

감염성 낭포는 폐농양과 유사한 형태를 가지며, 기존의 낭포에 폐렴이 동반되어 주위의 염증 반응으로 발생하거나, 낭포와 기관지 사이의 통로가 염증으로 막혀 발생하는 것으로 알려져 있다. 이들의 임상경과 는 폐농양보다 양호한 것으로 보고되고 있다<sup>3)</sup>.

경피적 배농술은 수술을 시행하여야 할 폐농양 환자 중 수술에 대한 위험성이 높은 경우에 한정하여 시행하였으며, 전신마취하에 28~32Fr 정도의 굵은 튜브를 사용하였다<sup>4,6,7,12,14,18)</sup>. 그러나 최근에는 국소마취하에 20 Fr 이하의 비교적 가는 카테타를 사용함에 따라 합병증을 줄일 수 있어, 내과적 치료에 반응하지 않는 경우 폐절제술에 우선하여 조기에 실시하는 경향이 있다<sup>8~11,15,16)</sup>.

이제까지 경피적 배농술은 제한적으로 사용되어 왔는데, 이는 재발의 가능성, 출혈, 흉막강내의 오염으로 인한 농흉, 기관지 흉막루, 기흉 같은 합병증의 발생 가능성 때문이었다. 그러나 여러 보고들은 경피적 배농술에 의한 합병증이 수술을 시행한 경우보다 낮게 보고되고 있다<sup>3,6~12)</sup>. 그리고 이런 합병증은 다음의 두가지를 고려하면 더욱 줄일 수 있을 것으로 보고되고 있다. 첫째로 직경이 작은 카테타를 사용함으로써 폐실질의 손상을 줄여 합병증을 줄일 수 있다고 한다<sup>8~11)</sup>. 그러나 직경이 너무 작은 카테타는 농

에 의해 막혀 배농이 원활하지 못할 수 있으므로 농의 점도와 폐실질 손상을 고려하여 카테타 직경의 크기를 결정해야 할 것이다. vanSonnenberg E 등<sup>15)</sup>과 Parker LA 등<sup>8)</sup>은 10~14 Fr 정도의 굵기와 카테타를 사용하고 주기적으로 생리식염수로 관주시키면 폐손상없이 배농이 용이할 것으로 보고하였다. 국내의 이 등<sup>9)</sup>과 김 등<sup>10)</sup>의 보고에서도 6~10 Fr와 8.3 Fr 카테타를 사용하여 큰 합병증없이 배농시켰다. 본 연구에서는 8.3~12.3 Fr를 농의 점도에 따라 결정 시행하여 1예의 농흉 이외는 합병증 없이 배농시켰다. 둘째는 폐실질의 손상을 가장 적게 주는 삽입경로를 통하여 시행하여야 출혈 등의 합병증을 줄일 수 있다고 한다<sup>8~11,15)</sup>. 여러 보고에서 카테타 삽입전의 흉부 단순촬영, 흉부 전산화 단층촬영, 초음파 등을 시행하여 삽입경로를 결정하였다. 본 연구에서도 모든 환자에게 흉부 단순촬영과 전산화 단층촬영을 시행하였고 또한 내과적 치료를 하는 동안에 병변 부위가 흉벽과 유착이 되므로<sup>11)</sup> 투시하에 이를 확인하여 카테타를 삽입하므로써 가능한 합병증을 줄일려고 노력하였다.

카테타 삽입시 가능한 많은 농을 배출시키려고 시도하여 30~150cc 정도 배출하였으며, 폐농양의 크기가 11.5cm이고 농흉의 합병증이 생겼던 한 예에서는 650cc의 대량의 농이 배출되었다. 이때 나온 농을 배양하여 폐농양 9예 모두에서 원인균을 얻을 수 있었는데, 단독 감염이 6예, 혼합감염이 4예였고, 호기성 그람음성균과 혐기성균이 5예에서 동정되었다. Hagan JL 등<sup>2)</sup>은 거의 대부분의 폐농양에서 혐기성균이 배양되어 혐기성균이 폐농양의 원인에 중요한 역할을 할 것이라고 보고하였다. 본 연구에서 혐기성 감염이 적은 것은 배농 이전에 1주이상 항생제를 사용하였기 때문일 것으로 추정된다. 감염성 bulla 3예에서도 배농에서 검사를 하였는데 1예에서 AFB 염색에서 양성으로 나왔고 2예에서는 세균이 동정되지 않았는데 이것도 배농시키기 전에 사용된 항생제의 영향일 것으로 생각된다.

내과적 치료에 반응이 없는 환자에서 경피적 배농술의 시행시기에 대해서는 보고자마다 다르다<sup>8~11,15)</sup>. 장기적으로 항생제를 사용하면 대부분의 폐농양이 치료가 된다는 보고들이 있다<sup>2,3)</sup>. 그러나 경피적 배농

술을 시행함으로써 임상적 호전이 빠르고 오래 동안 치료할 필요가 없으며, 내과적 치료를 하는 동안에 생길 합병증을 줄일 수 있다는 것이다<sup>15)</sup>. Harber & Terry 등<sup>19)</sup>의 보고에 의하면 폐농양으로 사망한 환자의 약 22%는 폐농양에서 배출된 농의 흡입이 사망의 원인이었다고 한다. 그러므로 공동내 농이 많이 있는 환자에서 적절한 시기에 농을 배출시키는 것은 중요하다. 대개 내과적 치료에 반응하는 경우 3일에서 7일 사이에 임상적인 호전을 보이기 시작하고 7일에서 14일 사이에 해열된다고 한다<sup>1-3)</sup>. 그러므로 약 7일 이상의 내과적 치료에 반응이 없거나 오히려 증상이 악화되는 경우, 공동의 크기가 4~8cm 이상이거나 점점 더 커지는 경우, 공동내 tension이 있을 것으로 의심되는 경우는 농이 배출시에 폐의 다른 부분에 감염될 가능성이 높으므로 경피적 배농술을 시행하는 것이 도움이 된다고 한다<sup>8,14,15)</sup>. 그러나 폐농양이 다발적으로 형성되어 있거나, 공동이 명확히 형성되지 않았거나, 공동의 벽이 허탈되지 않을 정도로 너무 두꺼우면 경피적 배농술로 합병증이 생길 가능성이 많다고 보고하고 있다<sup>15)</sup>.

폐농양에서 경피적 배농술의 치료결과는 대개 3~4일 내에 해열되는 등 임상적 호전을 보여 매우 효과적인 것으로 보고되고 있다<sup>8-12,14-18)</sup>. 배농되는 기간은 김 등<sup>9)</sup>은 평균 10.3일이었고, Parker LA 등<sup>8)</sup>은 1예를 제외하고는 10~18일이었다. 본 증례에서는 28일 까지 배농한 1예를 제외하고는 2~17일 사이(평균 9.9일)에 모두 제거할 수 있어 김 등, Parker LA 등과 비슷한 결과를 보였다. Yellin A 등<sup>11)</sup>은 폐암과 동반된 3예 모두에서 경피적 배농술로 증상의 호전이 없어 수술을 시행하였다. 그래서 이들은 폐암이 동반된 경우는 경피적 배농술보다 수술을 권장하였다. 그런데 본 연구에서는 폐암과 동반된 3예 중 1예에서 농흉의 합병증이 있었으나, 2예는 경피적 배농술로 치료되었다. 그러므로 이런 경우 경피적 배농술이 수술에 우선적으로 시행될 것인지에 대해서는 폐암 자체가 수술의 적응이 되는지 여부에 따라 달라질 것으로 생각된다.

감염성 낭포의 치료는 급성 염증의 소견이 보이던 항생제 치료를 포함한 내과적 치료를 시행한다고 보고되고 있다. Peters JJ 등<sup>13)</sup>의 감염성 낭포 14예 보

고에서 내과적 치료를 3주에서 최고 32주 까지 시행하여 임상증상과 단순 흉부 촬영상 모두 치료가 되었다고 보고하였다. 그래서 이들은 감염성 낭포가 양호한 임상 경과를 가지므로 불필요한 시술로 농기흉 등과 같은 의인성 합병증의 위험을 초래할 필요가 없다고 하였다. 그러나 Dean NC 등<sup>20)</sup>은 감염성 낭포가 있는 기계적 호흡을 하는 환자에게 경피적 배농술을 시행하여 합병증없이 성공하였다고 보고하였다. 본 연구에서 7일 이상의 내과적 치료에 반응이 없이 심한 염증소견을 보이는, 결핵성 낭포 1예를 포함하여, 3예에서 경피적 배농술을 시행하여 부작용없이 빠른 임상적 호전을 얻을 수 있었다.

일주 이상의 내과적 치료에 잘 반응하지 않는 폐농양이나, 또는 기저질환으로 폐절제의 적응증이 되지 못하는 경우 비교적 시술자체가 단순하고 안전하며 효과적인 경피적 배농술이 대체 치료방법으로 고려되어야 하겠다. 3예의 감염성 낭포에서 경피적 배농술이 합병증없이 임상적 호전을 보였으나 안전성과 효과면에서 좀더 많은 연구가 있어야 하겠다.

## 요 약

**연구배경** : 내과적 치료에 반응이 없는 폐농양 환자와 '감염성 낭포환자에서 대체 치료방법은 폐농양 환자에서는 폐엽절제술과 같은 수술이나 감염성 낭포환자에서는 계속적 항생제 투여였는데, 저자들은 이와같은 경우 직경이 작은 카테타로 국소마취하에 경피적 배농술을 시행하여 그 치료효과와 부작용을 알아 보고자 본 연구를 시행하였다.

**방법** : 1주 이상의 항생제를 포함한 내과적 치료에 반응이 없고, 공동의 직경이 6cm 이상인 만성적 기저질환을 가지는 폐농양 환자 9예와 감염성 낭포환자 3예에서 흉부 단순촬영과 흉부 전산화 단층촬영 후 투시하에 seldinger 방법을 사용하여 8.3~12.3 Fr의 카테타를 삽입 후 배농시키면서 임상경과를 관찰하였다.

**결과** : 카테타 삽입 후 농흉이 발생한, 폐암과 동반된 1예를 제외한 8예의 폐농양과 3예의 감염성 낭포에서 경피적 배농술 후 임상적 호전을 보였다. 배농 후 평균 1.9일 내 해열되었고, 평균 배농기간은 9.9일

이었다. 7예에서 퇴원 후 1~7개월간 외래 관찰되었으며, 재발 등의 문제는 없었다.

**결론** : 내과적 치료에 반응이 없는 거대 폐암 환자에게 경피적 배농술은 효과적이고 안전한 방법이므로, 수술보다 우선적으로 고려되어야 하겠다. 그러나 감염성 낭포환자에 대한 경피적 배농술은 본 연구의 결과만으로 내과적 치료보다 더 안전하고 효과적이라고 할 수 없으므로 더 많은 연구가 있어야 하겠다.

## REFERENCES

- 1) Wyngaarden JB, Smith LH, Bennett JC: Cecil textbook of medicine. 19th. p413, Philadelphia, WB Saunders Co, 1992
- 2) Hagan JL, Hardy JD: Lung abscess revisited. *Ann Surg* **197**:755, 1983
- 3) Estrera AS, Platt MR, Mills LJ, Shaw RR: Primary lung abscess. *J Thorac Cardiovasc Surg* **79**:275, 1980
- 4) 김정길, 윤춘열, 공광, 박홍배, 허진득: 폐농양의 임상적 고찰. *대한내과학회잡지* **20**:602, 1977
- 5) 김기호, 정우제, 김경년, 정재윤, 김성규, 이원영: 폐농양의 임상적 고찰. *결핵 및 호흡기질환* **26**:41, 1979
- 6) Mengoli L: Giant lung abscess treated by tube thoracostomy. *J Thorac Cardiovasc Surg* **90**:186, 1985
- 7) Lawrence GH, Rubin SL: anagement of giant lung abscess. *Am J Surg* **136**:134, 1978
- 8) Parker LA, Melton JW, Delany DJ, Yankaskas BC: Percutaneous small bore catheter drainage in the management of lung abscesses. *Chest* **92**:213, 1987
- 9) 김창호, 차승익, 한춘석, 김연재, 이영석, 박재용, 정태훈: 폐농양의 경피적 카테타 배농법. *결핵 및 호흡기 질환* **40**:158, 1993
- 10) 이용철, 이영승, 이양근: 폐농양의 치료에 Pig-tail 도관을 통한 경피적 배농. *결핵 및 호흡기 질환* **40**:153, 1993
- 11) Yellin A, Yellin EO, Lieberman Y: Percutaneous tube drainage: The treatment of choice for refractory lung abscess. *Ann Thorac Surg* **39**:266, 1985
- 12) Vainrub B, Musher DM, Guinn GA, Young EJ, Septimus EJ, Travis LL: Percutaneous drainage of lung abscess. *Am Rev Respir Dis* **117**:153, 1978
- 13) Peters JL, Kubitschek KR, Gotlieb MD, Awe RJ: Lung bullae with air-fluid levels. *Am J Med* **82**:759, 1987
- 14) Rice TW, Ginsberg RJ, Todd TRJ: Tube drainage of lung abscesses. *Ann Thorac Surg* **44**:356, 1987
- 15) vanSonnenberg E, D'Agostino HB, Casola G, Wittich GR, Varney RR, Harker C: Lung abscess: CT-guided drainage. *Radiology* **178**:347, 1991
- 16) Aronberg DJ, Sagel SS, Jost RG, Lee JI: Percutaneous drainage of lung abscess. *AJR* **132**:282, 1979
- 17) vanSonnenberg E, Ferrucci JT, Muller PR, Wittenberg J, Simeone JF: Percutaneous drainage of abscesses and fluid collections: Technique, results, and applications. *Radiology* **142**:1, 1982
- 18) Weissberg D: Percutaneous drainage of lung abscess. *J Thorac Cardiovasc Surg* **87**:308, 1984
- 19) Harber P, Terry PB: Fatal lung abscess: review of 11 year's experience. *South Med J* **74**:281, 1981
- 20) Dean NC, Stein MG, Stulberg MS: Percutaneous drainage of an infected lung bulla in a patient receiving positive pressure ventilation. *Chest* **91**:928, 1987