

□ 증 례 □

폐렴간균 폐렴에 의해 유발된 상대정맥 증후군 1예

울산대학교 의과대학 서울중앙병원 내과학교실

김주영 · 임채만 · 김선희 · 추윤호 · 고윤석 · 김우성 · 김원동

= Abstract =

A Case of Superior Vena Cava Syndrome Caused by Klebsiella Pneumonia

Ju Young Kim, M.D., Chae Man Lim, M.D., Seon Hee Kim, M.D., Yun Ho Chu, M.D.,
Younsuck Koh, M.D., Woo Sung Kim, M.D. and Won Dong Kim, M.D.

*Department of Internal Medicine, Asan Medical Center, Colloge of Medicine,
University of Ulsan, Seoul, Korea*

Superior vena cava(SVC) syndrome is mostly related to a malignant process, but many different benign causes have also been described.

We report a case of SVC syndrome caused by Klebsiella pneumonia diagnosed by sputum culture and serial chest X-ray changes. A 27-year-old man had been in stable health until three days before admission, when he complained of pleuritic chest pain, facial flushing, and shortness of breath. Examination of the head and neck disclosed edema of face and both arms, and jugular venous distention to the angle of the jaw. The chest auscultation revealed decreased breath sound without crackle on right upper lung field. The chest roentgenogram showed homogenous air space consolidation on right upper lobe, associated with downward displacement of minor fissure and contralateral displacement of trachea, but air bronchogram was not seen. We began antibiotic therapy under impression of pneumonia after available culture was taken from blood and sputum. SVC scintigraphy showed stasis of drain of right brachiocephalic vein at the proximal portion with reflux into the right internal jugular vein and faintly visible SVC via the collaterals. Sputum culture revealed Klebsiella pneumoniae.

Antibiotic therapy resulted in a cure of infection and disappearance of facial swelling. Follow-up SVC scintigraphy after 20 days showed normal finding. We first report a case of SVC syndrome caused by klebsiella pneumonia.

Key Words : Superior vena cava syndrome, Klebsiella pneumonia

서 론

상대정맥 증후군(Superior Vena Cava Syndrome:

이하 SVCS)은 두부와 상지에서 상대정맥을 통한 정맥혈 순환이 폐쇄됨으로 인하여 유발되는 것으로 대부분의 경우에서 악성종양, 특히 폐암에 의하여 발생된다¹⁾. 그러나 일부에서는 종격동 염증질환등의 원

인에 의하여서도 발생하는 것으로 알려져 있다²⁾.

저자들은 급성 폐렴간균 폐렴환자에서 우상엽 용적이 증가하여 상대정맥을 압박함으로써 유발된 상대정맥 증후군 1예를 경험하였기에 문헌고찰과 함께 보고하는 바이다.

증 례

환 자 : 남자, 27세.

주 소 : 흉막염성 흉통과 안면 부종.

현주소 : 평소 건강하였으나 내원 3일전 발열과 오한, 우측 흉막염성 흉통 및 호흡곤란이 발생하였다. 이후 흉통이 악화되고 화농성 객담을 동반한 기침이 증가하고 안면부종과 호흡곤란이 악화되어 내원하였다.

과거력과 가족력 : 특이소견 없음. 흡연력: 7 pack year.

진찰 소견 : 키 169cm에 몸무게 52kg로 마른편이며 내원당시의 혈압은 110/70mmHg, 체온 38°C, 맥박수 120/min, 호흡수 30/min이었다. 급성 병색을 띠었으며 의식은 명료하였다. 두경부 소견상 결막과 공막은 정상소견이었으나 안면 부종소견과 경부 정맥 확장이 하악각까지 관찰되었다. 경부 임과절 종창이나 갑상선종은 없었다. 흉부 진찰상 우상폐 구역에서 호흡음이 감소되었으나 비정상적인 호흡음은 들리지 않았고 심음은 정상이었다. 복부 진찰상 이상소견은 없었다. 양측 상지에 부종소견을 보였고 특히 우측 상지가 심하였다. 하지는 정상소견이었고 신경학적 소견은 정상이었다.

검사 소견 : 말초 혈액 검사상 백혈구 수는 10,400/mm³ (5% metamyelocyte, 49%, band form, 38% segmented neutrophils, 5% lymphocyte)이었고, 혈액소치 12.6g/dl, 혈소판수 40,000/mm³이었다. 적혈구 침강 계수는 85mm/h였다. 혈액응고 검사상 prothrombin time 13.5sec (normal control, 12.4sec)이고 activated partial thromboplastin time 38.2sec (normal control, 32.4%), fibrinogen 1,114mg/dl이고 FDP (fibrinogen degradation product)검사는 음성이었다. 혈청 검사상 Na 130mEq/L, K 3.7mEq/L, Cl 100mEq/L, BUN 14mg/dl, creatinine 0.9mg/dl, AST 32 IU/L, ALT 15 IU/L이었다. 심전도상 동맥 빈맥소

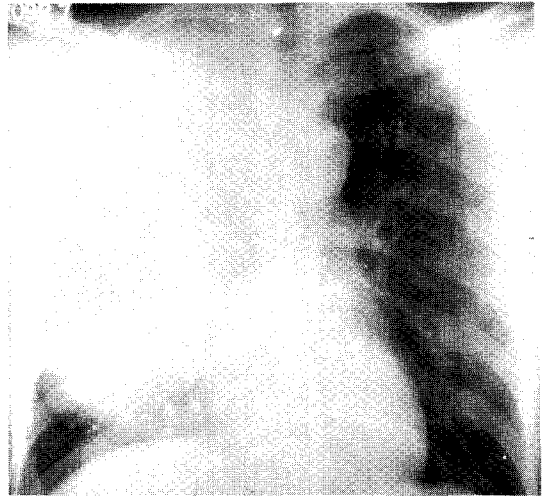


Fig. 1A. Chest roentgenogram on admission shows homogenous air-space consolidation on the right upper lobe with downward displacement of the minor fissure and contralateral displacement of the trachea, but air-bronchogram is not visible.

견이었으며 동맥혈 가스 분석 검사상 pH 7.46, PaCO₂ 29.8mmHg, PaO₂ 70.5 mmHg, bicarbonate 21.4mEq/L, SaO₂ 95.2%였다. 흉부 단순 X-선 촬영상 우상엽에 균질성의 폐포성 침윤 소견과 수평열의 하방이동 그리고 기관의 좌측이동 소견이 관찰되었으며 병소내 air bronchogram은 관찰되지 않았다(Fig. 1A). 객담 도말 상에 그람 음성 간균이 다수 관찰되었고 객담 배양결과 폐렴간균이 자랐으며 객담 세포진 검사상에 악성 세포는 관찰되지 않았다. 상대정맥 scintigraphy 상에 우측 완두 정맥 근위부에 폐쇄소견이 관찰되었다(Fig. 2A).

임상 경과와 치료 : 항생제 투여와 흉곽 물리치료로 임상 소견이 호전되었고 흉부 단순 X-선 추적 검사상 우상엽의 용적이 감소하고 동일부위 폐실질내에 공동화 소견이 관찰되었다. 20일 후 추적 검사한 상대정맥 scintigraphy 상에 우측 완두 정맥 폐쇄 소견이 소실되고 정상 소견 보였다(Fig. 2B). 기관지 내시경과 흉부 단층 촬영상에 이상소견은 관찰되지 않았다. 퇴원후 8개월 지나 추적한 흉부 단순 X-선 촬영상에 잔유 병소만 관찰되었다(Fig. 1B).

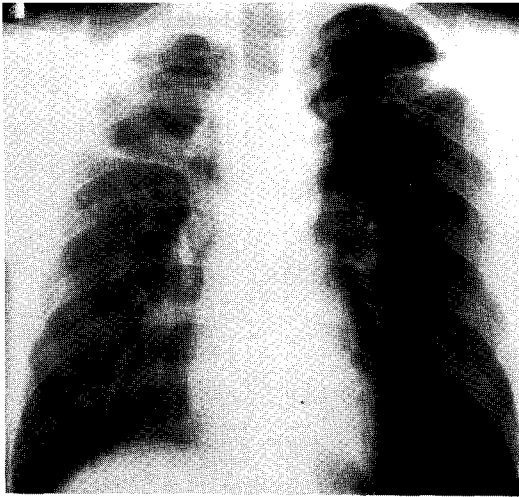


Fig. 1B. Chest roentgenogram shows complete resolution of consolidation after 8 months.

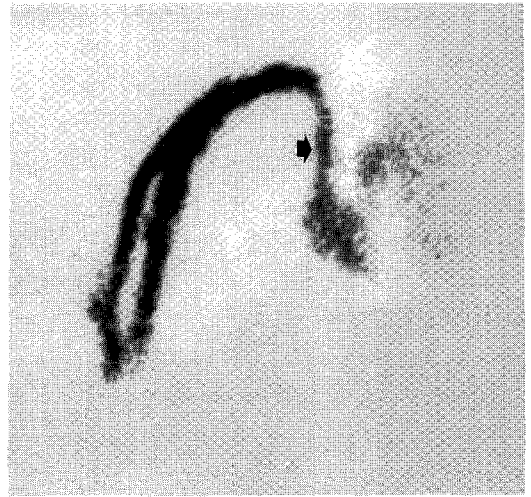


Fig. 2B. Follow-up SVC scintigram 20 days later shows normal drain into the superior vena cava (small arrow) through right brachiocephalic vein.

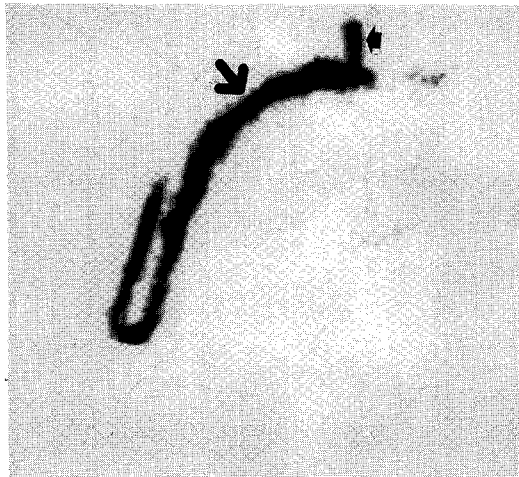


Fig. 2A. SVC scintigram shows stasis of drain of the right brachiocephalic vein (large arrow) at the proximal portion with reflux into the right internal jugular vein (small arrow) and faintly visible superior vena cava via the collateral.

중격동의 여러 질환이 상대 정맥 증후군의 발생에 관계되는 것으로 보고되었다. 해부학적으로 상대정맥은 중격동내에서 임파절에 싸여있고 우기관지에 근접해 있으며, 그 혈관벽이 얇아 특히 우상엽에 발생한 폐암의 직접적인 혈관 침범이나 폐암자체 혹은 상대정맥 주변 임파절 종창에 의한 압박으로 인한 이차적 혈전 형성으로 상대 정맥을 통한 정맥 혈류가 폐쇄되기 쉽다.

SVCS의 원인으로는 악성 종양이 78%~86%를 차지하며 이들중 70%는 폐암에 의해 유발되고 소세포 폐암이 가장 많다. SVCS을 야기하는 폐암의 80%는 우측폐에서 발생하고 그 외 임파종, 흉선종양, 배세포 종양과 전이성 종양으로 유방암등의 SVCS의 원인질환으로 알려져있다¹⁾. 그러나 비악성 질환에 의해 유발된 SVCS는 과거의 보고와는 달리 드물지만은 않아서, 일부 보고에서는 22% 정도에서 비악성 질환에 의한 것으로 보고하였다⁴⁾. 이것은 최근들어 중심정맥 카테터의 사용이 증가하면서 카테터 주위에 혈전이 형성됨으로써 유발되는 SVCS와 연관이 있으며⁵⁾, 그외 심박동기⁶⁾, LeVeen shunt⁷⁾, Swan-Ganz 카테터, 고영양 공급 카테터와 관련되어서 발생하는 것으로 보고되었으며 대동맥류, 전신 마취시

고 찰

1757년 William Hunter³⁾에 의하여 매독성 대동맥류 환자에서 상대정맥 증후군이 처음 기술된 이후로

체위 변화⁸⁾, 전신성 홍반성 낭창⁹⁾, 흉곽내 갑상선종¹⁰⁾ 등도 원인으로 보고 되었다. 그리고 염증성 원인으로 는 histoplasmosis²⁾, 결핵 및 *Nocardia asteroides* 폐렴등¹¹⁾에 의한 중격동염이 보고되었다.

SVCS의 임상증상은 일반적으로 서서히 발현되고 측부 순환의 발달 정도에 따라 다양하며 주증상으로는 상흉부와 경부의 측부 정맥 확장, 안면, 경부, 상흉부의 부종 및 다혈증(plethora), 각막 부종, 호흡 곤란등이며 정맥압 상승에 따른 두통 및 시각변화와 뇌혈관 혈전과 출혈에 의해 의식변화도 올수 있다¹²⁾.

상대 정맥 증후군 환자는 특징적인 증상과 소견으로 쉽게 진단이 가능하다. 흉부 X-선상에 대부분의 환자는 중앙 음영이 발견되고, Parish등¹⁾은 16% 환자에서만이 흉부 X-선상에 정상소견을 보였다고 하였으며 가장 흔히 관찰되는 이상소견으로 상중격동 확장과 흉수라고 보고하였다. 흉부 단층 촬영을 통하여 상대 정맥과 그 분지, 기관지 그리고 척수에 대한 더욱 상세한 정보를 얻을 수 있으며 방사선 동위원소 technetium-99m을 이용한 상지정맥 조영술로 혈관의 개통성과 혈류상태 및 측부 순환 정도를 평가할 수 있다.

본증례의 환자는 내원당시 급성 폐렴과 SVCS소견을 보였고 객담 배양 검사에서 검출된 폐렴 간균에 대한 항생제 요법후 상기 임상증상이 호전되었다. 또한 기관지 내시경 검사와 흉부 단층 촬영 소견상 악성 종양을 의심할만한 이상소견이 없었고, 방사선 동위원소 상대정맥 촬영술상의 상대정맥 폐쇄소견이 폐렴 치료후 소실되었으므로, 본 증례에서 우상엽 폐실질내 염증 병소만으로 SVCS가 발생했음을 알수 있었다. 즉 초기의 단순 흉부 X-선 촬영상 폐실질 병소와 동반된 우상엽 용적의 증가 그리고 항생제 요법후 폐실질 병소의 호전과 상대정맥 증후군의 증상 소절로 보아서 폐실질 병소와 동반된 우상엽 용적의 증가로 인하여 이차적으로 상대정맥이 압박되어 SVCS이 발생한 것으로 생각된다. 저자들이 medline 검색등을 통하여 조사한 바로는 본증례가 폐렴간균 폐렴에 의해 발생한 SVCS에 대한 최초의 보고인 것으로 사료되었다.

요 약

저자들은 폐렴간균 폐렴에 의한 우상엽의 용적 증가로 인하여 유발된 상대정맥 증후군 1예를 임상 경험한후 medline검색상 SVCS의 유발 원인으로서는 폐렴간균 폐렴은 최초의 증례로 사료되므로 이에 보고하는 바이다.

REFERENCES

- 1) Parish JM, Marschke RF, Dines DE, Lee RE: Etiologic considerations in superior vena cava syndrome. *Mayo Clin Proc* **56**:407, 1981
- 2) Urschel HC, Raziuk MA, Netto GJ, Disiere J, Chung SY: Sclerosing mediastinitis: Improved management with histoplasmosis titer and Ketoconazole. *Ann Thorac Surg* **50**:215, 189
- 3) Hunter W: The history of an aneurysm of the aorta, with some remarks on neurysms in general. *Med Obser Inq* **1**:323, 1757
- 4) Schraufnagel DE, Hill R, Leech JA, Pare JAP: Superior vena caval obstruction. Is it an emergency? *Am J Med* **70**:1169, 1981
- 5) Kanada DJ, Jung RC, Ishihara S: Superior vena cava syndrome due to a retained central venous catheter. *Chest* **75**:734, 1979
- 6) Antonelli D, Rosenteld T, Kaveh Z: Intermittent superior caval venous syndrome due to permanent transvenous electrode. *International Journal of Cardiology* **23**: 125, 1989
- 7) Abraham J, Hermann D, Nicholson DP: Superior vena caval syndrome 5 years after peritoneovenous shunt for ascites. *J Clin Gastroenterol* **12**:241, 1990
- 8) Lord AS, Grundy BL: Superior vena cava syndrome as a complication of change in body position during general anesthesia. *Anesthesiology* **73**:1273, 1990
- 9) Brink H, Vroom TM, Laar MAF, Soesbergen

- RM, Korst JK: Superior vena cava syndrome caused by systemic lupus erythematosus in a patients with longstanding rheumatoid Arthritis. *J Rheumatol* **17**:240, 1990
- 10) Cengiz K, Aykin A, Demirci A, Diren B: Intrathoracic goiter with hyperthyroidism, Tracheal compression, Superior vena cava syndrome and Horner's syndrome. *Chest* **97**:1005, 1990
- 11) Pitchenik AE, Zaunbrecher F: Superior vena cava syndrome caused by nocardia asterides. *Am Rev Resp Dis* **117**:795, 1978
- 12) Bell DR, Woods RL, Levi JA: Superior vena caval obstruction: A 10-year experience. *Med J Aust* **145**:568, 1986