

## 선천성 갑상선 발육이상 9예에 대한 보고\*

예수병원 외과

이삼열 · 이석재 · 이혁진 · 전성은 · 박윤규

= Abstract =

### A Clinical Report of 9 Cases of Congenital Thyroid Dysgenesis

Samuel Lee, M.D., Seug Zae Lee, M.D., Hyouk Jin Lee, M.D.,  
Seong Eun Chon, M.D., Yoon Kyu Park, M.D.

*Department of Surgery, Presbyterian Medical Center, Chonju, Korea*

Congenital thyroid dysgenesis including agenesis, hypoplasia and ectopia is the predominant cause of permanent hypothyroidism. Of these, two thirds are due to an ectopic thyroid and about one third to complete thyroid agenesis. From Jan. 1981 to Dec. 1992, authors experienced the 9 cases of congenital thyroid dysgenesis. Aberrant thyroid was 4 cases(44.4%), thyroid hemiagenesis with aberrant thyroid was 3 cases(33.3%) and thyroid hemiagenesis was 2 cases(22.2%). The most predominant site of aberrant thyroid is the base of tongue(85.7%). 7 patients(77.8%) revealed euthyroidism and among them, 4 patients showed elevated TSH level. Hypothyroidism was 2 patients(22.2%). 7 cases responded to thyroid suppressive therapy. 2 cases of lingual thyroid which did not respond to thyroid suppressive therapy underwent surgery and they have placed on thyroid suppressive therapy postoperatively.

KEY WORDS : Congenital thyroid dysgenesis.

## 서 론

갑상선은 태생기 때, 제 1 새궁(branchial arch)과 제 2 새궁 연결부위의 인두로부터 갑상선 원기(thyroid anlage)가 복측 정중선을 따라 하향하면서 성장하기 시작한다. 갑상선의 발생부위는 나중에 혀의 후방 1/3 정중선 부위에 설맹공(foramen caecum)이라는 blind pit로 남게된다. 갑상선 원기는 후에 설골이 생기는 부위의 정중선을 따라 하향하여 좌우엽과 협부(isthmus)를 형성하게 된다. 이소성

갑상선(aberrent or ectopic thyroid)은 태생기때에 갑상선 원기가 지나가는 설기저부(base of tongue)로부터 성인에서의 정상위치에 이르는 경로를 따라 어디에서든지 생길 수 있으며 심지어는 발육중인 심장에서도 발생할 수 있다<sup>1)2)</sup>. 또한 갑상선 원기의 분화부전으로 인하여 갑상선 발육이상(thyroid dysgenesis)이 초래되기도 하는데 그 이유는 아직 분명하지 않다.

저자들은 본원에서 경험한 9예의 선천성 갑상선 발육이상 환자의 임상적인 특징을 문헌고찰과 함께 보고하는 바이다.

\*본 논문은 1993년도 춘계외과학회에서 구연발표한 내용임.

## 관찰대상

1981년 1월 부터 1992년 12월 까지 만 12년간 예수병원 외과의 두경부 종양진찰실을 내원한 선천성 갑상선 발육이상 환자 9명을 대상으로 하였다.

## 결 과

증상별로 살펴보면, 9명 모두에서 종괴를 호소하였으며, 이중 5명은 정상위치의 갑상선내 종괴였고, 나머지 4명은 비정상위치인 갑상선의 종괴였다. 1명의 환자에서는 종괴뿐만 아니라 연하통(Odynophagia)까지도 호소하였다(Fig. 1).

남녀비는 1 : 8로 여성에서 호발하였고, 연령분포를 보면 10세이하, 10대, 20대에서 각 2명씩이었고 30대, 40대가 각 1명씩이었다(Fig. 2).

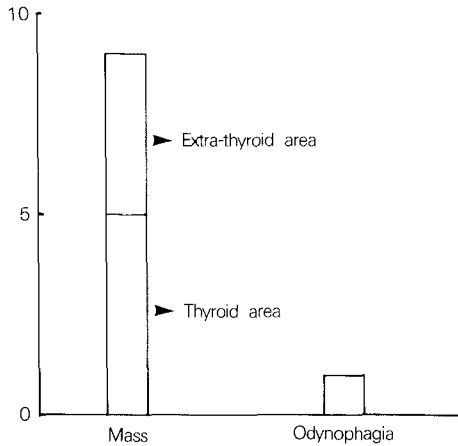


Fig. 1. Symptom.

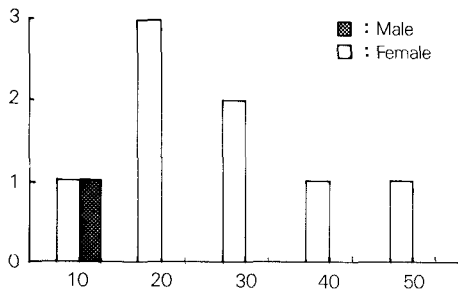


Fig. 2. Age and sex distribution.

갑상선발육이상을 유형별로 보면, 이소성갑상선(aberrant thyroid)이 4예(44.4%)였고, 편측발육부전과 이소성갑상선을 동반한 경우가 3예(33.3%)였으며, 편측발육부전은 2예(22.2%)였다(Table 1).

9명의 환자중 갑상선 질환에 대한 가족력을 가진 경우는 2예였다(Table 2).

5명의 편측발육부전 환자중 우측인 경우가 3예였고, 2예는 좌측이었다(Table 3).

이소성갑상선을 보인 환자는 모두 7명으로서, 그중 6예(85.7%)는 설기저부에 위치하였고(1예는 갑상선관에도 분포), 2예(28.6%)는 갑상선관에 분포하였다(Table 4).

갑상선 기능 검사상 정상기능을 보인 경우가 7예(77.8%)로서 대부분을 차지하였으며, 이중 4예는 TSH가 정상보다 증가되어 있었다. 나머지 2예(22.2%)는 갑상선기능저하소견을 보였다(Table 5).

갑상선 질환을 진단하기 위하여 모든 예에서 일차적으로 갑상선 기능검사 및 Thyroid SCAN을 실시하였으며, Thyroid SCAN 상에서 비정상적 기형소견을 보였던 9명에서 선천성기형을 진단하고자 5명에서는 컴퓨터 단층촬영을, 3명에서는 초음파

Table 1. Abnormality in the thyroid gland development

Abnormality	Case	%
Aberrant thyroid	4	44.4%
Thyroid hemiagenesis with aberrant thyroid	3	33.3%
Thyroid hemiagenesis	2	22.2%

Table 2. Familial history\*

F. Hx	Yes	No
	2	7

\*Familial history of thyroid disease

Table 3. Site of hemiagenesis

	Right	Left	Total
Hemiagenesis	3	2	5

Table 4. Site of aberrant thyroid(7 patients)

Site	Cases
Base of tongue	6*
Thyroglossal duct	2

\*1 case : Base of tongue + Thyroglossal duct

촬영을 추가로 시행하였다(Table 6).

Thyroid SCAN 결과와 최종진단을 비교하여 보면 다음과 같다. 편측엽이 uptake 되지 않았던 2예에서는 모두 편측발육부전으로 진단되었고, ectopic site uptake를 보인 4예 모두는 이소성갑상선으로 진단되었다. 또한 편측엽이 uptake 되지 않으면서 ectopic site uptake를 보였던 경우 2예와, 단지 편측엽에만 uptake 되었던 1예는 이소성갑상선을 동반한 편측발육부전으로 진단되었다(Table 7).

3명의 환자에서 초음파촬영술을 실시하였는데, 3명 모두에서 편측엽 또는 양측엽의 소실을 보였고, 이중 2예에서는 이소성갑상선을 확인할 수 있었다(Table 8).

5명의 환자에서 컴퓨터단층촬영을 하였는데, 5명 모두에서 정상적 위치에 편측엽 또는 양측엽의 소실을 나타냈고, 이중 4예에서는 이소성갑상선을 보여주었는데 2예는 설기저부에 위치하였고, 또 다른 2예는 설골부위에 위치하였다(Table 9).

갑상선종괴에 대한 치료로써 9명중 7명에서는 갑상선 호르몬 억제요법을 시행하였고, 나머지 2명에서는 호르몬억제요법에 반응하지 않아 아전절제술을 시행하였는데, 이들은 모두 설갑상선(lingual thyroid)이었다(Table 10).

**Table 5.** Thyroid function

Thyroid function	Cases	%
Euthyroidism	7	77.8%
Hypothyroidism	2	22.2%
Hyperthyroidism	0	0%

**Table 6.** Diagnostic method

Method	Case
Thyroid scan	9
Ultrasonography	3
C.T. scan	5

**Table 7.** Thyroid scan finding of thyroid dysgenesis

Scan finding	Case	Thyroid dysgenesis	Case
Non uptake of one lobe	2	Thyroid hemiagenesis	2
Ectopic site uptake, only	4	Aberrant thyroid	4
Non uptake of one lobe ectopic site uptake	2	Thyroid hemiagenesis with aberrant thyroid	3
Non uptake of one lobe, only	1		

**Table 8.** Ultrasonographic finding(3 patients)

Finding	Case
Non visualization*	3
Echogenic mass at the ectopic site**	2

\*Non visualization of one lobe or total thyroid gland

\*\*Hyoid bone level-1 case

Right neck level III-1 case

**Table 9.** C.T. finding(4 patients)

Finding	Case
Non visualization*	5
Ectopic site increased density	4**

\*Non visualization of one lobe or total thyroid gland

\*\*2 cases : Base of tongue

2 cases : Hyoid bone level

**Table 10.** Treatment

Treatment	Case
Suppressive treatment	7
Operation*	2

\*Resection of lingual thyroid

## 고 안

선천성 갑상선발육이상(thyroid dysgenesis)은 영구적 갑상선기능저하증의 가장 중요한 원인을 차지하며(80~90%), 발육부전(agenesis), 저형성(hypoplasia), 이소성(ectopia)이 포함된다. 갑상선발육 이상의 약 2/3는 이소성갑상선이며, 약 1/3은 발육부전인데 아직 정확한 발생기전은 밝혀져 있지 않으며, 남자에 비해 여자에 2배 가량 많다<sup>1)</sup>.

저자들의 경우, 정상 갑상선기능을 나타낸 경우가 77.8%였고, 갑상선기능저하증을 보인 경우가 22.2%였는데, 정상갑상선의 빈도가 높게 나타난 것은 순수한 이소성갑상선 환자보다는 편측엽 발육부전

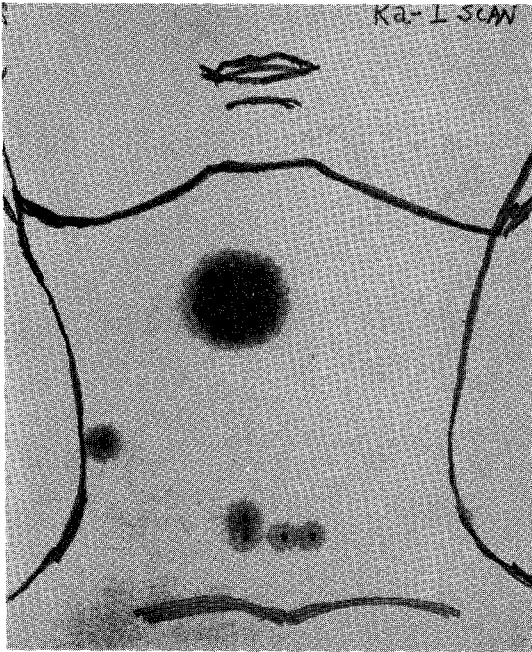


Fig. 3. Ra-<sup>131</sup>I thyroid scan revealed the uptake at the ectopic site, base of tongue. She was diagnosed as lingual thyroid.

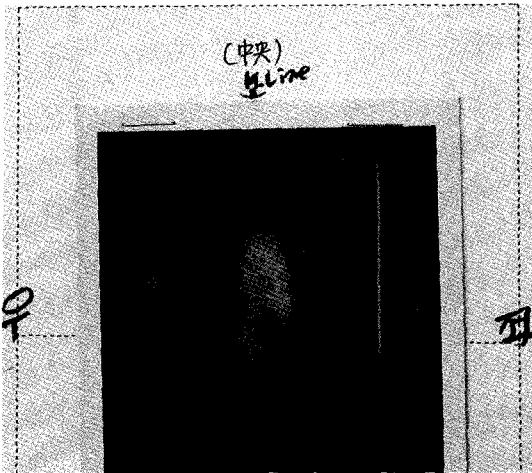


Fig. 4. Ra-<sup>131</sup>I thyroid scan showed non-uptake at the right site. She was diagnosed as Rt. hemiagenesis.

과 이소성갑상선을 동반한 경우가 33.3%로 비교적 많은 분포를 보였기 때문이라고 생각된다. 또한 정상 갑상선기능을 보인 7명 중 4명은 갑상선 자극호르몬의 증가를 나타냈다.

이소성갑상선이란 경부정중선의 상기도전방의

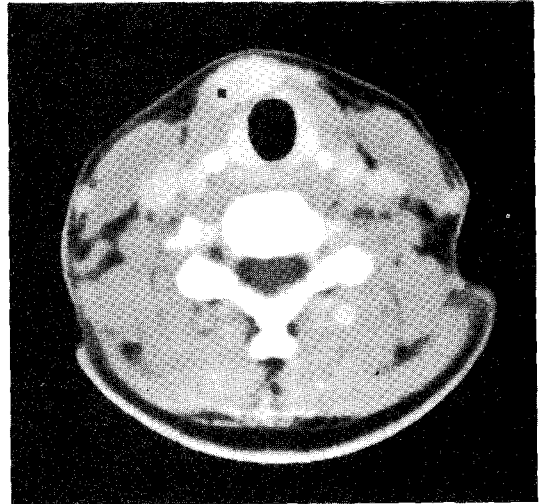


Fig. 5. C.T. scan showed Rt. lobe of thyroid only(Lt. hemiagenesis).

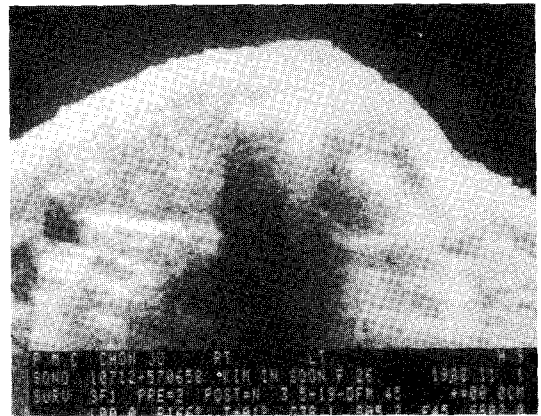


Fig. 6. Ultrasonogram showed only echogenic density in left side of thyroid. This suggested Rt. hemiagenesis of thyroid.

정상적인 갑상선위치에 존재하지 않은 모든 갑상선 조직을 말하는데, 설맹공에서 시작하여 정상적인 갑상선위치에 이르는 갑상선관을 따라 어느 부위에서나 생길수 있다. 이소성갑상선의 약 90%는 설기저부에 위치하는데<sup>3)</sup>, 아주 드물게는 식도<sup>4)</sup>, 십이지장<sup>5)</sup>, 기관내부<sup>6)</sup>, 간<sup>7)</sup>, 심장<sup>8)</sup> 등에서도 발견된다. 이소성갑상선 환자들은 대부분 갑상선 기능저하증을 보이는데, 그 이유는 이소성갑상선이 정상적인 기능을 발휘하지 못하기 때문이며, 이와는 반대로 이소성갑상선이 갑상선중독증을 동반하는 경우도 있다<sup>9)</sup>.

이소성갑상선 진단에 가장 중요한 것은 방사선 동위원소(<sup>131</sup>I) 주사로서, 정상적 갑상선 위치에 동위원소의 미흡수 및 이소성위치에 흡수된 동위원소 음영을 동시에 관찰할 수 있다. 또한 초음파 촬영술과 병행할 경우, 진단율은 매우 높을 것으로 생각된다. 최근에는 Tl-201 scintigraphy를 이소성 갑상선암의 진단에 이용하고 있다<sup>10)</sup>. 이소성갑상선과 감별해야 할 질환은 갑상선결핵, 중앙, 표피낭종(epidermal cyst) 및 혈관기형 등이다<sup>3)</sup>.

무증상의 이소성갑상선의 경우, 원칙적으로 수술적인 치료는 필요하지 않으나, 갑상선억제요법에 불응하고 상기도폐색과 같은 증상이 생기거나 악성종양이 의심되는 경우에는 수술적 치료를 받아야 한다<sup>11)</sup>. 실제로 이소성갑상선에 유두상갑상선종양이 동반된 경우가 드물지 않게 보고되고 있다<sup>10)12)13)14)</sup>. 이소성갑상선중 가장 많은 설갑상선의 수술적 접근방법은 1) median pharyngotomy, 2) transoral approach, 3) lateral pharyngeal approach 등이 있다<sup>15)16)</sup>. 저자들의 경우, 4명의 이소성갑상선 환자에서 갑상선억제요법을 시행하였고 이 중 2명은 반응을 보였으나, 나머지 2명은 증상이 호전되지 않아 아전절제술을 실시하였고, 수술후 갑상선 호르몬을 지속적으로 복용하고 있다. 절제술을 받은 2명은 모두 설갑상선이었다.

갑상선 편측발육부전의 빈도는 아직까지 정확하게 밝혀져있지 않으며, 소수의 환자를 관찰해 본 결과 비교적 좌측에 호발한다고 한다<sup>17)</sup>. Hamburger등<sup>18)</sup>은 갑상선 편측발육부전을 극심한 갑상선 좌우엽의 비대칭이라고 주장하였으며, 그 증거로 정상에서도 좌측에 비해 우측이 몇 배 더 큰 경우가 많음을 들었다. 편측발육부전과 자율갑상선결절(autonomous thyroid nodule)을 감별해야하는데, 그 이유는 자율갑상선결절의 경우 정상적인 갑상선 발육을 억제하기 때문이다<sup>18)</sup>. 이런 경우 TSH 자극검사(5~10 units/day for 3days)를 하면 억제되었던 갑상선조직이 발육되는 것을 볼 수 있다<sup>17)</sup>. 갑상선 편측발육부전의 경우, 악성종양을 동반하는 경우가 있는데<sup>19)</sup>, 그 이유에 대해 Hamburger등<sup>18)</sup>은 오랜기간 상승되어 있는 갑상선자극 호르몬이 편측갑상선의 보상적 확대(compensatory enlargement)를 야기시키며, 최종적으로는 악성종양을 유도하기 때문이라고 설명하였다.

이소성갑상선과 같이 증상이 호전되지 않거나 악성종양이 의심되는 경우, 수술적 치료를 적용해야하며, 이 경우 일반적 갑상선수술원칙과 크게 다를바 없다. 또한 갑상선과 부갑상선의 발생학적 기원이 틀리기 때문에<sup>19)</sup> 갑상선 편측발육부전으로 인한 부갑상선의 해부학적 이상을 염려할 필요는 없으나, 부갑상선의 혈행공급을 담당하는 하갑상선동맥의 손상을 막기위해 세심한 주위가 필요하다고 생각된다. 수술후에는 이소성갑상선의 경우와 마찬가지로 지속적인 호르몬요법을 시행함을 원칙으로 한다.

## 요 약

1) 선천성 갑상선 발육이상 환자 9명 모두, 경부종괴를 호소하였으며, 이 중 1예는 연하통을 동반하였다.

2) 선천성 갑상선 발육이상을 세분하여보면, 이소성갑상선이 44.4%, 편측발육부전 및 이소성갑상선을 동반한 경우가 33.3%였고, 편측발육부전을 보인 경우가 22.2%였다.

3) 이소성갑상선을 위치별로 보면 설기저부가 6예(85.7% - 1예 중복됨), 갑상선관이 2예였다.

4) 정상 갑상선기능을 보인 경우가 77.8%였고, 갑상선기능저하증을 보인 경우가 22.2%였다. 정상기능을 보인 7명의 환자 중 4명에서 갑상선자극 호르몬(TSH)이 증가되어 있었다.

5) 총 9명중 7명에서는 갑상선억제요법만 시행하였고, 2명에서는 갑상선억제요법에 반응하지 않아 절제술을 시행하였으며, 2명 모두 설갑상선이었다. 수술후 계속적으로 갑상선호르몬을 복용중이다.

## Reference

- 1) DeGroot LJ, Larsen PR, Refetoff S, Stanbury JB : *The thyroid and its disease. 5th ed, p615, New York, Wiley Medical, 1984*
- 2) Ilic S, Tatic V, Todoric M, Vrcelj V : *Ectopic thyroid tissue in the myocardium of the right ventricle. Vojnosant Pregl Jan-Feb 49(1) : 57-59, 1992*
- 3) Falk Stephen : *Thyroid disease, p386, New York, Raven Press, 1990*

- 4) Salam MA : *Ectopic thyroid mass adherent to the oesophagus. J Laryngol Otol Aug 106(8) : 746-747, 1992*
- 5) Takahashi T, Ishikura H, Kato H, Tanabe T, Yoshiki T : *Ectopic thyroid follicles in the submucosa of the duodenum. Virchows Arch A Pathol Anat Histopathol 418(6) : 547-550, 1991*
- 6) Al Hajjaj MS : *Ectopic intratracheal thyroid presenting as bronchial asthma. Respiration 58(5-6) : 329-331, 1991*
- 7) Strohschneider T, Timm D, Worbes C : *Ectopic thyroid gland tissue in the liver. Chirurg Sep 64(9) : 751-753, 1993*
- 8) Polvani GL, Anota C, Porqueddu M, et al : *Intracardiac ectopic thyroid : conservative surgical treatment. Ann Thorac Surg May 55(5) : 1249-1251, 1993*
- 9) Salvatori M, Rufini V, Corsello SM, et al : *Thyrotoxicosis due to ectopic retrotracheal adenoma treated with radioiodine. J Nucl Biol Med Jan 37(2) : 69-72, 1993*
- 10) Michigishi T, Mizukami Y, Mura T, et al : *Papillary carcinoma in ectopic thyroid detected by Tl-201 scintigraphy. Clin Nucl Med May 16(5) : 337-339, 1991*
- 11) Paludetti G, Galli J, Almadori G, et al : *Ectopic thyroid gland. Acta Otorhinolaryngol Ital 11(2) : 117-133, 1991*
- 12) Balasubramaniam GS, Stillwell RG, Kennedy JT : *Papillary carcinoma arising in ectopic thyroid tissue within a branchial cyst. Pathology Jul 24(3) : 214-216, 1992*
- 13) Zink A, Raue F, Hoffmann R, et al : *Papillary carcinoma in an ectopic thyroid. Horm Res 35(2) : 86-88, 1991*
- 14) Hoffmann R, Bubeck B, Raue F : *Papillary thyroid carcinoma in a median ectopic thyroid associated with intra-abdominal thyroid tissue. Dtsch Med Wochenschr 26 : 116(17) : 654-658, 1991*
- 15) Hazarika P, Murty PS, Nooruddin SM, et al : *Lingual thyroid. Ear Nose Throat J 67 : 161-165, 1988*
- 16) Chanin LR, Greenburg LM : *Pediatric upper airway obstruction due to ectopic thyroid : classification and care reports. Laryngoscope 98 : 422-427, 1998*
- 17) Russotto JA, Boyar RM : *Thyroid hemiagenesis. J Nucl Med 12 : 186, 1971*
- 18) Hamburger JI, Hamburger SW : *Thyroid hemiagenesis. Report of a case and comments on clinical ramification. Arch Surg 100 : 319-320, 1970*
- 19) Khatri VP, Espinosa MH, Harada WA : *Papillary adenocarcinoma in thyroid hemiagenesis. Head Neck 14(4) : 312-315, 1992*