

# CT 스캔 영상재구성과 개인용 컴퓨터를 이용한 영상 재형성과의 비교에 관한 연구

단국대학교 치과대학 구강악안면방사선학 교실  
\*단국대학교 의과대학 진단방사선학 교실

정 기 훈 · 김 은 경 · 김 상 준\*

## 목 차

- I. 서 론
- II. 실험재료 및 방법
- III. 실험성적
- IV. 총괄 및 고안
- V. 결 론
- 참고문헌
- 영문초록
- 사진부도 및 설명

## I. 서 론

최근 십여년 동안 치과 임플란트 환자는 임플란트 시술의 기술적 발전에 따라 전세계적으로 증가 추세에 있다<sup>1,4)</sup>. 치과 임플란트 시술시 악골의 골용적 및 상악동, 비구개관, 하악관과 같은 주요 해부학적 구조물, 피질골의 두께와 골의 석회화 정도, 임플란트의 길이 결정 등을 정확히 평가하기 위해서 술전 방사선학적인 평가가 필요하다<sup>5,6)</sup>. 임상에서 이용되는 방사선학적 검사 방법으로 일반방사선촬영, 일반단층촬영, CT촬영 등이 있다. 치근단촬영, 파노라마, 두부계측촬영과 같은 일반 방사선촬영이 하악관과 비강, 상악동과 같은 주요 해부학적 구조물을 식별하고, 치조골의 대략적인 높이를 측정하는데 이용되고 있으나, 파노라마 사진과 같이 부위별로 10-30%의 상의 확대로는 정확한 측정치를 구하기가 어렵고<sup>7)</sup>, 악

골의 협설측 평가도 불가능하다<sup>8)</sup>. 일반단층촬영은 직선운동형의 단층촬영, 복합운동형의 단층촬영 등이 있어서, 악골의 수직단면상을 평가하기 위한 방법으로 선택될 수 있으나, 시술을 수행하고, 정확한 골계측을 위해 숙련된 구강방사선학자가 있어야 하며, 시간이 많이 소요된다는 단점이 있다<sup>9)</sup>.

전산화단층촬영(Computerized tomography, CT)은 1970년대 초 처음 소개되어 정확한 수치계측이 가능한 연속적인 횡단면상을 제공함으로써 악골내부의 해부학적 구조물들을 관찰할 수 있게 되었으며, 조직의 대조도를 향상시켜 연조직의 관찰도 가능하게 되었다<sup>10,15)</sup>. 그러나 환자의 악골을 CT gantry에 수직이 되도록 위치시키는 것이 매우 어렵기 때문에 직접적으로 악골에 수직인 단면상을 얻는 것은 사실상 불가능하다<sup>16,17)</sup>. 이에 제시된 방법으로 CT 기계 자체내의 프로그램을 이용한 상의 재구성, "Dentascan"과 같은 치과 전용 소프트웨어를 이용한 상의 재구성<sup>5,16,18)</sup> 등을 들 수 있다. CT 기계 자체내의 프로그램을 이용한 CT 스캔 표준 재구성은 우선 CT 횡단면 영상을 동전을 쌓듯이 올려서 악골에 수직인 단면상을 재구성하는 방법으로, 정확한 악골의 수직적인 협설측 평가가 가능하다. 그러나 재구성 단면상 하나하나를 일일이 손으로 지정해 주어야 하기 때문에 번거롭고, 시간상의 제약이 따르는 단점이 있다<sup>7,16)</sup>. "Dentascan"과 같은 치과 전용 소프트웨어를 이용한 상의 재구성




Fig. 1. Digital imaging system

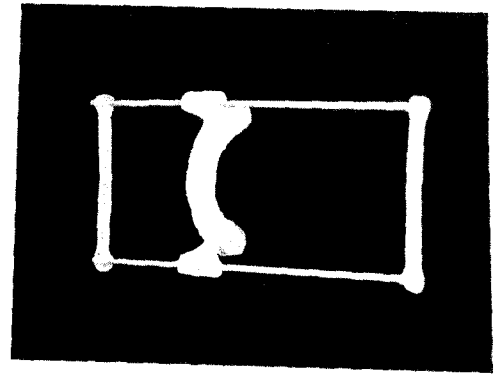


Fig. 2. Guiding splint with 2 reference wires

은 CT 스캔 표준 재구성에서의 단점인 수조작을 자동처리해줌으로써 보다 간편하게 되었고, 파노라마상을 포함하여 치과시술에 필요한 여러가지 상들을 포괄적으로 제공하게 되었다.<sup>16,18,19,20</sup> 그러나 소프트웨어의 가격이 상당히 높아 국내에 보급이 미미한 실정이다.

이에 본 연구에서는 CT 스캔 표준 재구성상과 개인용 컴퓨터를 이용하여 재형성한 상의 비교를 통해서 개인용 컴퓨터를 이용한 재형성상의 임상적 유용성에 대해 평가하고자 하였다.

## II. 연구 재료 및 방법

### 1. 연구재료

- (1) 대상자 4명(CT 스캔 사진상에 artefact를 야기하는 치과 충전재나 보철물을 가진 사람은 제외시켰다.)
- (2) 전산화단층촬영장치(9800 Hilight Advantage, GE Medical system, U.S.A.)
- (3) 디지털 영상 시스템

디지털 영상 처리에 사용된 컴퓨터는 매킨토시 II ci 컴퓨터 (Apple computer, Inc., U.S.A.)로, 13" Applecolor 고해상도 RGB 모니터(Apple computer, Inc., U.S.A.)를 사용하였다. 고해상도의 Sony XC-77 CCD 카메라 (Sony Co, Japan)를 이용하여 CT 사진을 입력하였고, 얻은 영상은 640x480 화소의 공간 해상도와 256 단계의 계조도(0-흑, 255-백)를 지원하는 QuickCapture

frame grabber board(Data Translation Inc, U.S.A.)를 이용하여 디지털화 하였다. 영상 처리를 위한 소프트웨어로 "NIH Image"를 사용하였다(Fig. 1).

### 2. 연구 방법

#### (1) 전산화단층촬영

서로 평행하고, 하악 하연에 수직인 두개의 직경 약 1.5mm 알루미늄 reference wire를 부착한 상악 스프린트(Fig. 2)를 환자에게 장착시키고, 이 reference wire에 수직으로 횡단면상을 촬영하였다(Fig. 3). CT사진은 치조골 상방 1.5mm부터 하악 하연 1.5mm 하방까지 1.5mm 두께로 연속 촬영하였다. 그외의 촬영조건은 다음과 같다: slice interval 0mm, slice total number 25~27, exposure factor; 140mA, 120Kvp, scan time 3sec, matrix size 512 X 512, algorithm; bone.

#### (2) CT 스캔 재구성

CT 스캔 재구성은 하악 우측 제2대구치, 하악 우측 제2소구치, 하악 우측 견치, 하악의 중심선, 하악 좌측 견치, 하악 좌측 제2소구치, 하악 좌측 제2대구치 부위에서 각각 7개의 악골에 수직인 단면 재구성상(CT 군)을 얻었다(Fig. 4).

#### (3) 개인용 컴퓨터를 이용한 상의 재형성

개인용 컴퓨터를 이용한 상의 재형성은, 우선 CT 횡단면 사진을 CCD 카메라와 QuickCapture

frame grabber board를 이용하여 디지털화시켜 입력하였다. "NIH Image" 프로그램의 투명도(transparency) 기능과 병진운동(translation) 기능을 이용하여 방사선 불투과성인 기준 wires가 서로 겹쳐지도록 중첩시켜 하악골의 단면상이 순서대로 정확히 수직으로 연결되도록 하였다. 그 후 "NIH Image" 프로그램의 재절단(reslicing) 기능을 이용하여 CT 스캔 재구성에서와 같이 7

개의 재구성상(PC 군)을 얻었다.

(4) 평가

1) CT, PC 양군에서 각각 하악골의 높이와 폭 경을 측정하고, paired t-test를 시행하였다.

2) 3명의 구강악안면 방사선의가 양군에서 하악관의 주관적 식별력을 양호, 보통, 불량으로 각각 분류하여 평가하고, chi-square test을 시행하

**Table 1.** Measurements of mandibular width in the both group

Subject	Tooth	PC group	CT group	(mm)
A	R-2m	23.3	23.3	
	R-2p	19.6	19.7	
	R-c	19.3	19.7	
	Mid	16.3	17.8	
	L-c	18.6	19.7	
	L-2p	17.3	18.7	
	L-2m	21.6	22.7	
B	R-2m	21.2	20.2	
	R-2p	19.9	18.9	
	R-c	17.5	17.6	
	Mid	15.6	15.9	
	L-c	19.6	19.8	
	L-2p	17.6	18.2	
	L-2m	19.9	20.2	
C	R-2m	22.7	22.8	
	R-2p	18.1	18.9	
	R-c	17.8	18.9	
	Mid	18.4	18.2	
	L-c	18.1	17.5	
	L-2p	19.0	17.5	
	L-2m	21.5	22.5	
D	R-2m	21.2	23.0	
	R-2p	18.0	18.2	
	R-c	17.0	17.5	
	Mid	19.4	19.5	
	L-c	15.3	15.2	
	L-2p	15.6	14.9	
	L-2m	21.3	20.8	
Mean		19.0±2.1	19.2±2.2	P>0.05

**Table 2.** Measurements of mandibular height in the both group

Subject	Tooth	PC group	CT group	(mm)
A	R-2m	28.9	28.6	
	R-2p	32.2	33.5	
	R-c	33.9	34.2	
	Mid	34.9	34.8	
	L-c	32.9	32.9	
	L-2p	32.2	33.2	
	L-2m	29.2	28.6	
B	R-2m	26.9	25.4	
	R-2p	30.1	29.9	
	R-c	28.8	30.0	
	Mid	29.5	28.0	
	L-c	26.5	26.3	
	L-2p	31.3	29.3	
	L-2m	28.2	26.0	
C	R-2m	26.4	25.8	
	R-2p	31.3	34.1	
	R-c	34.7	35.1	
	Mid	38.0	37.7	
	L-c	35.3	34.8	
	L-2p	33.1	32.8	
	L-2m	27.6	26.5	
D	R-2m	28.1	26.6	
	R-2p	34.7	33.1	
	R-c	37.2	38.9	
	Mid	39.2	38.3	
	L-c	37.9	34.7	
	L-2p	34.0	32.8	
	L-2m	29.9	27.6	
Mean		31.9±3.7	31.4±4.1	P>0.05

**Table 3.** Subjective assessment of the mandibular canal in the PC group and the CT group

Subject	Tooth	PC grouzpz	CT group
A	R-2m	moderate	good
	R-2p	good	good
	L-2p	poor	poor
	L-2m	good	good
B	R-2m	poor	good
	R-2p	moderate	good
	L-2p	moderate	moderate
	L-2m	poor	poor
C	R-2m	poor	poor
	R-2p	good	good
	L-2p	moderate	moderate
	L-2m	moderate	moderate
D	R-2m	moderate	moderate
	R-2p	good	good
	L-2p	good	good
	L-2m	moderate	good

**Table 4.** Cases and percentage to the subjective assessment of the mandibular canal in the both group

	PC group	CT group
good	5 cases(31%)	9 cases(56%)
moderate	7 cases(44%)	4 cases(25%)
poor	4 cases(25%)	3 cases(19%)

였다.

3) CT 스캔 재구성에서 얻을 수 없었던 파노라마 상을 개인용 컴퓨터를 이용한 디지털 영상 시스템에서 재구성하여 보았다.

### Ⅲ. 연구 성적

(1) 양군에서 각각의 재구성상의 높이와 폭경의 평가

CT 스캔 재구성상과 개인용 컴퓨터를 이용한

재형성상에서 하악골의 폭경은 Table 1과 같았고, 높이는 Table 2와 같았다. PC군에서의 하악골 폭경의 평균값은 19mm였고, CT군에서의 평균값은 19.2mm였다. 또 PC군에서의 하악골 높이의 평균값은 31.9mm, CT군에서는 31.4mm였다. 양군의 폭경과 높이를 paired t-test하여 비교한 결과 P값이 모두 0.05보다 커서 서로간에 유의성 있는 차이가 없음을 알 수 있었다.

2) 양군에서의 하악관의 주관적 식별력

Table 3은 각군에서 하악관의 식별력을 부위별로 평가한 표이고, Table 4는 Table 3을 증례수와 백분율로 나타낸 것이다. PC군에서 양호한 상을 보인 것은 전체 16례 중 5례로 31%를 나타내었고, CT군에서는 전체 16례 중 9례로 56%를 나타내어 CT군에서 다소 양호한 상이 많았으나 chi-square test 결과 P값이 0.05보다 커서 역시 유의성 있는 차이가 없음을 알 수 있었다.

3) CT 스캔 재구성에서 얻을 수 없었던 파노라마 상을 개인용 컴퓨터를 이용한 디지털 영상 시스템에서 재형성할 수 있었다(Fig. 5, 6).

### Ⅳ. 총괄 및 고찰

치과용 임플란트는 하악의 전방부에서는 치근단촬영, 파노라마, 두부계측촬영 등과 같은 일반방사선촬영만으로도 치료계획을 세우는데 있어 충분한 진단적 정보를 제공한다<sup>21)</sup>. 그러나 일반방사선촬영이 하악관과 비강, 상악동과 같은 주요 해부학적 구조물을 식별하고, 치조골의 대략적인 높이를 측정하는데 이용될 경우, 파노라마 방사선사진의 부위별로 다른 확대율을 보이기 때문에 정확한 정보를 얻기가 어려우며, 골의 두께, 협설측으로의 해부학적 구조물의 위치 평가가 불가능하다<sup>5)</sup>. 그러므로 임플란트 식립시 하악의 구치부나 상악에 있어서 주요 해부학적 구조물의 손상을 막기 위해서는 하악관, 비구개관, 상악동, 그리고 치조골과 피질골의 모양과 밀도 등을 정확히 보여주는 좀더 정확한 진단적 정보가 필요하다<sup>8,22,23,24)</sup>.

일반단층촬영을 이용하여 하악골에 수직인 단

면상을 얻을 수 있으나, 시술이 복잡하고 시간이 많이 소요된다는 단점이 있다<sup>8,16)</sup>. CT 촬영의 경우 하악이나 상악의 직접적인 수직단면 평가는 환자의 악골을 gantry안에 수직이 되도록 위치시키는 것이 어렵기 때문에 거의 불가능하다<sup>5,16)</sup>.

만약 이러한 방법으로 수직단면상을 얻을 경우 악골의 접선에 수직이 되지 못하는 경우가 많기 때문에 빈번히 실제보다 과장된 수치가 나오므로 신뢰성이 없다<sup>12)</sup>. 또다른 CT 촬영의 단점은 금속성의 치아 수복재료가 있는 경우 산란방사선에 의한 artefact가 발생된다는 점이다.

CT 스캔 표준 재구성상은 CT 컴퓨터 자체내의 프로그램을 이용하여 CT 컴퓨터 안에 저장된 횡단면 CT 정보로부터 악골의 수직단면상을 재구성하는 것으로서, 정확한 악골의 수직적인 협설측 평가가 가능하다. 그러나 이러한 방법으로 재구성하기 위해서는 많은 시간이 소요되며 번거로운 단점이 있다<sup>7,16)</sup>.

이러한 단점들을 보완하기 위해 "Dentascan"과 같은 치과 전용 소프트웨어를 이용한 다평면 재구성법(multiplanar reconstruction & display)이 개발되었다<sup>10-15)</sup>. 이 방법은 환자가 편한 위치에서 촬영할 수 있는 횡단면상의 데이터를 이용하고, 이러한 횡단면상으로부터 CT 자체내의 컴퓨터를 이용하여 또다른 평면으로의 재구성이 가능하다<sup>5)</sup>. 이 방법은 치조골 부위의 횡단면상을 이용하기 때문에 치아의 치관부위의 수복재료에 영향을 받지 않지만 근관 수복재료에 의해 약간의 산란방사선에 의한 artefact가 발생될 수 있다.

Quiryren<sup>5)</sup> 등은 다평면재구성(MPR/MPD)은 소프트웨어의 오차 및 재구성 후의 선예도의 감소에 의해 실제 악골 용적에 비해 적은 수치가 나올 수 있는 반면, CT 기계 자체내의 프로그램을 이용한 CT 표준재구성은 보다 정확한 수치 재측이 가능하다고 연구 보고한 바 있다.

국내에 치과 전용 소프트웨어를 장착한 CT는 거의 없는 실정이다. 이에 본 연구에서는 악골의 3차원적인 수직단면의 평가방법 중 보다 정확한 평가가 가능한 CT 표준재구성과 개인용 컴퓨터를 이용하여 재형성한 수직단면상을 하악골의 폭경 및 높이의 측정 및 하악관의 주관적 평가로 서로 비교하였다. 이 연구의 결과 비록 하악관의

주관적 평가에 있어 양호한 평가를 내릴 수 있었던 재구성 상들이 CT 표준재구성에서 더 많았지만 chi-square test결과 유의성 있는 차이가 없었으며, 폭경과 높이의 측정에 있어서도 유의성 있는 차이가 없었다. 그리고 비싼 치과 전용 소프트웨어를 이용한 경우에만 재구성이 가능했던 파노라마상의 재구성을 개인용 컴퓨터상에서 재구성할 수 있었다. 비록 촬영된 CT 횡단면상을 개인용 컴퓨터에 디지털화 시켜 입력시키는 방법이 어려운 과제로 남아있기는 하지만 이것을 좀더 개선시킬 수 있다면 임상적으로 유용하게 이용할 수 있으리라 사료된다.

## V. 결 론

맥킨토시 II ci 컴퓨터, 고해상도의 Sony XC 77 CCD 카메라, QuickCapture frame grabber board를 이용한 디지털 영상시스템으로, 하악골의 CT 횡단면 사진을 입력하여 악골에 수직인 단면으로 재형성한 상과 일반 CT 기계 자체내의 프로그램을 이용한 CT 스캔 표준 재구성상을 객관적 주관적 관점에서 서로 비교하였다. 양군에서 재구성된 하악골의 수직단면상의 폭경과 높이를 측정하여 paired t-test를 시행하였고, 또한 양군의 재구성상에서 하악관의 주관적 식별력을 평가하고 이를 chi-square test를 시행하여 다음과 같은 결과를 얻었다.

1. 양군에서 하악골의 폭경과 높이는 유의성 있는 차이를 보이지 않았다.(P>0.05)
2. 하악관의 주관적 평가에서 CT군이 다소 양호한 상을 많이 보였으나, 역시 유의성 있는 차이는 보이지 않았다.(P>0.05)
3. CT 스캔 표준 재구성에서 얻을 수 없었던 파노라마 상을 디지털 영상시스템을 이용하여 재구성할 수 있었다.

## REFERENCES

1. Adell R, Lekholm U, Rockler B: A 15-year study of osseointegrated implants in the treatment of the edentulous jaw. *Int J Oral Surg*, 10:389-416, 1981.
2. Albrektsson T, Lekholm U: Osseointegration: Current state of the art. *Dent Clin North Am*, 33:537

- 554, 1989.
3. Albrektsson T, Zarb G, Worthington P: The long-term efficacy of currently used dental implants: A review and proposed criteria of success. *Int J Oral Maxillofac Implants*, 1:11-25, 1986.
  4. Branemark PI, Hansson BO, Adell R: Osseointegrated implants in the treatment of edentulous jaw: Experience from a 10-year period. *Scand J Plast Reconstr Surg*, (Suppl 16), 1977.
  5. Quirynen M, Lamoral Y, Dekeyser C, Peene P: The CT Scan Standard Reconstruction Technique for Reliable Jaw Bone Volume Determination. *Int J Oral Maxillofac Implants*, 5:384-389, 1990.
  6. Van Steenberghe D: Periodontal aspects of osseointegrated oral implants modum Br emark. *Dent Clin North Am*, 32:355-370, 1988.
  7. Abrams JJ: CT Assessment of dental implant planning: *Oral Maxillofac Surg Clin North Am*, 4:1-18, 1992.
  8. Klinge B, Petersson A, Maly P: Location of the mandibular canal: Comparison of macroscopic findings, conventional radiography, and computed tomography. *Int J Oral Maxillofac Implants*, 4:327- 332, 1989.
  9. Todd AD, Gher ME, Quintero G, Richardson AC: Interpretation of linear and computed tomograms in the assessment of implant recipient sites. *J Periodontol*, 64:1243-1249, 1993.
  10. Andersson JE, Svartz K: CT-scanning in the preoperative planning of osseointegrated implants in the maxilla. *Int J Oral Maxillofac Surg*, 17:33-35, 1988.
  11. Casselman JW, Quirynen M, Lemalhier SF, Baert AL, Bonte J: Computed tomography in the determination of anatomical landmarks in the perspective of endosseous oral implant installation. *J Head Neck Pathol.*, 7:255-264, 1988.
  12. Eckerdal O, Kvint S: Presurgical planning for osseointegrated implants in the maxilla. *Int J Oral Maxillofac Surg*, 15:722-726, 1986.
  13. Rothman SLG, Chafetz N, Rhodes ML, Schwarz Ms: CT in the preoperative assessment of the mandible and maxilla for endosseous implant surgery. *Radiology*, 168:171-175, 1988.
  14. Schwarz MS, Rothman SLG, Rhodes ML, Chafetz N: Computed tomography: Par I. Preoperative assessment of the mandible for endosseous implant surgery. *Int J Oral Maxillofac Implants*, 2:137-141, 1987.
  15. Schwarz MS, Rothman SLG, Rhodes ML, Chafetz N: Computed tomography: Par II. Preoperative assessment of the maxilla for endosseous implant surgery. *Int J Oral Maxillofac Implants*, 2:143-148, 1987.
  16. Schwarz MS, Rothman SLG, Chafetz N, Rhodes M: Computed tomography in dental implantation surgery. *Dental Clinics of North America*. 33:555-597, 1989.
  17. Eckert SE, Laney WR: Patient evaluation and prosthodontic treatment planning for osseointegrated implants. *Dental Clinics of North America*, 33:599-619, 1989.
  18. Smith JS, Borrow JW: Reformatted CT imaging for implant planning. *Oral and Maxillofacial Surgery Clinics of North America*, 3:805-825, 1991.
  19. Mari S, Charles AB, Hideyuki M, Sadakatsu Y, Eiko S: Presurgical evaluation for dental implants using a reformatting program of computed tomography: Maxilla/mandible shape pattern analysis (MSPA). *Int J Oral Maxillofac Implants*, 5:175-181, 1990.
  20. Rothman SLG, Chafetz N, Rhodes ML, Schwartz MS: CT in the preoperative assessment of the mandible and maxilla for endosseous implant surgery. *Radiology*, 168:171-175, 1988.
  21. Shulman LB: Surgical considerations in implant dentistry. *J Dent Educ*, 52:712-720, 1988.
  22. Stella Jp, Tharanon W: A precise radiographic method to determine the location of the inferior alveolar canal in the posterior edentulous mandible : Implications for dental implants. Part 1: Techique. *Int J Oral Maxillofac Implants*, 5:15-22, 1990.
  23. Stella Jp, Tharanon W: A precise radiographic method to determine the location of the inferior alveolar canal in the posterior edentulous mandible : Implications for dental implants. Part 2: Clinical application. *Int J Oral Maxillofac Implants*, 5:23- 29, 1990.
  24. Lindh C, Petersson A: Radiologic examination for location of the mandibular canal: A comparison between panoramic radiography and conventional tomography. *Int J Oral Maxillofac Implants*, 4: 249-253, 1989.

## COMPARISON OF IMAGE REFORMATION USING PERSONAL COMPUTER WITH CT SCAN RECONSTRUCTION

Gi-Hun Jung, Eun-Kyung Kim, Sang-Joon Kim\*

Dept. of Oral and Maxillofacial Radiology, Dental School  
\*Dept. of Diagnostic Radiology, Medical School, Dankook University

Radiographic planning is needed for implant placement in order to determine implant length, jaw bone volume, anatomical structure and so on. Radiographic examination includes conventional radiography, conventional tomography and CT scan. The most accurate measurement can be obtained from CT scan. For the cross-sectional view of mandible, CT scan reconstruction is generally needed. But the cross-sectional view of mandible can be reformed by personal computer.

This study was performed to examine the clinical usefulness of reformed image using personal computer in comparison with CT scan reconstructed image. CT axial slices of 4 mandibles of 4 volunteers were used. Digital imaging system was composed of Macintosh II ci computer, high resolution Sony XC-77 CCD camera, QuickCapture frame grabber board and "NIH Image" program. Seven reconstructed cross-sectional images within CT machine(CT group) were obtained. And seven reformed cross-sectional images(PC group) after digitization of CT axial slices into the personal computer were obtained. PC group was compared with CT group in the objective and subjective aspects.

The results were as follow:

1. Measurement of mandibular height & width in both group showed insignificant difference( $P>0.05$ ).
2. Subjective assessment of the mandibular canal in both group showed insignificant difference( $P>0.05$ ).
3. Image reformation using personal computer could provide panoramic view, which could not be obtained in CT scan reconstruction.

## 사진 부도

**Fig. 3.** Lateral scout view of CT

**Fig. 4.** Reconstructed image of mandibular 2nd molar within CT machine

**Fig. 5.** Reformatted image of mandibular 2nd molar and reformatted panoramic image using personal computer

**Fig. 6.** Reformatted panoramic images on the digital imaging system



# 논문사진부도

