

# <sup>99m</sup>Tc-colloid 섭취를 보인 췌장의 도세포종 : 증례보고

가톨릭대학교 의과대학 방사선과학교실 핵의학과 및 임상병리학교실\*

양우진 · 정수교 · 연수경\* · 신경섭 · 박용휘

= Abstract =

## Radiocolloid Uptake in the Pancreas Islet Cell Tumor: Case Report

W.J. Yang, M.D., S.K. Chung, M.D., S.K. Yeon, M.D.\*, K.S. Shinn, M.D. and Y.W. Bahk, M.D.

Departments of Nuclear Medicine & Radiology,\* Clinical Pathology,  
Catholic University Medical College, Seoul, Korea

Colloid uptake in various hepatic conditions such as focal nodular hyperplasia, regenerating nodules in the cirrhotic liver, hamartoma, hemangioma and rarely hepatoma has been documented. Extrahepatic tumors may show colloid uptake and they include splenic hemangioma, malignant fibrous histiocytoma, breast carcinoma and Kaposi's sarcoma. The mechanism of colloid uptake in those lesions is associated with phagocytic activity in or around the tumors. We report a pancreas islet cell tumor that showed colloid uptake on <sup>99m</sup>Tc-phytate liver scan without histologic evidence of phagocytosis by tumor cells or infiltration of phagocytes in the tumor. Microscopically the tumor was highly vascular and showed diffuse hemorrhage throughout the tumor. We postulated that extravasation of the colloid into the tumor interstitium caused nonspecific colloid uptake in this tumor.

It is expected that hemorrhagic tumor may show nonspecific colloid uptake without phagocytosis in or about the lesion.

**Key Words:** Radiocolloid scan, Pancreas islet cell tumor

### 서 론

방사성교질을 이용한 간스캔상 국한성 결절상 증식종과<sup>1,2)</sup> 간경변증에서 보이는 재생성 결절에<sup>2)</sup> 교질의 섭취가 증가되어 열소로 보인 예는 잘 알려져 있고, 드물지만 혈관종, 혈관육종, 기형종 및 간입<sup>2~5)</sup> 등도 열소로 보인 예들이 더러 보고되어 있으며 조직학적으로 이러한 병변들의 내부 혹은 주변부에 탐식세포 수가 증가되거나 증양세포 자체의 탐식기능이 확인되었다.

저자들은 간스캔상 교질섭취를 보인 췌장의 도세포종

1예를 경험하였으나 이에 대한 문헌은 찾지 못하여 교질 섭취를 보이는 증양에 대한 문헌의 고찰과 함께 보고하고자 한다.

### 증 례

65세 여자 환자가 2주 전에 우연히 발견한 복강내 종괴를 주소로 내원하였다. 환자는 건강해 보였으며, 복부 촉진상 성인 주먹 크기의 단단하고 잘 움직이는 종괴가 간하부에서 촉진되었다.

간기능 검사를 포함한 혈액학적 및 혈액화학적 소견은 모두 정상이었다. 십이지장과 대장의 바륨조영사진상 십이지장은 내측으로, 대장은 외하부로 밀려 압박된 소

본 논문은 1994년 가톨릭중앙의료원 연구보조비로 이루어진 것임

견을 보였으나 종피와는 분리되어 보이고 장의 이상소견은 관찰되지 않았다.

단순 X-선 사진상 종피의 변연을 따라 불규칙적인 석회화가 관찰되었고, 내부의 지방음영등은 관찰되지 않았다.  $^{99m}\text{Tc}$ -phytate (Amersham)를 이용한 간스캔 사진상, 간의 직하부에 연하여 간보다 약간 떨어지는 정도의 교질 섭취가 종피 전반에 걸쳐 관찰되었다(Fig. 1). 복부 초음파검사상 간과 내부 에코가 유사하고 균일한 종피가 우상복부에 관찰되었고, 간과는 분리되어 보이

나 체장은 잘 보이지 않았다.

수술시야에서는 체장의 두부에서 외부로 돌출하는 종피가 후복막강에서 관찰되었고 피막으로 둘러싸인 종피는 주위 조직으로부터 잘 분리되었다. 병리학적으로 체장의 양성 도세포종으로 진단되었고, 종양세포의 탐식 작용이나 종양내의 탐식세포는 발견되지 않았다. 종양은 혈관이 매우 풍부하고 종피 전반에 걸쳐 혈관주위 간질에 적혈구가 많이 관찰되어 종양내 출혈 소견을 보였다(Fig. 2).

## 고 찰

종양에서의 방사성교질의 섭취는 몇가지 기전으로 설명할 수 있다. 간의 국한성 결절상 증식증과<sup>1,2)</sup> 재생성 결절<sup>2)</sup> 등에서는 그 내부에 탐식세포가 존재할 수 있고, 혈관종과 혈관육종<sup>1~4)</sup> 등에서는 혈관종상 증식 혹은 측부혈행이 풍부하면서 혈류의 저류가 일어나기 때문에 교질의 섭취가 증가된다고 설명하고 있다. 드물지만 간암이 열소로 나타나는 예들이 보고되는데 Gooneratne 등<sup>5)</sup>은 간암 주위조직의 혈류가 증가되고, 이 부위는 간암에 의해 압박되어 가성 피막을 형성하는데, 이 피막의 교질섭취는 높고, 간암과 흔히 동반되는 간경변증으로 피막주위 간의 교질섭취는 떨어지기 때문에 상대적으로 열소로 보이는 가성 피막이 냉소로 남아 있는 간암을 둘

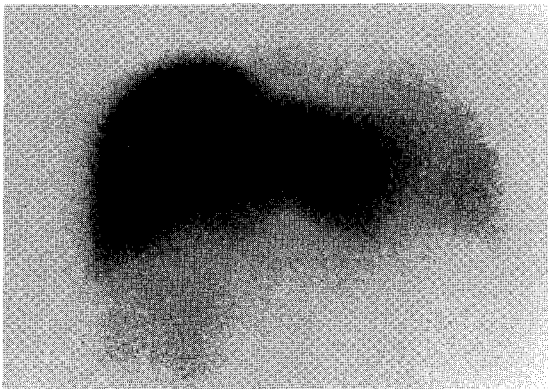


Fig. 1.  $^{99m}\text{Tc}$ -phytate liver scintigraph shows diffuse colloid uptake in the tumor inferomedial to the liver. The intensity of the tumor uptake is lower than that of the liver.

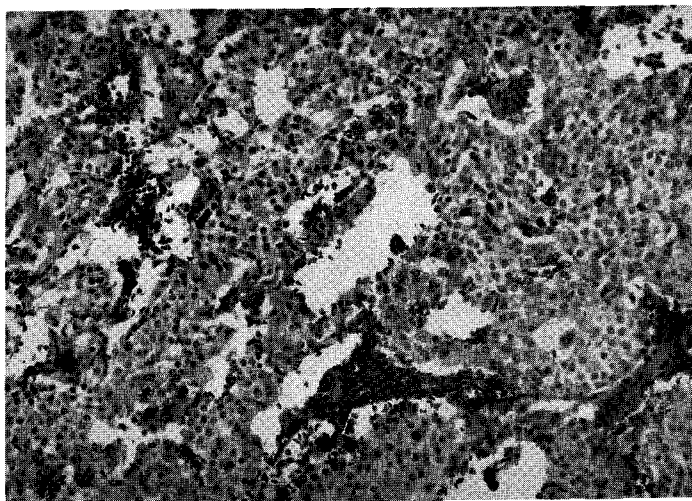


Fig. 2. Microphoto ( $\times 100$ ) reveals well differentiated islet cell tumor with diffuse red cell infiltration in the interstitium, representing hemorrhage in the tumor.

러써서 간스캔상 간암이 상대적 열소로 나타난다고 설명하였다. Chayes 등<sup>6)</sup>은 열소로 나타난 간농양을 보고하였는데 농양주변의 혈류는 증가되지 않았지만 농양에 의해 자극된 농양 주위의 Kupffer cell이 증식되어 스캔상 농양부위가 상대적인 열소로 보인다고 하였다.

간외의 종양에 교질이 섭취되는 예는 악성 섬유성 조직구종<sup>5)</sup>, 유방암<sup>7)</sup>, Kaposi육종<sup>3)</sup> 등에서 종양세포 자체가 탐식기능을 보이는 경우와, 종양이 감염되어 이차적으로 백혈구 등의 탐식세포가 종양에 침윤되어 교질을 섭취하는 경우로 설명하고 있고<sup>8,9)</sup>, Gulenchyn 등<sup>10)</sup>이 보고한 비장의 혈관종에서는 혈관종 부위의 혈류가 증가되어 종양 주변의 비장의 탐식세포에 교질의 섭취가 증가되기 때문에 교질스캔상 열소로 보인다고 하였다.

이와 같이 간 및 간 외의 여러가지 종양들이 교질의 섭취를 보이는 기전은 주변의 탐식세포를 증식시키거나, 혈류 증가로 인하여 종양 주변의 교질섭취를 증가시키거나, 종양세포 자체의 탐식기능이나 탐식세포의 침윤으로 방사성교질이 종양에 직접되는 것으로 요약할 수 있는데, 저자들의 췌장의 도세포종 예는 망상내피계에 생긴 종양도 아니고, 종양내부의 탐식작용이나 감염등으로도 설명되지 않는 교질의 섭취를 보였는데, 저자들은 이 종양이 병리학적으로 혈관이 매우 풍부하며, 종양전반에 걸쳐 종양의 간질에 적혈구가 산재하여 출혈 소견을 보였기 때문에, 아마 출혈로 교질이 종양내로 유실되어 종양에 비특이적인 교질의 섭취를 보인것으로 생각되고, 교질의 섭취 정도는 출혈의 양과 비례할 것으로 예측된다.

따라서 혈관이 풍부하고 출혈 성향을 가진 종양에서는 저자들의 예서와 같이 종양의 위치나 조직학적 진단과 무관하게 방사성교질 스캔상 비특이적인 교질의 섭취를 보일 수 있다고 생각된다.

## REFERENCES

- 1) Rogers JV, Mack LA, Freeny PA: *Hepatic focal nodular hyperplasia: Angiography, CT and sonography. AJR 137:983, 1981*
- 2) Walker JM, Margoueff D: *A clinical manual of nuclear medicine. 10th ed. pp 98. Norwalk, Connecticut, Appleton-Century-Croft, 1984*
- 3) Palestro CJ, Klein M, Kim CK, Swyer AJ, Goldsmith SJ: *Indium-111-labeled leukocyte and Technetium-99m-sulfur colloid uptake by a malignant fibrous histiocytoma: Phagocytosis by tumor cells? JNM 31:1548-1551, 1990*
- 4) Pasquier J, Dorta T: *Focal hyperfixation of radiocolloid by the liver. JNM 15:725, 1974*
- 5) Gooneratne NS, Buse MG, Quinn JL III, Selby JB: *Hot spot on hepatic scintigraphy and radionuclide venacavography. AJR 129:447-450, 1977*
- 6) Chayes Z, Koenigsberg M, Freeman LM: *The hot hepatic abscess. JNM 15:305-307, 1974*
- 7) Marin-Padilla M: *Erythrophagocytosis by epithelial cells of a breast carcinoma. Cancer 39:1085-1089, 1977*
- 8) Schell-Frederick E, Fruhling J, Vancer Auwera P, Laethem UV, Klastersky J: *In-111-oxine-labeled leukocytes in the diagnosis of localized infection in patients with neoplastic disease. Cancer 54:817-824, 1984*
- 9) Plestro C, Fineman D, Needle LB, Vallabhajosula S, Goldsmith SJ: *Utility of indium-111-leukocyte and gallium-67-citrate imaging in febrile patients with tumor (Abstract). Radiology 165:73, 1987*
- 10) Gulenchyn KY, Dover MR, Kelly S: *Splenic hemangioma presenting as a hot spot on radiocolloid scintigraphy. JNM 27:804-806, 1986*