

심방환치술을 시행한 대혈관 전위증환자의 전환 동맥 환치 수술

김경환* · 김용진* · 노준량*

=Abstract=

Conversion of Senning to Arterial Switch Operation in Transposition of the Great Arteries

Kyunghwan Kim, M.D.*, Yong Jin Kim, M.D.*, Joon Ryang Rho, M.D.*

Approximately 10% of patients who have undergone atrial repair for transposition of the great arteries display easily identifiable RV dysfunction with or without TV incompetence by 10 years. Treatment is difficult & the surgical options for this complication are limited.

We experienced two cases of the reversal of atrial repair and conversion to an arterial switch after initial pulmonary artery banding.

This surgical program is a realistic modality treating late failure of systemic right ventricle after atrial switch operation.

(Korean J Thoracic Cardiovas Surg 1994; 27: 617-620)

Key words : 1. Transposition of the great arteries
2. Reoperation

증례 1

8살된 남아로 출생시 체중은 3.4kg 였으며 청색증과 호흡곤란이 나타나 외부 병원에서 심초음파 및 심도자술을 시행하여 완전 대혈관 전위증으로 진단받았으나 치료가 어렵다는 말을 듣고 퇴원하였다가 생후 2년 6개월째에 본원을 방문하여 재 검사 시행후 완전 대혈관 전위증, 심실 및 심방중격 결손증으로 진단되었고 폐동맥 혈압은 99/60/76 mmHg, 우심실압은 99/6/16 mmHg, 좌심실압은 100/13/23 mmHg로 폐동맥 고혈압증을 동반하고 있었다.

폐동맥 고혈압이 심했기 때문에 고식적 Senning 수술을

시행하였고 폐 생검을 시행하였다. 그 결과 Heath-Edwards 분류증 Grade II로 판명되어 생후 3년째에 심실중격 결손을 폐쇄하였다. 그후 환자는 소아과를 통해 외래 추적되었고 추적한 심초음파상 삼첨판 폐쇄부전 및 우심실 기능부전이 심하여 7년 7개월째에 폐동맥교약술(Banding)을 시행하게 되었다. 추적한 심초음파상 좌심실 두께가 술 후 1, 2, 3주에 각각 6, 6, 4mm로 증가 소견 보이지 않았고 심실중격이 좌심실 쪽으로 편위되어 있어 폐동맥교약술(Banding)자체가 불충분하다고 판단되어 그로부터 3개월 부터 2차 폐동맥교약술(Banding)을 시행하게 되었다. 2개월 후에 추적한 심초음파상 좌심실 두께는 10~11 mm, 폐

* 서울대학교병원 흉부외과

* 서울대학교 의과대학 흉부외과학교실

* Department of Thoracic and Cardiovascular Surgery Seoul National University Hospital, Seoul National University College of Medicine, Seoul Korea.

통신저자: 김경환, (110-744) 서울 종로구 연건동 28, Tel. (02) 760-2348, Fax. (02) 764-3664

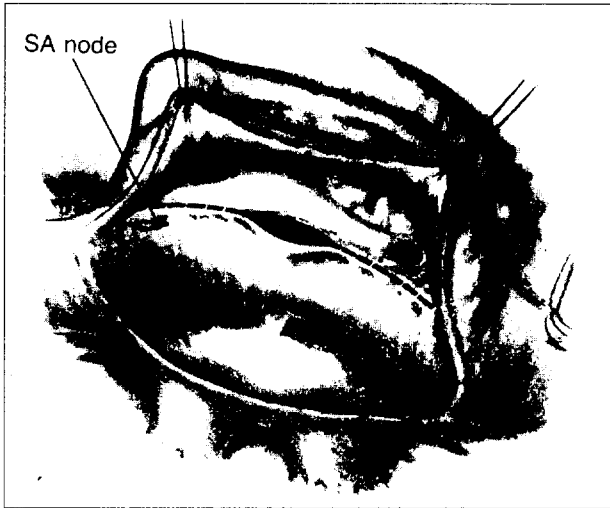


그림 1. 폐정맥환류 심방의 완전 절개후의 모습. 체정맥 환류 심방의 봉합선이 보이고, Senning 경로의 복구는 이 봉합선의 중심점에서부터 시작된다.

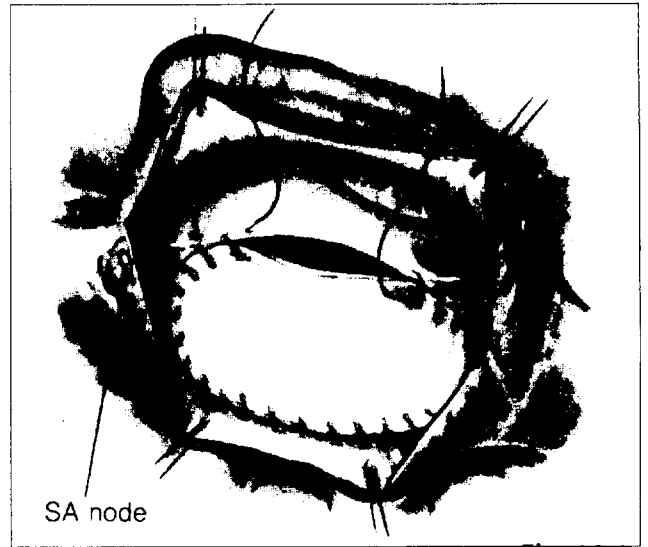


그림 3. Senning 경로 복구후의 심방 재분리 과정. PTFE 패취를 이용하여 심방을 재분리한다.

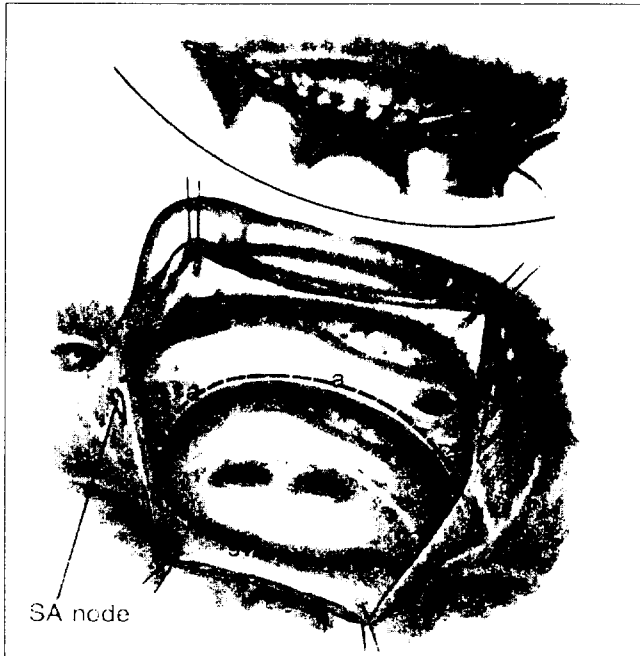


그림 2. Senning 경로복구후의 심방 재분리 과정. 우측 폐정맥 주위로 Senning 경로의 후측 연결선을 봉합한다.

동맥에서의 최고 혈류속도는 2.5m/sec로 효과적 교약술(Banding)로 판단되었다.

8세때에 환자는 교약(Banding)부위를 없애고 이전의

Senning 경로를 복구한 후(그림 1~3), 동맥환치 수술을 시행받았으며 수술중 대동맥 결찰시간은 124분, 총 심폐기 가동시간은 147분이었으며, 전체 순환 정지 시간은 직장최저온도 18℃에서 54분이었고 별다른 수술중의 문제 없이 중환자실에서 관찰하고 있었다. 수술 1일째 과도한 혈관확장제 사용의 합병증으로 생각되는 신경혈관조율의 부적절한 대응으로 수축기 혈압이 30~40mmHg 정도로 약 2시간 동안 지속되었고 이로인한 2차적 뇌손상으로 전산화단층촬영 및 뇌파 검사상 뇌사에 합당한 소견이 나타나 심혈관관계 여러요인들은 안정화되었지만 술후 4일째 퇴원하였다.

증례 2

4년 3개월된 남아로 출생시 체중은 3.8kg 이었고, 생후 3주째에 나타난 청색증을 주소로 외부 병원을 방문하여 심초음파를 시행한 후 완전 대혈관 전위라는 진단을 받고 본원으로 전원 되었다. 이학적 소견상 4° 정도의 수축기 심잡음이 좌하흉골연에서 청진되었고 간이 2횡지 정도 촉진되었다. 흉부 X선촬영 소견상 계란 모양의 심장이 중등도를 비대해져 있었고 폐혈관음영이 증가되어 있었다. 심전도에서 우심방 및 우심실 비대 소견이 관찰되었고 심초음파상 완전 대혈관 전위, 심방중격 결손증, 정상심실중격이라 진단되었다. 동맥혈 가스분석 소견은 7.31-51-20-25 였고 혈색소치는 16.1gm/dl 였다.

이 환자에서 생후 26일째에 심도자 검사를 시행하였는데 RV pressure 100/5/10 mmHg, LV pressure 50/5/10 mmHg로 나타났으며 저산소증과 대사성 산증의 치료를 위해 심방 중격 천공술을 시행하였다. 좌심실 수축기 혈압이 정상 미만이라 동맥환치술의 적응이 되지 않아 생후 3개월째에 심방환치술(Senning operation)을 시행하였다. 1차 수술 후 환자는 별 문제없이 퇴원하였고 퇴원 직후 시행한 심초음파상 경도의 삼첨판막 폐쇄부전이 있었을 분, 우심실 기능 부전이나 폐정맥 환류로의 폐색소전은 없었다.

15개월째에 2차 심도자술을 하여 RV pressure 93/5/10 mmHg, LV pressure 40/0/7 mmHg이라는 결과를 얻었으며 심초음파상 삼첨판막 폐쇄부전이 중등도를 증가되어 있었고 우심실 내경이 조금씩 증가 추세에 있다는 결과를 얻었다. 그후 정기적으로 추적한 심초음파 소견상 우심실 기능부전 및 삼첨판막 폐쇄부전이 점차로 진행하여 강심제, 이뇨제 등의 치료를 시작하였다. 그러나 우심실 기능부전의 호전 소견 보이지 않아 3년 10개월째에 폐동맥교약술(Banding)을 시행 하였고 추적검사한 심초음파상 교약(Banding)부위의 최대 혈류속도는 3.7m/sec으로 만족할 만한 결과를 보였다.

6개월 후에 심방 환치술 경로를 원상 복구하고(그림 1~3), 폐동맥교약(Banding)부위를 없앴후 동맥 환치술을 시행하였으며 총 심폐기 가동시간은 215분, 대동맥 차단 시간은 107분, 전체 순환 정지 시간은 36분(직장체온 18℃)이 소요되었다.

수술 소견상 이전에 시행했던 Senning 경로는 폐색소전 없이 잘 유지되어 있었으며 관상 동맥의 분지 양상이 흔히 보는 소견과 달리 우측 facing sinus에서 좌측 동맥이, Non-facing sinus에서 좌전하행 동맥과 우측 동맥이 각각의 개구부를 가지고 나오고 있었다.

술후 5일간 완전 진정 상태를 유지하면서 수축기 혈압이 80~90mmHg가 되도록, 좌심방압이 12~15mmHg가 되도록 하였으며 이를 위해 혈관 확장제를 사용하였다. 술후 11일째 되는 날에 인공 호흡기를 weaning할 수 있었다.

술후 합병증으로 저산소증 허혈성 뇌질환이 생겼는데 이는 물리치료 등을 통하여 서서히 개선되어 술후 9개월째 외래 추적한 결과 술전의 상태로 거의 회복되어 있었다.

고 찰

완전 대혈관 전위증에서 심방 환치수술을 시행한 경우

우심실기능부전, 부정맥, 체정맥폐색, 폐정맥 폐색 등이¹⁾ 나타날 수 있는데 이중 삼첨판 폐쇄부전과 흔히 동반되는 우심실 기능 부전은 장기 추적 결과 약 10%²⁾에서 나타나며 그 해결이 어려운 문제로 생각되어 왔다. 삼첨판막 치환술은 대개의 경우 실망스러운 결과를 나타내었고 이 질환의 악화경로를 멈추는데 거의 도움이 되지 않았다.

우심실 부전으로 우심실 내경의 증가를 초래하고 이는 삼첨판막륜의 확장을 가져와 결국은 기능적 폐쇄부전을 유발하게 되는데 심실중격결손을 동반한 완전 대혈관 전위의 경우를 제외하고는 기질적 변화는 없는 것으로 알려져 있다. 결국 이의 해결을 위해서는 좌심실을 체순환의 심실로, 우심실을 폐순환의 심실로 이용하는 것이 바람직 한데 이를 위해서 우선적으로 폐동맥 교약술(Banding)을 통한 좌심실 훈련이 필요한 것이다. 교약술(Banding)후에는 흥미롭게도 비대되지 않은 좌심실이 우심에 비해 훨씬 더 높은 압력을 생성할 수 있는 것으로 알려져 있다. 이에 대한 확실한 추천 지침, 즉 좌심 대 우심의 압력비는 정립된 것이 없고 다만 좌심실의 벽 두께를 측정하는 것, 좌심실 혈압이 우심실 혈압의 75%이상을 유지할 것, isoproterenol 자극에 반응하여 좌심실 혈압이 체심실(우심실)혈압이상으로 상승할 것 등이 유용할 수 있다는 보고는 있다^{3,4)}. 폐동맥 교약술(Banding)후에 동맥 환치술과의 시간간격도 뚜렷이 정립된 바는 없으나 술후 주기적 심초음파 또는 심도자술을 통한 최대 속도 측정 또는 좌심실 압력 측정이 도움이 될것이다(Roger Mee 등은 좌심실 유출로 폐색이 없다는 전제하에 적어도 좌심실 훈련에 6개월 정도는 소요된다고 보고한 바 있다^{5,6)}). 물론 뚜렷한 좌심실 부전이 나타나기 전에 시행해야 할 것이다. 신생아기를 막 넘어선 심실중격결손이 없는 대혈관 전위 환자에서 폐동맥교약술(Banding)후 약 1주내에 동맥 환치술을 시행하는 것과는 구별되는 내용이라 하겠다⁷⁾.

첫번째 환자의 경우 술후의 혈압조절을 위해 혈관 확장제를 사용하여 수축기 혈압을 80mmHg정도로 유지했는데 과다한 혈관 확장제의 사용으로 오히려 저혈압이 유발되어 뇌손상을 받은 것에 유념해야 할것으로 생각된다. 두 번째 환자의 경우 술후 중심 체정맥압이 정상화되고 우심실 기능 부전 및 삼첨판 폐쇄 부전은 추적 검사상 문제가 되지 않고 있으며 현재 심기능 부전의 증거는 전혀 없는 상태이다.

이러한 수술술식은 심장이식보다 오히려 현실적인 해결방안의 하나라고 생각되며 앞으로도 좀 더 많은 경험축적이 필요하리라 생각된다.

References

1. Trusler GA, Williams WG. *Current results with the Mustard operation in isolated transposition of the great arteries.* J Thorac Cardiovasc Surg 1980;80:381-9
2. Stark J, Pacifico AD. *Reoperations in Cardiac Surgery 1st ed.* London, Berlin, Heidelberg, New York : Springer-Verlag, 1987 :217-32
3. Bano-Rodrigo A, Quero-Jimen M. *Wall thickness of ventricular chambers in transposition of the great arteries.* J Thorac Cardiovasc Surg 1980;79:592-7
4. Di Donato RM, Fujji AM. *Age-dependent ventricular response to pressure overload.* J Thorac Cardiovasc Surg 1992;104:713-22
5. Mee RBB. *Severe right ventricular failure after Mustard or Senning operation.* J Thorac Cardiovasc Surg 1986;92:385-90
6. Janas RA, Giglia TM. *Rapid, Two-stage Arterial switch for Transposition of the Great Arteries and Intact Ventricular septum Beyond the Neonatal Period.* Circulation 1989;80(Suppl 1):I-203
7. Andrew DC, Tom RK, Mee RBB. *Staged Conversion to Arterial Switch for Late Failure of the Systemic Right Ventricle.* Ann Thorac Surg 1993;56:854-62