

# 비디오 흉강경을 이용한 종격동 종양 절제술

원태희\* · 성숙환\* · 김주현\*

=Abstract=

## Video Assisted Thoracoscopic Surgery (VATS) of Mediastinal Masses

Tae Hee Won, M.D.\*, Sook Whan Sung, M.D.\*, Joo Hyun Kim, M.D

VATS is now used by many thoracic surgeons and in various anatomic locations such as lung parenchyme, pleura and mediastinum, etc. VATS of mediastinal masses has special characteristics compared to that of other diseases. Those are no positional changes of the mass during collapse of the lung and close proximity of the mass to major vascular structures, nerves and other vital organs.

From 1992. July to 1993. August, 10 mediastinal masses were treated with video assisted thoracoscopy. There were five males and five females, ages ranged from 11 years to 65 years with average  $37.7 \pm 17.7$  years old. Of the 10 patients, 4 were bronchogenic cysts, 2 were teratoma, and the others were thymoma, neurilemmoma, pericardial cyst, and thymic cyst. Needle aspiration was done in large cysts and the working thoracotomy(or utility thoracotomy) was done in large solid masses for the purpose of easy dissection, easy handling and easy delivery of the mass.

The average operation time were  $155.6 \pm 6.8$  minutes and the duration of air leakage were  $1 \pm 2.2$  days. The duration of the chest tube drainage were  $3.3 \pm 2.6$  days. The lengths of the postoperative hospitalization were  $5.1 \pm 2.7$  days which were shorter than those of 12 mediastinal masses treated with conventional thoracotomy during the same periods ( $p < 0.05$ ). There was 1 patient converted to thoracotomy because of a bleeding at innominate vein.

3 postoperative complications were occurred. Those were persistent air leakage for 7 days, diaphragmatic palsy and hoarseness which were recovered within 1 month.

We conclude that mediastinal mass can be excised with video assisted thoracoscopy and the posthospitalization is reduced. But careful attention is required for avoiding injury to major vascular structures, nerves, and other vital organs.

(Korean J Thoracic Cardiovas Surg 1994;27:226-9)

**Key words :** 1. Thoracoscopy  
2. Mediastinal neoplasm

## 서 론

흉강경을 이용한 흉곽 및 종격동 질환의 진단 및 치료는 요즘 들어 획기적 발전을 거듭하여 기술 적응 질환의 분

야를 넓히고 있으며, 종래의 진단적 시술에서 치료적 흉강경 시술로 점차 발전하고 있다<sup>1,2)</sup>. 흉강경을 이용한 종격동 종양 제거술에 있어서도 Lewis 등이 성공적인 기관지원성 낭종 절제술을 발표한 이후 흉선종을 비롯한 여러 종격동

\* 서울대학병원 흉부외과

\* Department of Thoracic and Cardiovascular Surgery, Seoul National University Hospital  
Seoul National University College of Medicine Seoul, Korea

통신저자: 원태희, (110-744) 서울시 종로구 연건동 28, Tel. (02) 760-2653, Fax. (02) 764-3664

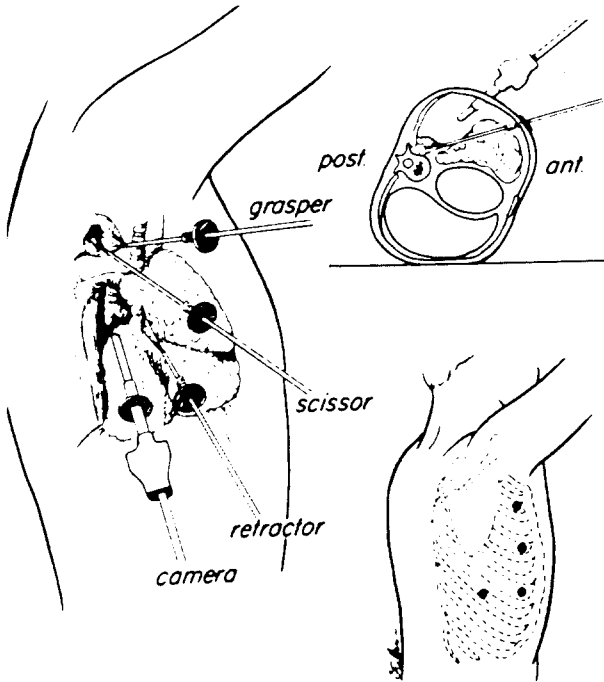


그림 1. 종격동 종양 절제시 환자 위치 및 트로카 삽입 부위의 모습도

종양의 절제술이 보고되고 있다<sup>3-5)</sup>. 우리나라에서도 1992년 이두연, 이승렬 등이 기관지원성 낭종의 성공적인 절제술을 발표한 이후 여러 종격동 종양의 절제술이 보고되고 있다<sup>4, 6-8)</sup>.

본 서울대학교병원 흉부외과에서는 1992년 7월부터 1993년 8월까지 10명의 종격동 종양 환자에 있어서 흉강경을 이용하여 종격동 종양 절제를 실시하였기에 문헌고찰과 더불어 보고하는 바이다.

### 대상 및 방법

1992년 7월부터 1993년 8월까지 흉강경을 이용하여 종격동 종양 절제술을 시행한 10명의 환자를 대상으로 하였다. 술전 흉강경 시술의 적응증으로는 이전에 흉부수술을 받은 적이 없으며, 폐기능 검사로 일측 폐 호흡을 견딜 수 있는 충분한 폐기능이 있으며, 흉부 X 선 검사 및 흉부 전산화 단층촬영에서 종양이 주위 조직으로 침윤한 소견이 없을 때를 흉강경 시술의 적응증으로 삼았다.

수술 방법은 이중관기관내 삽관(double lumen endotracheal tube)을 시행하고 측와위(lateral decubitus position)를 취했다. 종양으로의 접근을 용이하게 하기 위해 후부 종격동 종양의 경우에는 환자를 약간 앞으로 기울이고 전부

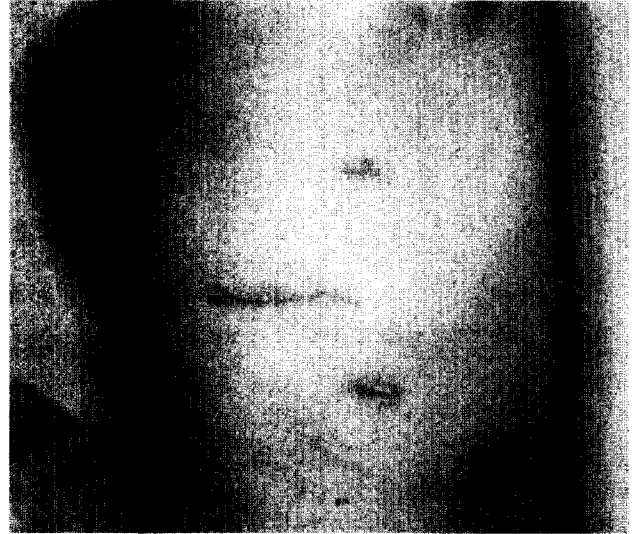

그림 2. 작업창 개흉의 피부 절개 모습

종격동 종양은 약간 뒤쪽으로 기울였다(그림 1). 트로카는 3개 내지 4개를 삽입했으며 그 모양은 다이아몬드 모양이 되게 했다. 전부 종격동 종양의 경우에는 트로카 삽입 위치를 뒤쪽으로 치우치게 했으며 후부 종격동 종양의 경우에는 반대로 트로카들의 위치를 약간 앞으로 치우치게 함으로써 허탈된 폐가 종양에서 멀리 떨어지게 하여 수술시야를 좋게하고 기구조작에 필요한 공간을 넓히기 위해서였다(그림 1).

크기가 큰 낭성종양의 경우에는 천자(needle aspiration)를 함으로써 수술을 용이하게 했으며 크기가 큰 단단한 종양의 경우에는 작업창개흉(working thoracotomy or utility thoracotomy)을 만들어 종양의 박리 및 적출을 용이하게 하였다(그림 2). 젊은 여성의 경우에는 미용적인 면을 고려해서 트로카 삽입위치 및 작업창의 위치를 유선하(submammary) 위치에 실시 하였다(그림 3).

수술시간 및 수술후 재원기간, 흉관을 가지고 있었던 기간 등의 장단점을 파악하기 위해 같은 기간 동안에(92. 7~93. 8) 흉강경을 사용하지 않고 보통의 개흉술로 수술한 12명의 환자의 자료와 비교 분석하였다. 통계처리는 PC-SAS ver 6.04을 이용하여 Wilcoxon rank sum test를 사용하였다.

### 결 과

10명의 환자중 남녀 비율은 5:5였고 연령은 11세에서 65세로 평균 연령은 37.8 ± 17.7세 였다. 종양의 위치는 전

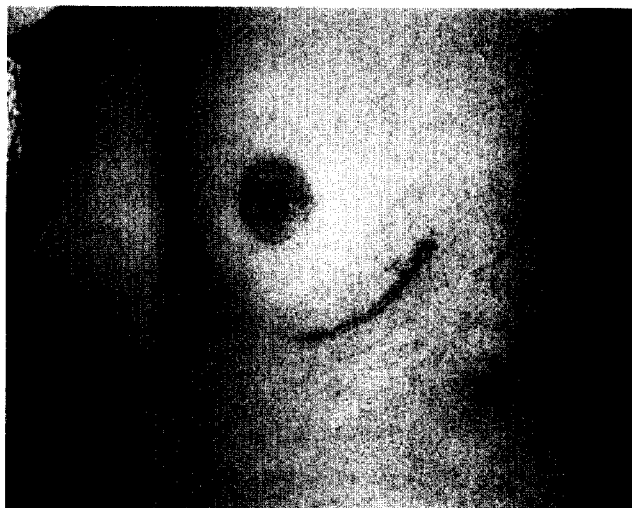


그림 3. 여성 환자에서는 흉터를 미용적으로 좋게 하기 위해 우선하 피부 절개로 작업창 개흉을 만들었다.

표 1. 환자 성상

나이	성별	위 치	진 단	
1	65	남	좌측전부	Bronchogenic cyst
2	11	녀	좌측 전부	Bronchogenic cyst
3	38	남	우측 전부	Teratoma
4	33	녀	우측 전부	Pericardial cyst
5	23	녀	좌측 전부	Bronchogenic cyst
6	33	녀	우측 전부	Teratoma
7	16	남	좌측 후부	Bronchogenic cyst
8	44	남	좌측 후부	Neurilemmoma
9	65	녀	우측 전부	Thymic cyst
10	50	남	우측 전부	Thymoma

부 종격동에 8례 후부 종격동에 2례 있었으며 진단은 기관지원성 낭종이 4례, 기형종(teratoma)이 2례로 가장 많았고 그의 흉선종, 심막 낭종(pericardial cyst), 흉선 낭종(thymic cyst), 신경초종(neurilemmoma) 등이 각각 1례씩 있었다(표 1).

작업창 개흉(working thoracotomy)을 시행한 경우는 4례 있었고, 그 작업창의 평균 피부절개 길이는  $6.5 \pm 1.3$  cm 이었다. 작업창 개흉을 시행한 경우 종양의 평균 크기는  $7.5 \pm 1.5$  cm 이었고 작업창을 시행치 않은 경우는  $4.3 \pm 1.5$  cm 이었다. 평균 수술시간은  $155.6 \pm 68.5$  min 이었고 흉관을 가지고 있었던 평균 기간은  $3.3 \pm 2.6$  일 이었으나 이 수치는 통상적인 개흉술로 종격동 종양 절제술을 시행한 경우와 비교했을 때 통계학적으로 유의한 차이는 없었다. 그러나 수술후 재원 기간은  $5.1 \pm 2.7$  일로 개흉술을

표 2. 결 과

	VATS	Thoracotomy	p value
수술 시간(분)	$155.6 \pm 68.5$	$190.1 \pm 87.5$	$>0.05$
공기 누출(일)	$1 \pm 2.2$	$0.2 \pm 0.4$	$>0.05$
흉관 삽입 기간(일)	$3.3 \pm 2.6$	$3.5 \pm 0.4$	$>0.05$
술후 재원 기간(일)	$5.1 \pm 2.7$	$11.1 \pm 10.4$	$<0.05$

\* VATS: Video Assisted Thoracoscopic Surgery

시행한 경우의  $11.1 \pm 10.4$ 일에 비하여 통계학적으로 유의한 차이가 있었다( $p < 0.05$ )(표 2).

10명의 환자중 1명은 종양을 박리하는 과정에 무명 정맥(innominate vein)의 손상으로 인한 출혈로 인해 개흉술로 전환했다. 이 환자는 우측 전부 종격동의 기관지원성 낭종이었는데 종양이 무명 정맥과 가까이 있었고 유착이 있어 박리 하는데 어려움이 있었던 예였다. 술후 합병증으로는 3례로 첫번째 증례는 7일간의 지속적인 공기 누출이었다. 이 환자의 경우도 기관지원성 낭종으로 유착이 심해서 작업창 개흉이 필요했으며 종괴박리 및 유착박리 과정에서 폐실질의 손상을 주었다. 그외의 합병증으로는 애성(hoarseness)과 횡격막 마비가 각각 1례씩 있으나 모두 1개월 내에 호전된 일과성 이었다.

## 고 찰

재래식 흉강경 기술은 1922년 Jacobaeus에 의해 처음으로 도입되었으나 1970년대에 이르기까지 그 효용성이 많지 않아 널리 사용되지 않았다<sup>1)</sup>. 그러나 1970년대 들어 Miller 등이 폐실질내 종양 및 흉벽 종격동종양의 진단의 유용성을 주장하면서 널리 사용되었다<sup>2)</sup>. 그러나 이러한 재래식 흉강경은 술자만이 흉강경 직시하에 기술을 하므로 수술시야가 좁고 조수들의 협동이 어려우며 stapler 등의 사용이 불가능하여 단지 간단한 질환의 진단적 목적에만 사용되어 왔다<sup>3)</sup>. 1980년 후반에서 1990년대에 걸쳐 video optics 및 endoGIA와 같은 내시경 기술 기구들의 발달에 힘입어 진단적 목적의 흉강경 기술이 아닌 치료적 목적의 흉강경 기술이 널리 행해지기 시작했다<sup>10)</sup>.

흉강경 기술은 술후 통증이 적고 술후 재원 기간이 현저히 줄어들며 침습적이 아니기 때문에 술후 회복이 빠르며 유병율이 개흉술에 비해 현저히 줄어들어 이미 여러 저자들에게 의해 주장되고 있다<sup>1-16)</sup>. 특히 종격동 종양의 경우는 타질환과는 다른 특징이 있는데 우선 폐를 허탈시켜도 종양의 위치가 변하지 않기 때문에 술전에 전산화 단층촬영

등을 시행하여 종양의 위치를 정확히 파악하고 이 종양에 의 접근을 용이하게 하기위한 트로카 삽입위치를 결정하는 것이 중요하며 또한 종양의 위치상 혈관 및 신경 그리고 주위 중요 기관과 인접해 있는 경우가 많으므로 시술시 세심한 주의가 필요하다는 것이다.

종격동 종양의 치료적 접근은 1992년 Lewis 등이 기관지형성 낭종 및 식도 낭종을 성공적으로 절제한 이후 여러 저자들에 의해 성공적 절제가 보고되고 있으며 슬후 통증이 적으며 슬후 재원기간이 줄어들고 슬후 유병율 및 사망율이 적다고 보고되고 있다<sup>4, 10, 11, 15, 16</sup>.

본 서울대학교병원 흉부외과에서는 1992년 흉강경 시술을 도입한 이래 초기에는 비싼 시술료 및 환자들의 인식부족으로 널리 사용되지 못하다가 흉강경 시술의 유용성 및 안전성으로 인해 현재는 여러 질환에서 널리 사용되고 있다<sup>9</sup>.

### 결 론

본 서울대학교병원 흉부외과에서는 흉강경을 이용하여 종격동 종양 10례를 절제하여 다음과 같은 결론을 얻었다.

1. 종격동 종양도 흉강경을 이용하여 쉽게 절제가 가능하며 슬후 재원기간이 줄어 든다는 장점이 있다.
2. 종양이 혈관 및 신경, 주위 중요기관과 인접해 있는 경우가 많으므로 시술시 이러한 기관의 손상을 피하기 위해 세심한 주의가 필요하다.

그리고 비록 본 논문에서는 수술시간 및 흉관을 갖고 있는 기간 등이 통상의 개흉술에 비하여 통계학적으로 유의한 차이가 없는 것으로 나타났으나 시술자의 경험이 쌓임에 따라 수술시간 단축 및 합병증의 감소 그리고 흉강경으로 수술할 수 있는 적응질환이 보다 확대될 것으로 생각된다.

### References

1. Landrenequ RJ, Herlan DB, Johnson JA, Boley TM, Ferson

TF. *Thoracoscopic Neodymium:Yttrium-Aluminum Garnet Laser-Assisted pulmonary resection.* Ann thorac Surg 1991;52:1176-8

2. Lewis RJ, Caccavale RJ, Sisler GE. *Imaged thoracoscopic lung biopsy.* Chest 1992;102:60-2

3. Landrenequ RJ, Dowling RK, Castillo WM, Ferson PF. *Thoracoscopic resection of an anterior mediastinal tumor.* Ann Thorac Surg 1992;54:142-4

4. 백만중, 김광택, 이승렬, 최영호, 이인성, 김형목. 비디오 흉강경:흉부질환의 진단과 치료. 대흉외지 1993;26:475-82

5. Miller JI, Hatcher CR. *Limited resection of bronchogenic carcinoma in the patient with marked impairment of pulmonary function.* Ann Thorac Surg 1987;44:340-3

6. 이두연, 김해균, 문동석. 비디오 흉강경을 이용한 종격동 종양 절제술. 대흉외지 1992;25:723-6

7. 이승렬, 전영진, 김광택, 김형목. 흉강경을 이용한 양성 종격동 종양의 절제. 대흉외지 1992;25:719-22

8. 성숙환, 김관민, 홍종면, 김주현. 비디오 흉강경 수술 31례. 대한 결핵 호흡기학회지 1993;40(5):출판 예정

9. Lewis RJ, Caccavale RJ, Sisler GE. *Imaged thoracoscopic Surgery:a new thoracic technique for resection of mediastinal cysts.* Ann Thorac Surg 1992;53:318-20

10. Jacobaeus HC. *The practical importance of thoracoscopy in surgery of the chest.* Surg Gynecol Obstet 1922;34:289-6

11. Kern JA, Daniel TM, Tribble CG, Silen ML, Rodgers BM. *Thoracoscopic diagnosis and treatment of mediastinal masses.* Ann thorac Surg 1993;56:92-6

12. Nathanson LK, Shimi SM, Wood RA. *Videothoracoscopic ligation of bulla and pleurectomy for spontaneous pneumothorax.* Ann Thorac Surg 1991;52:316-9

13. Miller JI. *Therapeutic thoracoscopy:new horizons for an established procedure.* Ann Thorac Surg 1991;52:1036-7

14. Lewis RJ. *Thoracoscopy.* In: *Current therapy in cardiothoracic surgery.* Philadelphia:B.C. Decker,1989:31

15. Sugarbaker DJ. *Thoracoscopy in the management of anterior mediastinal masses.* Ann Thorac Surg 1993;56:653-6

16. Naunheim KS. *Video thoracoscopy for masses of the posterior mediastinum.* Ann Thorac Surg 1993;56:657-8