

하악 3 절치 증례의 교정학적 고려 사항

장영일¹⁾ · 백승학²⁾ · 박경진³⁾

I. 서 론

부정교합의 진단과 치료에 있어서 하악전치의 위치와 치축경사도^{24,31}, 치아의 형태^{21,22}와 근원심 폭경^{7,8,17,18,19,29} 등의 중요성이 선학들에 의해서 강조되어져 왔다. 이것의 이유로는 하악 전치가 구강내로 처음 맹출하며 따라서 초기 부정교합의 첫번째 징후를 나타내며, 하악전치부의 crowding이 가장 흔한 부정교합의 증상이며, 치료후 보정기간동안 쉽게 회귀되기 때문으로 생각된다.

교정의들은 하악절치들중 하나가 선천적으로 결손되었거나 외상, 질병에 의해서 상실되거나 발거되어야만 하는 경우를 드물지 않게 치료하게 되며, 이러한 증례들은 바람직하지 않은 상하악 전치의 폭경비를 가지고 있으므로 좋은 교합결과를 이루기가 어렵다. 그러나 어떤 경우에는 주도면밀한 진단과 치료계획하에서 의도적으로 하악전치들중 하나를 발거하고 교정치료를 함으로써 기능적, 심미적 개선을 얻을 수 있다.

따라서 본 연구에서는 여러가지 이유로 인하여 하악절치가 세개로 남게 되는 증례의 치료에 대한 이론적 배경, 적응증, 금기증, 장점, 단점, 치료 방법등에 관해서 논의하고자 한다.

II. 문헌고찰

1) 발생 빈도

영구치의 선천적 결손이나 기타 이유로 인한 결손의 비율을 조사한 결과 Buchner는 500개의 증례에서 하악전치의 결손은 6개의 경우에서 7개의 치아가 결손되었다고 발표했다¹⁰. 그리고 교정치료를 위한 하악전치의 발치 비율을 조사한 결과 Gottlieb등은 2.0%¹⁴, 조와 이는 2.9%²로서 하악전치의 발치빈도가 가장 낮은 것으로 나타났다.

2) 하악 전치부의 crowding 발생 원인

Berger는 하악절치가 진단의 주제인 동시에 치료의 목표로서 양면성을 가지며, 하악 절치가 위치의 불규칙성이 가장 심하다고 하였다.^{5,6} 하악전치의 crowding은 약 50%정도 발생하며 하악의 crowding이 상악보다 약 50-100% 높게 발생된다.(표 1) 이것의 원인으로는 상하악 전치폭경의 잘못된 관계(disrelation)라고 생각되어져 왔으나 이것이 유일한 원인이라면 왜 상악보다 하악에서 더 많은 crowding이 발생하는가에 대한 설명이 되지않는다.⁶

Du Brul과 Sicher는 이부가 저작력의 stress에 대하여 하악을 강화시키는 buttress의 일종이며, 이부가 변화된 조건에 대한 반응에 의해서 발생한 것으로 생각하였으며 이를 adaptive chin이라고 하였다. 이부의 출현 원인을 Mandibular prominence, 근육 행동, 저작력의 stress등으로

접수일자 : 10월 1일

¹⁾서울대학교 치과대학 교정학 교실, 교수

²⁾서울대학교 치과대학 교정학 교실, 전임의사

³⁾서울대학교 치과대학 교정학 교실, 박사

* 본 연구는 1993년 서울대학병원 지정 연구비의 지원으로 이루어졌음

표 1. 상악 crowding의 발생 빈도

	Barrow & White Anteriors	Huber & Reynolds Anteriors	Lundström*	Moore Anteriors	Moorrees* & Reed	Seipel
Maxilla	24%	32.2%	35%	26.4%		25%
Mandible	51%	52.6%	50%	48.3%	69%	51%

* Estimate from histo or scattergram respectively

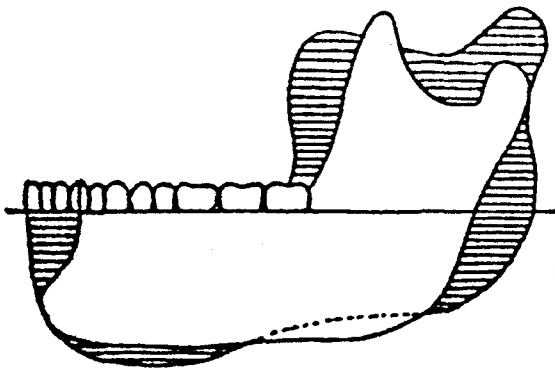


그림 1. Berger에 의한 Heidelberg인과 현대 유럽인의 하악골 측면의 중첩

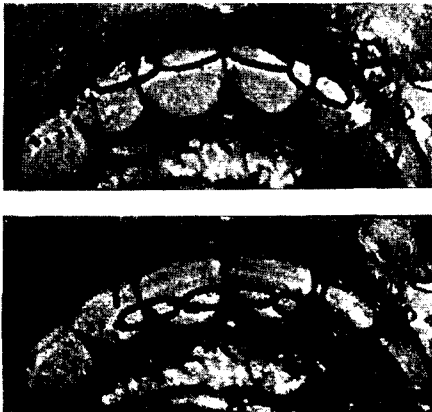


그림 2. 전치부 절단교합에서 교차교합으로 전이되면서 상실되는 공간

하악골의 일반적인 감소경향에서 벗어난 것으로 보았다.(그림 1) 고대인의 치열궁을 보면 하악전치는 교모와 마모에 의하여 절단면이 넓어서 상악전치 후방에 제한되지 않고 상악전치에 대해서 잘 배열된 절단교합(edge to edge bite) 관계를 나타낸다. 그러나 현대인은 하악전치가 상악전치에 대해서 절단교합으로 배열되던 위치에서 후퇴하여 상악 전치의 후방에 위치하게 된다.(그림 2) 그리고 하악전치가 배열될 하악골 크기의 20 % 정도의 큰 감소와 치아크기의 5 - 15 % 의 작은 감소로 인한 치아-악골 크기의 부조화가 발생된다. 이때 구치부는 비교적 안정된 위치에 남아 있게 되므로 전치가 배열될 공간이 감소된다. 전치는 감소된 공간에 적응하게 되는데 이때 비교적 일정한 견치간 폭경에 의해서 전치의 위치가 결정되므로 치아의 크기가 적으면 잘 배열되고 치아의 크기가 크면 crowding으로 나타나게 된다. 따라서 하악전치의 crowding은 진화과정의 결과로서 변화된 조건에 적응해 나가는 과정이며 하악전치의 크기와 수를 감소시키는 것이 하악전치부의 crowding에 대한 진정한 해결책이 될 것이라고 주장하였다.⁶

그는 하악전치, 특히 견치 치근의 위치가 안정된 것으로 간주하고 전치의 치료는 견치의 한계 내에서 절치를 배열하는 방법으로 치료계획을 세워야 한다라고 주장하였다.⁶

3) 치아 형태와의 관계

Peck & Peck은 근원심으로 좁고 순설측으로 두꺼운 크기와 형태를 가진 하악 절치들의 배열 상태가 양호함을 발견하고, 치아의 형태 차이가 하악 절치의 crowding의 존재 유무를 결정하는

설명하였으나, 전비골용기(anterior nasal spine)의 발육에 대해서는 같은 원인으로 설명할 수 없다. 따라서 Berger는 계통발생학적 변화에서 악골의 기저골부위의 감소보다 상악 치아를 지지하는 부분의 감소가 급격하며, 이부의 출현은

표 2. 치아크기 관계에 대한 연구들의 비교

자 료	범 위	평 균
Bolton - Excellent occlusions	74.5 - 80.4	77.2%
Lundström - Random occlusions	73.0 - 85.0	70.0%
Ballard - Ideally treated occlusions	not given	75.0%
Neff - Malocclusions	73.0 - 85.0	79.0%
Berger	63.0 - 86.0	73.0%

요소라고 하였다.^{21,22} 그리고 그들은 Class I bimaxillary crowding 증례와 같은 현저한 치아 크기-악골크기의 차이 (major tooth size-jaw size discrepancy) 때문에 소구치를 발치한 증례에서 보정기간에 발치공간이 잔존하고 있음에도 불구하고 하악전치의 crowding이 재발된 경우를 설명하면서 이것은 근원심 폭경의 과잉이 원인이며 따라서 근원심 폭경의 순설측폭경에 대한 비가 크면 인접면 삭제나 하악전치의 발치를 고려하여야 한다고 주장하였다.^{21,22}

4) 상하악 전치 크기와 관계

여러 선행들에 의해서 치아크기관계에 대한 연구가 진행되어져 왔다.(표 2)

1949년 Neff는 200개의 증례에서 상하악 전치의 근원심 폭경을 비교하여 anterior coefficient가 1.17에서 1.41까지의 비율을 가지며 1.20에서 1.22까지의 비율을 가진 환자에서 가장 이상적인 전치 배열상태를 나타내었다고 보고하였다.¹⁸ 그는 이 coefficient값에 따라서 수직피개교합량을 변화시킴으로써 tailored occlusion이 가능하다고 믿었다.(표 3) 또한 Neff는 1957년 Anterior percentage relation (APR) 을 소개하였는데 300개의 증례에서 상악전치가 하악전치보다 18 - 36 % 더 크다고 발표하면서 APR값에 따른 수직 피개교합량을 보여주는 표를 만들었다.(표 4) 또한 피개교합량을 변화시킴으로써 상하악전치간의 부조화를 극복할 수 있다고 하였다.¹⁹

Lundström은 195명의 소년과 124명의 소녀에서 anterior index를 조사한 결과 73에서 85까지의 범위를 가지며 평균이 79에 해당한다고 보고

표 3. anterior coefficient와 % overbite

coefficient	% overbite
1.10	0
1.20	20(ideal)
1.30	35
1.40	55
1.55+	100

표 4. APR과 % overbite의 대략적인 관계

APR	% overbite
10 - 18%	0
22 %	15%
30	30
36	35
40	50
55	100

하였으며 큰 치아를 가진 경우에는 crowding, 작은 치아를 가진 경우에는 spacing정도가 높다고 하였다.(표 2) 그러나 Neff와는 대조적으로 수직, 수평 피개교합량을 조절하는 것이 상하악간의 치관 폭경비의 부조화를 수용할 수 있는 방법은 아니라고 하였다.¹⁷

Berger는 크기와 위치의 변화가 많은 절치에 비해서 상대적으로 견치가 안정된 치아라고 보고, 견치를 제외한 상하악 절치간의 비율을 구하여 incisor index라고 명명하였는데 연구결과 63 - 86 %의 범위를 가지며 평균은 73 % 라고 보고하였다.(표 2) 그리고 그는 전치와 구치의 상관관계도 발표하였다.(표 5, 그림 3)⁶

Bolton은 1952년 55명의 훌륭한 교합상태를 가진 사람을 대상으로 연구한 결과 anterior ratio가 74.5 - 80.4 %의 범위를 가지며 평균이 77.2 % 라고 보고하였다.(표 2)⁷⁸

5) 하악전치의 발치 및 인접면 삭제

1957년 Neff는 어떤 경우에는 하악절치의 발

표 5. Means, standard deviations, coefficients of variability and correlation coefficients of incisors and molar circumferences

	Mean	St. Dev.	Coe. Var.	Coe. Cor.
Sum of upper incisor widths	31.81	2.24	7.07%	0.70
Sum of lower incisor widths	23.10	1.82	7.88%	
Upper molar circumferences	36.90	1.46	3.95%	0.78
Lower molar circumferences	36.16	1.72	4.75%	

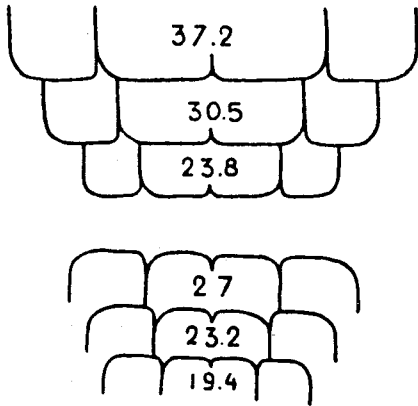


그림 3. 상하악 절치 크기의 최소치, 평균치, 최대치의 비교

거나 하악절치의 stripping이 필요하다고 하였으며¹⁹, Levin은 개인적 정상교합을 확립하고 하악절치의 crowding문제를 해결하기 위하여 4개의 하악절치중 하나를 발거하는 치료방법을 세울 수 있다고 하였다.¹⁶

Ballard는 1956년 상하악의 부조화뿐만 아니라 좌우의 차이(discrepancy)도 고려해야 하며, 차이의 해소를 위하여 인접면 삭제를 권장하였고 차이양이 중절치 폭경에 이르면 발치를 고려한다고 하였다.⁴

Berger는 하악골 전방부와 치아의 부조화스러운 크기 감소를 고려하면 하악전치 특히 치근의 위치를 가능한 최소로 변화시키는 것이 해결책이며 중절치 원심면과 견치 근심면이 잘 맞고 견치가 후방경사된 경우에는 소구치 발치공간으로 견치를 upright시키기 어렵고 과도한 치체이동

이 요구되므로 측절치를 발거하는 것이 좋은 치료방법이 된다고 보고하였다.⁶

Reid는 현저하게 이상 위치된 전치나 심하게 퇴축된 치은을 가진 전치가 존재하며 apical base가 매우 협소되어 그 결과로 전치 치관이 심하게 flared된 경우에는 하악전치의 발치를 고려한다고 하였다. 견치가 원심경사되어서 소구치 발치공간으로 치근을 원심 이동시키기가 불가능한 경우에는 측절치를 발치하여 견치를 배열할 수 있다고 하였다.²³

Buchner는 상악측절치와 하악전치의 폭경이 거의 비슷하므로 하악중절치 하나가 선천적으로 결손된 증례에서 상악측절치 하나를 발거하여 좋은 치료결과를 얻었고 하악절치가 심하게 crowding되어 있는 증례에서 하악절치 하나와 상악측절치 하나를 발거하여 만족할 만한 치료결과를 얻었다고 보고함으로써 하악 3절치증례에서 하악절치와 크기 및 형태가 유사한 상악측절치 하나를 발거하는 치료방법을 제시하였다.^{10,11}

Kokich & Shapiro는 하악절치 하나를 발거하면서 상악전치의 인접면 범랑질을 삭제하는 방법과 하악전치 하나와 상악소구치 두개를 발거하는 치료방법을 제시하였다.¹⁵

Doppel은 소구치발치가 현저한 비대칭을 개선할 수 없으며 악교정수술이 부적당한 증례에서 하악 전치의 발치를 통해서 짧은 기간, 작은 외상으로 기능과 심미적 개선을 얻었다고 보고했다.¹³

Tuverson은 anterior interocclusal arch length의 부조화가 있는 경우에는 전치부가 절단교합을 가지게 되며 따라서 전치가 상호보호교합의 기능을 수행할 수 없다고 하였고 치료방법을 아래와 같이 열거하였다.³⁰

1. upright된 상악전치를 순측경사시켜서 상악의 치열궁장경을 증가시키거나
2. 하악전치의 근원심 범랑질 삭제를 시행하여 하악치열궁 장경을 감소시키고 안정성을 증가시키고 치주건강을 개선시킨다.
3. 하악 3절치 증례로 치료하여 하악치열궁의

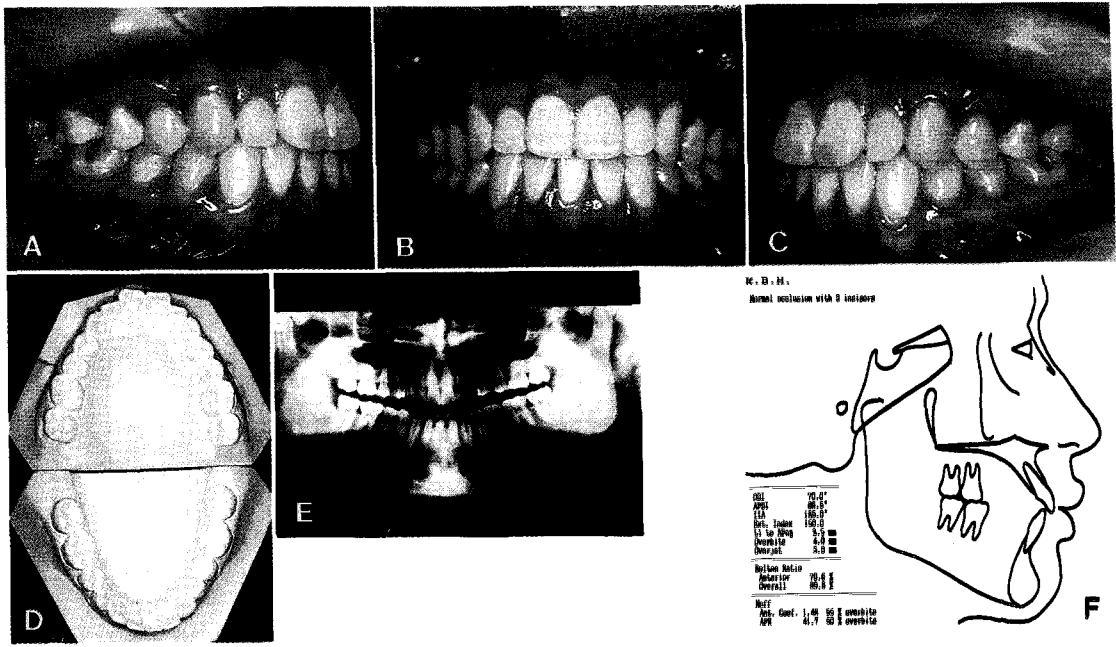


그림 4.

장경을 감소시키고 crowded된 하악전치를 배열하며 하악전치의 돌출도를 감소시킨다.

Sheridan은 하악전치의 발치는 전치부 관계의 질을 손상시키며, 치아크기부조화를 보상하기 위한 시도가 상악전치 폭경감소에만 치중되어져 왔음을 강조하면서 Air-rotor stripping (ARS)을 사용할 것을 제안하였다. 그는 ARS를 사용하는 이유로 첫째 인접면의 법랑질이 두껍고 상당한 양의 공간을 얻을 수 있는 구치부의 법랑질을 제거할 수 있으므로 3 - 8 mm 정도의 crowding을 하악전치를 발치하지 않고서도 해소할 수 있고, 둘째 2 - 3 mm 이상의 인접면 삭제를 전치부에서 시행하면 전치부의 잔여 법랑질의 양이 적어지므로 치료후 crowding을 제거하기 위한 인접면 삭제를 할 기회를 상실하게 되기 때문이라고 하였다.^{26,27,28}

6) 하악전치 발치후의 영향

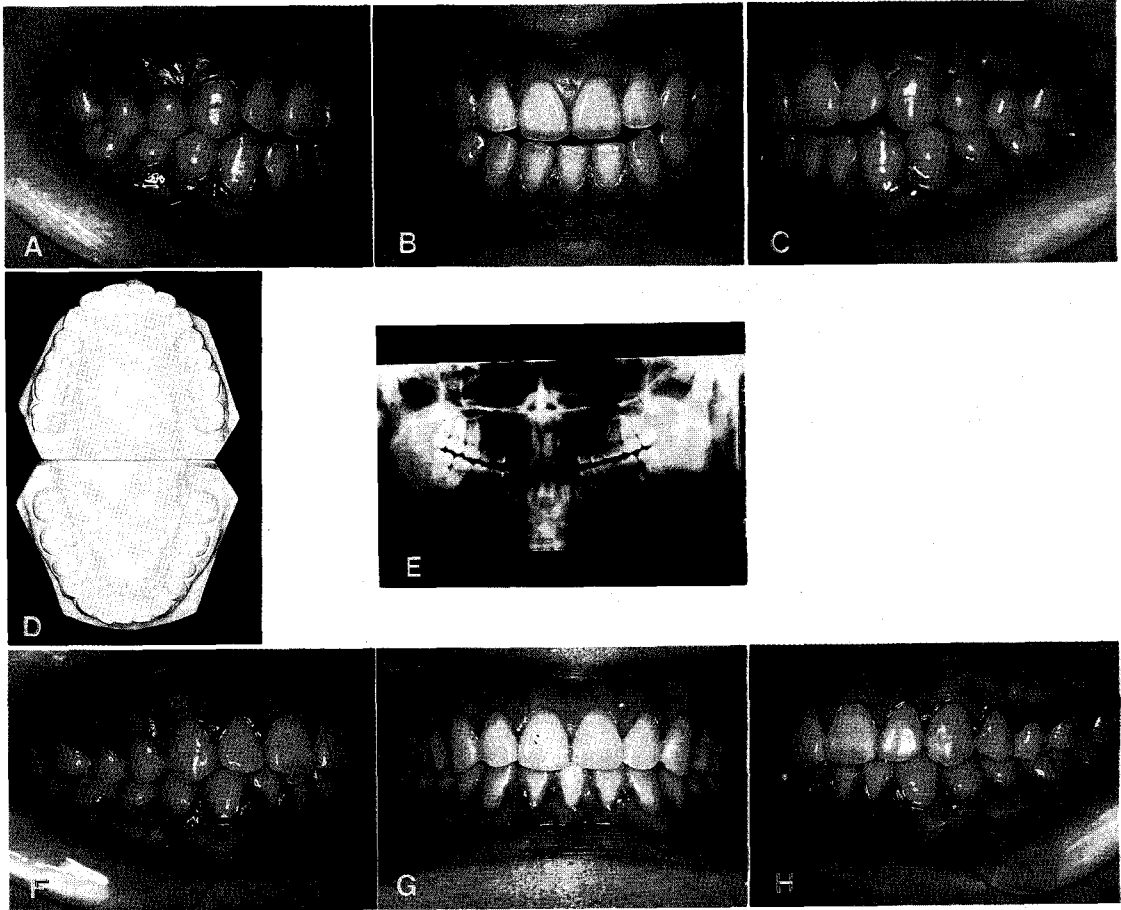
Dacre는 하악전치 발치후의 long term effect를 연구하였는데 수직과 수평 피개교합이 증가하였고, 교두감합이 좋으면 전치의 발거가 구치부 교합에 미치는 영향이 없으며, Bolton, Berger index가 하악전치 발치를 선택하기 위한 기준으로로서의 가치는 입증되지 않았다고 보고하였다.¹²

Ⅲ. 증례보고

1. 하악 3 절치를 가지고 있는 경우로서 정상교합인 증례(그림 4)

24세 7개월된 남자로서 하악에 3개의 절치만이 존재함에도 불구하고 전치, 구치부의 교합이 정상인 경우이다.

ODI, APDI, 절치간 각 (IIA), lower incisor to



R. X. S.
Class I malocclusion with anterior openbite
& missing of lower right lateral incisor
Pre-treatment
Post-treatment

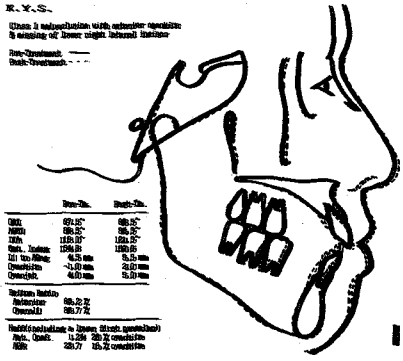


그림 5.

APog 등의 골격과 치아의 제측향목은 거의 정상 범주내에 들어가는 것으로 보인다. Bolton ratio 를 분석해보면 ant. ratio가 70.6 (31.9 / 45.2) 으로서 상악이 3.9mm 과잉이나, 치아가 모두 존재한다고 가정할 때 82.7 (37.4 / 45.2)로서 하악이 2.5mm 과잉이다. Overall ratio는 89.8 (86.9 / 96.8)로서 상악이 1.6mm과잉이나 치아가 모두 존재한다고 가정할 때 95.5 (92.4 / 96.8)로서 하악이 4mm과잉이다. 현 증례에서 수직, 수평교합이 정상치보다 크게 나타난 것은 Anterior & overall ratio 모두 상악이 크기 때문으로 생각된다. Neff의 anterior coefficient는 1.42 (45.2/31.9)로서 55%, APR은 41.7 (13.3/31.9)로서 50% 이상의 수직피개교합량을 가진다고 예측할 수 있다.

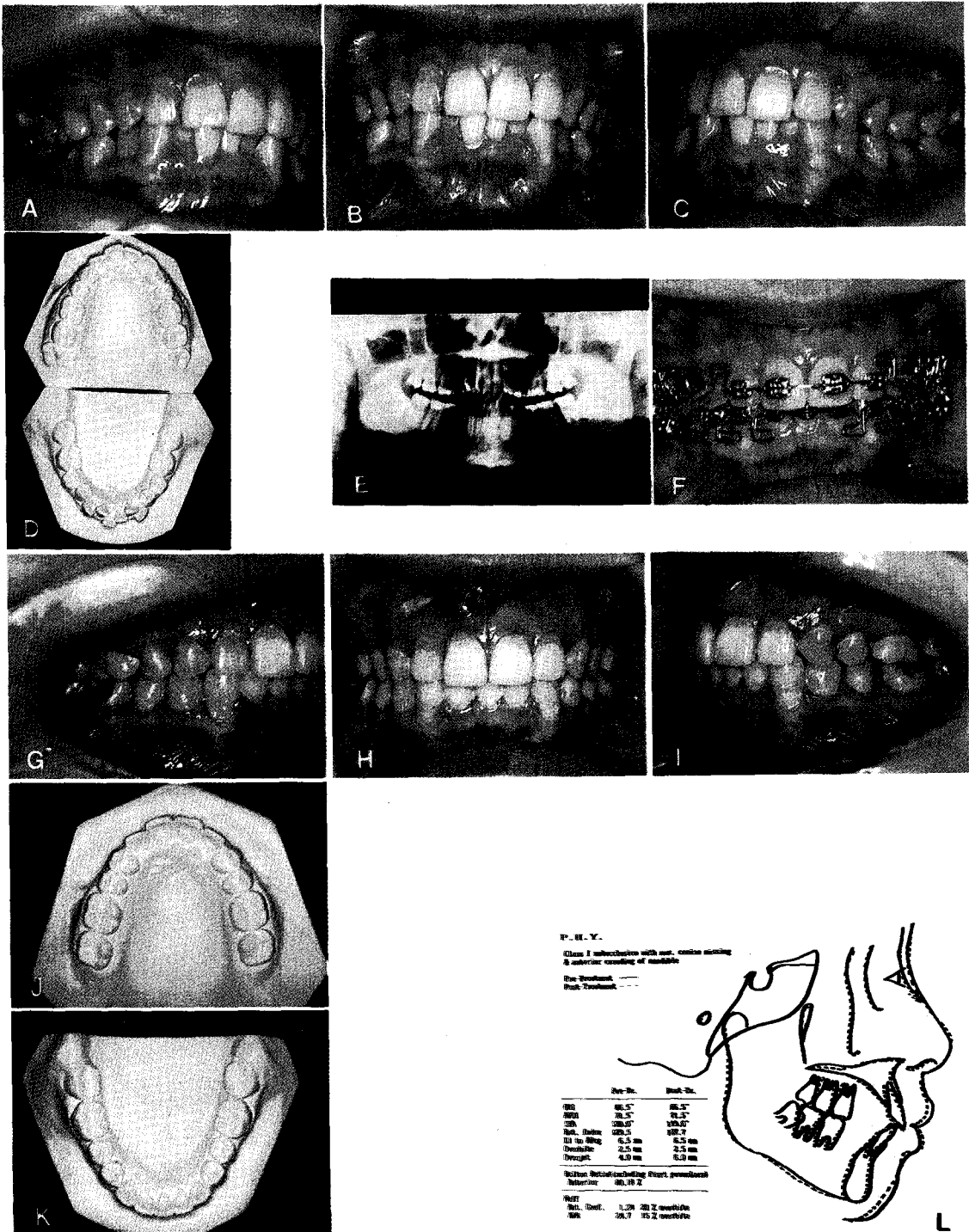


그림 6.

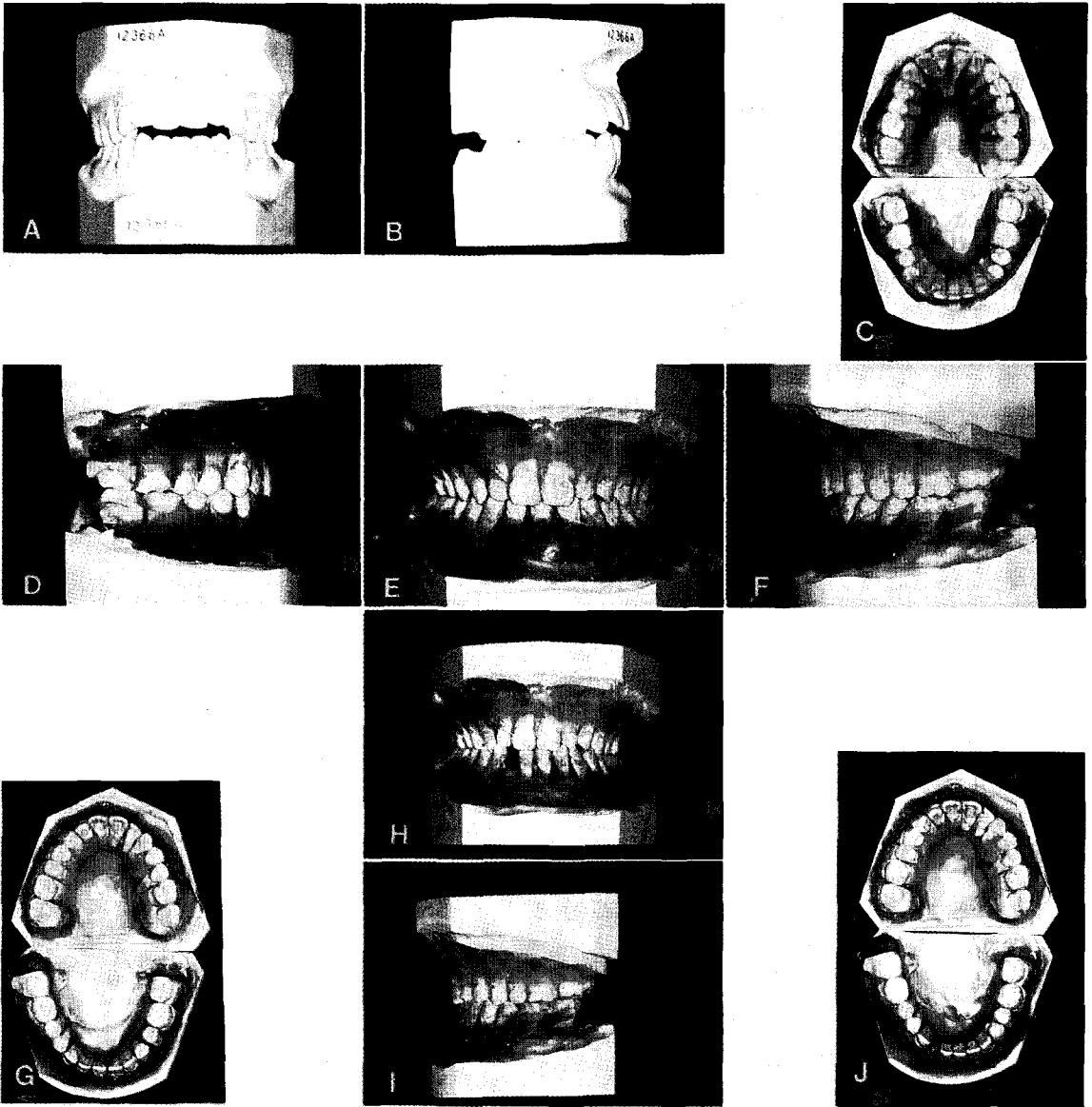


그림 7.

2. 하악 우측 측절치가 결손되고 전치부 개교를 수반한 1급 부정교합(그림 5)

24세 1개월된 여자환자로서 전치부 개교를 주소로 하여 내원하였다. 하악에 3개의 절치만이

존재하였고 상하악 좌우측 제 3 대구치가 모두 존재하였다. TMJ pain을 호소하여 TMJ view결과 좌측 하악과두의 후방전위와 우측 하악과두의 flattening을 볼 수 있었다. 진단 결과 하악과두의 후방이동을 초래할 수 있는 상악의 발치를

피하기 위하여 하악 3 절치에 대해서 상악은 비발치로 치료하기로 하였다. 상,하악에 MEAW를 장착하고 up and down elastic(3/16", 6 oz)를 사용하여 finishing하고 debonding하였다.

Bolton ratio를 분석해보면 ant. ratio는 65.2 (31.3/48.0)으로서 상악이 7.5mm과잉이나 치아가 모두 존재한다면 78.3 (37.6/48.0)으로 하악이 0.5mm 과잉이다. overall ratio는 83.7 (79.5/95.0)으로 상악이 8mm 과잉이고 치아가 모두 존재한다면 90.3 (85.8/95.0)으로서 상악이 1mm과잉이다. 이때 하악을 4전치로 만드는 것은 부족한 공간때문에 하악전치의 지나친 flaring이 발생하므로 시행하지 않는 것이 좋다.

Neff의 anterior coefficient는 1.53(48.0/31.3)로서 90%이상을 예상할 수 있고 이때 한쪽의 하악의 제 1소구치를 포함시켜 계산하면 1.24 (48.0/(31.3+7.5))로서 20%이상의 정상치를 얻을 수 있고, APR 도 53.4 (16.6/31.3)로 90%이상을 예상하나 한쪽의 하악 제1소구치를 포함시켜 계산하면 23.7%(9.2/38.8)로서 15%이상의 정상치를 가질 것으로 예측된다. 즉 편측의 교합관계가 III급 관계의 경향을 가지는 것이 바람직하다.

3. 상악 양 견치가 결손되고 하악 전치의 crowding을 수반한 I 급 부정교합(그림 6)

22세된 여자 환자로서 하악 전치부의 crowding을 주소로 하여 내원하였다.

방사선 사진 상에서 상하악 좌우측 제 3 대구치가 존재하고 상악 좌우측 견치가 선천 결손되었고 상악우측 측절치와 제 1 소구치가 신경치료되어져 있었다. 진단 결과 하악 전치부의 crowding을 해소하고 상악 견치의 선천 결손에 의한 치아크기의 부조화를 해소하기 위하여 하악 우측 중절치를 발치하고, 상하악 제 3 대구치도 발치하고 치료를 시행하였다. 발치공간을 폐쇄한 후 상하악 모두 MEAW를 장착하고 short class II elastic (1/4", 6 oz)를 사용하여 구치부 관계를 II급관계로 finishing한 후 debonding하였다.

Bolton ratio를 분석해 보면 결손된 견치대신

에 상악 제 1 소구치를 포함시키고 계산한 anterior ratio는 80.18 (37.26/46.47)으로 하악이 1.39 mm과잉이며 3절치인 경우는 67.8 (31.51/46.47)으로 상악이 5.65mm과잉으로 나타났다. 하악 우측 측절치에서 좌측 측절치까지의 합은 23.66 mm이며 available space는 18mm로 나타났다. Neff의 anterior coefficient는 1.24(46.47/37.26)으로 20%이상으로 정상치이며 3절치인 경우는 1.47로서 60이상, APR은 24.7 (9.21/37.26)로 15% 이상으로 나타났으나 3절치인 경우는 31.6(9.96/31.51)으로 30%이다. 따라서 수직피개교합을 정상으로 하면 수평피개교합이 커질 것이므로 상악전치의 인접면 삭제가 필요할 것이다.

IV. 고안 및 결론

1) 하악 3 절치 증례의 치료 방법

하악 3 전치 증례가 발생하는 경우는 하악절치 하나가 선천적으로 결손되거나 외상, 치아우식증, 치주질환과 같은 후천적 요인에 의해서 결손된 경우와 하악절치 하나를 의도적으로 발거하는 세가지 경우로 나눌 수 있다.

하악전치가 선천 결손이거나 사고, 기형, 병적인 원인에 의해서 결손되면 교정의는 교합의 안정성과 심미성에 따라서 치료방법을 선택해야 하며, 치료시의 고려사항으로서 2가지를 들 수 있다.

첫째, 하악 3 절치 증례를 치료할 때는 치아 형태와 크기의 변이 정도(근원심폭경의 순설측폭경에 대한 비)와 상하악 전치 폭경의 비율관계를 정확하게 측정하는 것이 중요하다. 상악전치 과잉인 경우에는 하악전치를 발거하면 만족스러운 결과를 얻을 수 없으며, 하악전치 과잉인 경우에는 긍정적인 결과를 얻을 수 있다.

둘째, 상하악 전치 폭경비율이 최종 교합 결과를 예상할 때 정확하게 일치하지는 않으므로 diagnostic set-up model을 반드시 제작하여야 한다. 그 이유는 첫째 하악전치의 발치여부와 결손 공간의 폐쇄 여부를 결정하고, 둘째 수직 및 수평 피개교합과 전,구치부의 교합관계가 만족

스러우며 치료목표와 일치되는지를 결정하며, 세계 정중선의 변이 정도를 평가하며, 네째 만약 수평피개교합이 과도하거나 구치부교합이 바람직하지 않으면 인접면 법랑질 삭제를 고려해야 하는데 상악전치부에서 제거되어야 할 인접면 법랑질의 양을 예상할 수 있기 때문이다.(그림 7)

하악절치에서 치아갯수가 하나 부족하여 야기 되는 상하악관계의 부조화를 해결하는 방법으로서는

1. 상악전치에서 interproximal enamel을 제거하여 상하악전치간의 폭경비율을 맞추는 방법
2. 결손된 하악절치와 크기 및 형태가 유사한 상악측절치 하나를 발거하여 교합을 맞추는 방법
3. 상악소구치 2개 또는 상악 제 2 대구치 2개를 발거하여 구치부 관계를 II급 관계로 맞추는 방법
4. 상실된 하악절치의 공간을 회복하고 교정치료가 끝난후에 보철치료를 하는 방법등이 있다.

상악전치에서 인접면 법랑질을 제거하는 방법은 다른 치아를 발거하지 않고 치료할 수 있다는 장점이 있는 반면에 치질 삭제를 많이 할 수 없으므로 치아폭경비율을 맞추기가 어렵다는 단점이 있고, 상악측절치 하나를 발거하는 방법은 상하악 교합관계를 맞추기가 용이하나 정중선이 발치된 쪽으로 치우친다는 단점이 있으며, 상악소구치 또는 대구치를 발거하는 방법은 치아폭경 비율을 맞추기가 어려우므로 상하악교합관계가 불안정하게 끝날 수 있다. 그리고 상실된 하악절치 공간을 다시 마련하여 보철물을 장착시키는 방법은 이상적인 교합관계를 얻을 수 있으나 악궁이 확장되면 교정치료후 불안정해지고 나쁜 조직관계를 나타내며 하악전치부의 보철물을 만들기 어렵다는 단점이 있다.

위와 같은 방법으로 교정치료를 하는 과정에서 나타날 수 있는 문제점은

1. 교합부조화가 완벽하게 해결되지 않을 수 있고
2. 수평피개교합량이 큰 상태로 남아 있을 수 있으며

3. 하악전치가 근심에 위치한다는 점인데

여기에 대한 해결 방법은 교합 부조화를 완벽하게 해결하기 위해서는 교합조정을 하고 상하악 절치의 경사도를 조절하여 수평피개교합량을 수정하여야 한다. 만약 수평피개교합이 과도하거나 구치부교합이 바람직하지 않으면 인접면 법랑질 삭제를 고려하여야 하며, 하악전치의 근원심 법랑질 삭제가 불충분하면 하악전치를 발치하여 하악 치열궁 장경을 충분히 감소시켜서 바람직한 전치부의 교합관계를 형성되게 해야 한다. 이때 야기되는 과도한 수직피개교합은 상악전치부의 인접면 법랑질 삭제를 통하여 감소시킬 수 있다. 때때로 작은 상악 측절치나 선천결손에 의해서 상악전치 인접면의 삭제를 최소화 혹은 불필요하게 할 수 있으며 양호한 전치부 교합관계를 얻을 수 있다. 상악전치 폭경이 충분히 감소되지 않으면 수평피개교합량이 커지게 되므로 상악 절치의 설측경사와 하악절치의 순측 경사를 통하여 centric contact을 형성해야 한다.

2) 발치할 치아의 선택

Bahreman은 어떤 절치를 발치할 것인가에 대한 결정요인을 아래와 같이 열거했다.³

1. 전치부의 arch length deficiency의 양
2. anterior tooth ratio의 양
3. 치주와 치아의 건강 상태
4. 상하악의 정중선 관계

3) 적응증

Levin은 적응증을 아래와 같이 열거했다.¹⁶

1. 하악구치가 상악구치보다 약간 근심쪽에 위치하는 I급 부정교합 증례
2. 하악전치의 crowding이 심한 증례
3. 하악절치의 치근단이 서로 근접한 경우
4. 전상악골부위의 발육저하
5. 하악골이 두개저에 대해서 전방 위치한 경우
6. 하안면 돌출 증례

- 7. incisor index가 73%이상인 증례
- 8. 짧은 하악지, 큰 하악각(gonial angle), 긴 하악체 장경

Owen은 적응증을 아래와 같이 열거했다.²⁰

- 1. I급 구치부 교합관계를 가지며 최종 협측 교두 감합이 바람직할 것
- 2. 심한 crowding은 소구치발치, 미약한 crowding은 비발치로 치료하므로 하악전치부의 crowding이 중간정도일 것
- 3. 상악궁은 crowding이 존재하지 않거나, 미약한 정도의 crowding이 존재하며 인접면 삭제만으로도 수정이 가능한 경우
- 4. 상순부 연조직의 변화가 적으므로 연조직 촉모가 바람직할 것
- 5. 수직, 수평 피개교합량이 미약하거나 중간 정도일 것
- 6. 성장기 환자에서는 전치발치이전에 비발치치료를 고려해야 하므로 성장잠재력이 최소일 것
- 7. 상악측절치의 결손 혹은 peg lateralis인 경우에는 stripping이나 recontouring을 하지 않고 치아 크기 부조화를 해소할 수 있다.

Bahreman은 적응증을 아래와 같이 열거했다.³

- 1. 상악치열은 정상이고 구치부 교합이 양호하나, ALD가 4-5mm이상인 심한 하악전치부의 crowding을 가지며, anterior ratio가 83%이상인 I급 부정교합
 - 2. 하악전치의 crowding이나 protrusion때문에 전치부 치성반대교합을 가진 I급 부정교합
 - 3. 작은 상악 절치나 큰 하악 절치때문에 생기는 심한 치아 크기 부조화를 가진 I급 부정교합
- 4) 금기증

Bahreman과 Tuverson은 금기증을 아래와 같이 열거했다.^{3, 30}

- 1. 전방성장경향을 보이는 과개교합증례
- 2. 견치가 I급 관계이며 상악 제 1 소구치발치를 필요로 하는 증례
- 3. 상하악 전치의 치아 크기 부조화를 보이지 않는 양악의 crowding 증례
- 4. 작은 하악절치, 큰 상악절치때문에 발생한 절치 크기 부조화에 의한 증례
- 5. 치아이동이나 상악전치의 근원심 폭경 조절에 의해서도 수정될 수 없는 과도한 수직피개교합량이 diagnostic set-up model에서 보일 때
- 6. 치주질환 경향을 가지며 발치공간에 인접한 치근이 접근되지 않은 경우
- 7. high labial frenum이 frenum area로 이동한 전치의 치은 퇴축을 일으킬 수 있는 경우

5) 장점

Bahreman은 장점을 아래와 같이 열거했다.³

- 1. 치료가 단순해지며 치료기간을 단축시킬 수 있다.
- 2. 견치간 폭경을 현저한 변이없이 유지시킬 수 있다.
- 3. 보정기간을 감소시킬 수 있다.
- 4. 구치부 전체가 지지를 하기때문에 anchorage loss가 감소한다.
- 5. 치아의 이동량을 감소시키고 전치를 쉽게 배열할 수 있으므로 인접 주위조직을 보호할 수 있다.
- 6. 상악전치를 제 위치에 유지시킬 수 있다.

6) 단점

- 1. 발치공간이 다시 open되려는 경향을 보인다.
- 2. 치아크기의 부조화를 초래하여 수직 및 수평 피개교합을 증가시키는 경향이 있다.
- 3. 견치가 흔히 더 검기 때문에 치아의 색조나 형태의 차이가 있다.
- 4. 교두 대 교두 관계를 가지는 경향을 지닌다.

7) 인접면 법랑질 삭제시 유의사항과 장점, 단점

술식

하악중절치와 측절치의 근원심폭경의 순설측 폭경에 대한 비가 Peck & Peck은 88.4, 90.4²², 이는 한국인에서 90.16, 92.63이라고 보고하였다¹. 치아인접면의 법랑질 삭제는 근원심 폭경의 순설측 폭경에 대한 비가 하악 중절치에서 88 - 92, 측절치에서 90 - 95 이상일 때 시행할 수 있으며 한국인의 경우 정상 수치가 2 정도 높으므로 기준을 상향하여야 한다.¹

법랑질 삭제량을 결정할 때는 반드시 구내 방사선 사진을 채득하여 법랑질의 두께를 측정하여야 한다. 보통 견치 근심면과 측절치 원심면에서 가장 두껍고, 중절치 원심면은 0.5 mm 로 미약하다. 발치된 하악 절치의 크기와 상악 전치와의 차이를 보상하기 위하여 상악 견치 근심면과 4절치의 근원심면을 삭제할 수도 있다. 그리고 치아형태에서 incisal edge가 cervical region보다 넓으면 reshaping이 쉽다.

인접면 삭제의 장점은 아래와 같다.

1. 바람직한 수직, 수평 피개교합량을 가져서 상호 보호교합을 가질 수 있도록 전치부 기능을 개선할 수 있다
2. 4.0mm이하의 미약한 ALD에서 영구치의 발치나 견치간 폭경의 확대없이 치질을 감소시킬 수 있다.
3. 넓은 접촉면적에 의해서 slippage, rotation이 없는 안정된 결과를 얻을 수 있다.
4. 치간유두가 퇴축된 부분의 심미적 개선을 얻을 수 있다.

인접면 삭제가 지나치면

1. 치아우식증의 경향이 증가되고
2. 수복이 어렵고
3. 온도변화에 민감해지며
4. 인접면 접촉이 치은쪽으로 연장되어 치간유두를 위한 공간이 감소되고
5. 심미적 결과가 불량할 수 있다.

8) 하악 3 절치증례의 기능 교합형성시 유의 사항

상하악 견치관계가 정확한 I급 관계를 유지하여야 상호 보호 교합에 의한 canine rise를 이룩할 수 있으며 안정된 교합관계를 유지할 수 있다. 하악 3 절치 증례에서 하악견치가 I급 관계보다 근심에 위치하게 되면 하악견치의 교두가 상악견치의 근심와에 교합되지 않고 상악 측절치의 원심 설측 융선에 교합되게 된다. 이러한 경우 하악견치의 비기능부위를 교합조정하거나, 하악절치를 정출시켜서 중심교합위 상태에서 접촉이 되게 하여야 한다. 상악전치크기의 과잉이 성공적으로 조절되면 견치 보호 교합을 형성할 수 있으며 만약 canine rise를 얻을 수 없는 경우에는 교합조정과 교정치료를 통해서 평형측 교합 장애 (cross arch balancing side interference)를 제거하고 group function으로 만들어 줄 수도 있다.

REFERENCES

1. 이병태: Crowding, 대치협회지: 24, 761-766, 1986.
2. 조규영, 이동주: 교정치료를 위한 발치빈도에 관한 연구, 대치교, 18 : 227-234, 1988.
3. Bahreman, A.A. : Lower incisor extraction in orthodontic treatment. Am. J. Orthod., 72:560-567, 1977.
4. Ballard, M.L.: A fifth column within normal dental occlusion, Am. J. Orthod., 42:116-124, 1956.
5. Berger, H.: The problem of extraction in orthodontics, Am. J. Orthod., 31: 557-583, 1945.
6. Berger, H.: The lower incisors in theory and practice, Angle Orthod., 29:133-148, 1959.
7. Bolton, W.A.: Disharmony in tooth size and its relation to the analysis and treatment of malocclusion, Angle Orthod., 28:113-130, 1958.
8. Bolton, W.A.: The clinical application of a tooth-size analysis, Am. J. Orthod., 48:504-529, 1962.
9. Brandt, S. & Sarfirstein, G.R.: Different extractions for different malocclusions. Am. J. Orthod., 68:15-41, 1975.
10. Buchner, H.J.: Orthodontic treatment of cases complicated by absence of permanent teeth, Angle Orthod., 15 : 67-77, 1945.

11. Buchner, H.J.: Treatment of cases with three lower incisors, *Angle Orthod.*, 34:108-114, 1964.
12. Dacre, J.T.: The long term effects of one lower incisor extraction, *EJO*, 7: 136-144, 1985.
13. Doppel, D.M.: Case report FG, orthodontic treatment to correct major dental asymmetries, *Angle Orthod.*, 61:231-234, 1991.
14. Gottlieb, E.L. & et: Study of orthodontic diagnosis and treatment procedures, *JCO*: 20, 612-625, 1986
15. Kokich, V.G. & Shapiro, P.A.: Lower incisor extraction in orthodontic treatment, *Angle Orthod.*, 54 :139-153, 1984.
16. Levin, S. : An indication for the three incisor case, *Angle Orthod.*, 34 : 16-24, 1964.
17. Lundström, A.: Variation of tooth size in the etiology of occlusion, *Am. J. Orthod.*, 41 : 872-876, 1955.
18. Neff, C.W.: Tailored occlusion with the anterior coefficient, *Am. J. Orthod.*, 35:309-313, 1949.
19. Neff, C.W.: The size relationship between the maxillary and mandibular anterior segments of the dental arch, *Angle Orthod.*, 27:138-147, 1957.
20. Owen, A.H.: Single lower incisor extractions, *JCO*, 27: 153-160, 1993.
21. Peck, S. & Peck, H.: Crown dimensions and mandibular incisor alignment, *Angle Orthod.*, 42:148-153, 1972.
22. Peck, H. & Peck, S.: An index for assessing tooth shape deviations as applied to mandibular incisor, *Am. J. Orthod.*, 61:384-401, 1972.
23. Reid, P.V.: A different approach to extraction, *Am. J. Orthod.*, 43: 334-365, 1957.
24. Schulhof, R.J. et al : The mandibular dental arch: part I, Lower incisor position, *Angle Orthod.*, 47 : 280-287, 1977.
25. Sheldon: Frequency of tooth extraction in orthodontic treatment, *Am. J. Orthod.*, 76: 491-496, 1979
26. Sheridan, J.J.: Air-rotor stripping, *JCO* 19: 43-49, 1985.
27. Sheridan, J.J.: Air-rotor stripping update, *JCO* 21: 781-788, 1987.
28. Sheridan, J.J. : Air-rotor stripping and lower incisor extraction treatment, *JCO*, 26:18-22, 1992.
29. Stifter, J. : A study of pont's, Howes', Rees', Neff's and Bolton's analyses on Class I adult dentitions, *Angle Orthod.*, 28: 215-225, 1958.
30. Tuverson, D.L.: Anterior interocclusal relations, *Am. J. Orthod.*, 78:361-393, 1980.
31. Tweed, C.H.: The Frankfort-mandibular incisor angle(FMA) in orthodontic diagnosis, treatment planning and prognosis, *Angle Orthod.*, 24:121-169, 1954.

-ABSTRACT-

CONSIDERATIONS OF ORTHODONTIC ASPECT IN THREE LOWER INCISOR CASES

Young-Il Chang · Seung-Hak Baek · Kyung-Jin Park

Department of Orthodontics, College of Dentistry, Seoul Nat. University

Orthodontists have experienced the treatment of cases with three lower incisors. Occasionally a lower incisor was either congenitally missing or so seriously damaged by injury or disease that its removal presented the best prospect for the patient. Sometimes the intentional extraction of a lower incisor is needed to produce enhanced functional and esthetic results with minimal orthodontic manipulation. Such cases have unfavorable anterior tooth size discrepancies and present difficulties in achieving good occlusal results. However such difficulties can be overcome by the sensible diagnosis and treatment plan. Three different cases are presented and the conclusions are listed.

1. It is important for orthodontist who tries to treat three lower incisor cases to measure and calculate accurately the degree of deviation of tooth size and morphology and the anterior tooth size ratio.
2. A diagnostic setup model should be made to determine whether the incisor extraction is appropriate and space closure is needed or not. It is the best way to be sure that the occlusal results, including overbite and overjet, will be acceptable and how far the degree of midline deviation is. It also shows the amount of interproximal reduction to achieve an acceptable occlusal result.
3. The class I relationship between the upper canine and the lower one must be obtained to establish the canine rise during eccentric movement by the concept of mutually protective occlusion. It also helps to maintain the stable occlusal result.

KOREA. J. ORTHOD. 1994 : 759-772

Key words : Three lower incisors, Bolton tooth ratio, Interproximal stripping