

Enamel and Dentin dysplasia를 동반한 소아환자의 치험례

단국대학교 치과대학 소아치과학교실

윤병근 · 김용기

Abstract

A CASE REPORT OF PEDIATRIC PATIENT WITH ENAMEL AND DENTIN DYSPLASIA

Byeong-Gun Yoon, Yong-Kee Kim

Dept. of Pediatric Dentistry, College of Dentistry, Dankook University

Very few reports are available on the occurrence of abnormality of both enamel and dentin. This case has some characteristics of both amelogenesis imperfecta and dentinogenesis imperfecta.

Clinically, the enamel of primary dentition was completely absent and when the permanent teeth came to the pediatric dept. of Dankook University Dental Hospital for treatment.

Fixed-removable type resin plate was delivered to increase vertical dimension and to solve esthetic and functional defects.

Hypoplastic teeth were restored either stainless steel crown or composite resin restoration or both.

The periodic recall check and oral hygiene education are recommended.

I. 서 론

치아의 발육장애는 치아발육의 모든 단계에서 일어날 수 있으며, 조직-형태 분화기중에는 치아의 구조, 치아형태 및 치아크기의 이상 등이 나타날 수 있다¹⁾. 법랑질 형성부전증, 상아질 형성부전증, 법랑질과 상아질 무형성증 등은 치아구조의 이상이 원인으로 나타난다. Weinmann등²⁾은 법랑질의 발육부전을 법랑질형성부전증이라고 처음 명명하였으며, 이를 법랑질 석회화 부전과 법랑질 발육부전으로 분류하였

다. 상아질 형성부전증은 상아질에만 이환되며 법랑질의 구조는 정상이고 치근은 짧으며 치수강과 치근관은 부분적 혹은 전반적인 폐쇄 양상을 보인다^{3,4)}. 이에 반해 법랑질형성부전증인 경우 치근은 정상이고 치수강과 치근관도 존재한다^{5,6,7,8)}. 외배엽성인 법랑질과 중배엽성인 상아질이 동시에 발육장애를 보이는 경우에 대한 증례보고는 매우 드물다. 법랑질형성부전증과 상아질형성부전증의 특징을 가지고 있는 증례들이 문헌상으로 보고된 바 있는데 이를 치아형성부전증⁹⁾ 또는 법랑질과 상아질 무형

성증¹⁰⁾이라 한다. 치아형성 부전증은 한정된 범위의 치열에 부분적으로 나타나며¹¹⁾¹²⁾, 법랑질과 상아질 무형성증은 치열 전반에 걸쳐 나타난다¹⁰⁾. 이에 대해 Stewart¹³⁾는 법랑질과 상아질이 부분적이거나 형성되지 않으므로 법랑질과 상아질 무형성증 보다는 법랑질과 상아질 이형성증이라고 명명하는 것을 제안한 바 있다.

본 증례에서는 치아의 모양과 형태 이상을 주스로 내원한 환자의 심미적 기능적 회복을 위한 약4년간의 치료과정을 정리하여 보고하는 바이다.

II. 증례보고

1. 환자이름 : 고 ○

생년월일 : 1986년 1월 1일

나이 : 4년 6개월(여)

초진일 : 1990년 6월 12일

2. 주소

: 비정상적인 치아의 색깔과 모양때문에

3. 과거력

: 환자의 주소와 관련된 의과적 및 치과적 병력은 없었다. 환자의 아버지에게서도 비슷한 임상소견이 보여지고 있었고 할아버지, 할머니는 정상적인 구강 소견이 보여지고 있었으나 다른 가족들은 확인할 수 없었다.

4. 구강위생 상태

양호한 편이었다.

5. 행동양상

비교적 양호하였으나 (Frankl Scale의 #2) 소극적이고 수줍음을 잘타는 성격이었으며 mental age는 정상이었다.

6. 임상소견

유치열의 심한 마모 양상과 전반적인 interdental spacing이 보이며 임상적으로 법랑질을 관찰할 수 없었다. 유구치부의 치수노출 및 retained root가 나타나며 교합은 전반적인 치아 마모로 인하여 측정

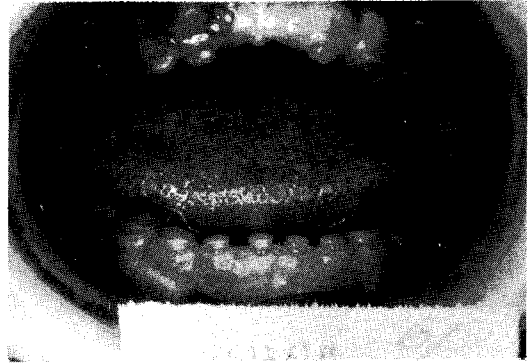

그림1. 치료전 환자의 정면사진.

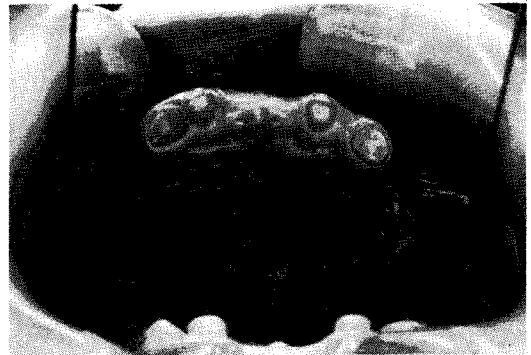

그림2. 치료전 환자의 상악사진.

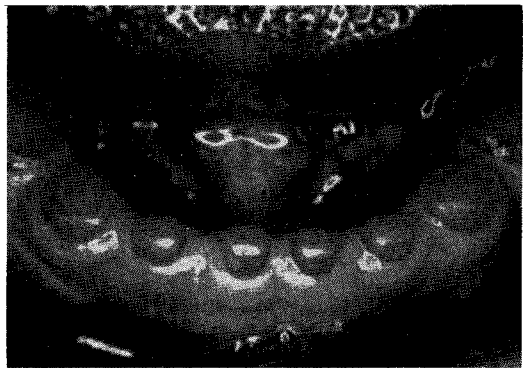


그림3. 치료전 환자의 하악사진.

불가능 하였다(그림 1,2,3). 영구치의 맹출시 증절치의 순설면과 제1대구치의 열구 기저부에서 갈색의 상아질을 볼 수 있다.

7. 방사선학적 검사

모든 유치 법랑질 전반적인 소실과 영구치배 법랑질의 density 감소 및 상대적

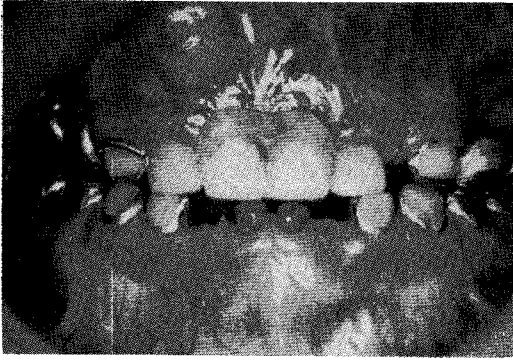


그림4. 유치열기 치료 완료후의 정면사진.

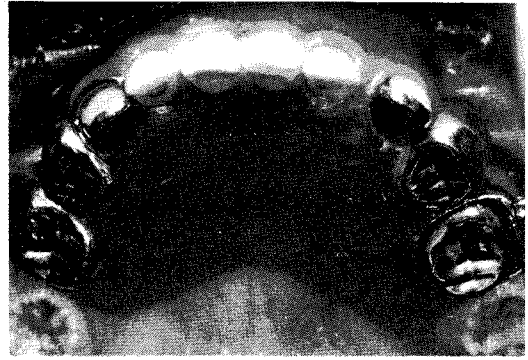


그림5. 유치열기 치료 완료후의 상악사진.

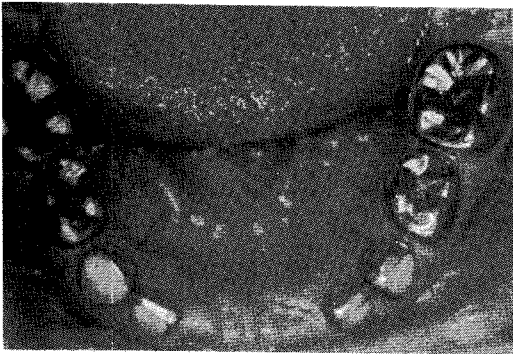


그림6. 유치열기 치료 완료후의 하악사진.

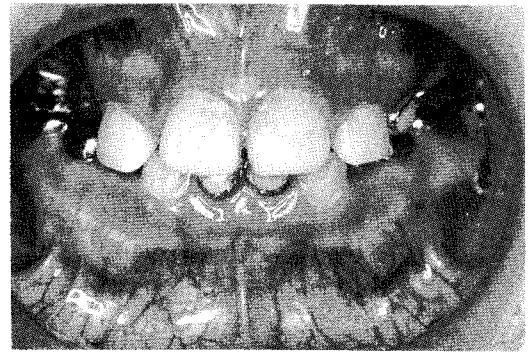


그림7. 영구치 수복후 정면사진.

으로 큰 치수강과 치근관이 나타난다.
영구치배의 결손은 보이지 않았다.

8. 최종 치과적 진단명

이상의 임상 소견, 방사선 소견 및 조직 소견등에 의거하여 Enamel and Dentin dysplasia로 진단되었다.

9. 치료 목표

환자의 기능적, 심미적, 정서적 문제 점들을 해결하기 위해 유치열의 Full mouth rehabilitation을 시행한 후 구강보건 교육과 지속적인 관리를 시행하기로 하였으며, 적절한 수복재를 이용하여 영구치아의 occlusal wear와 esthetic defect를 방지 및 수복하기로 하였다.

10. 경과기록

먼저 잔존유치치근을 발치하였다. 양측의 하악 제2유구치를 F.C.를 이용하여

pulpotomy를 하였으며 상악 우측 유측절치는 심미적인 수복을 위하여 pulpectomy 후 Denta-tooth를 이용하여 endo-post를 한 후 strip crown을 해주었다. 상하악 유견치와 상악 유증절치에는 심미적 목적을 위하여 open faced S.S.C.를 시술해주었으며 유구치 부위에는 S.S.C.로 수복하여 기능적 회복을 도모하였다. 기능적, 심미적 회복을 위하여 F-R type의 resin plate를 제작하여주었다(그림 4,5,6). 영구치열에서는 하악 중절치는 open faced S.S.C.를, 상악절치과 하악 측절치에는 Strip crown을 이용하여 Composite resin 수복을 하여주었다. 상악 제1대구치는 S.S.C.를 이용하여 수복하여 주었으며, 하악 제1대구치는 occlusal defect를 막기위하여 Ketac-silver를 이용하여 수복하여 주었다(그림 7,8,9).

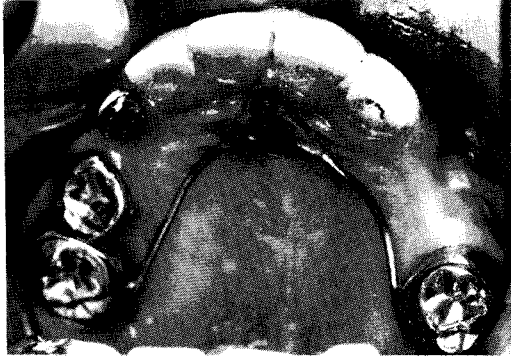

그림8. 영구치 수복후 상악사진.

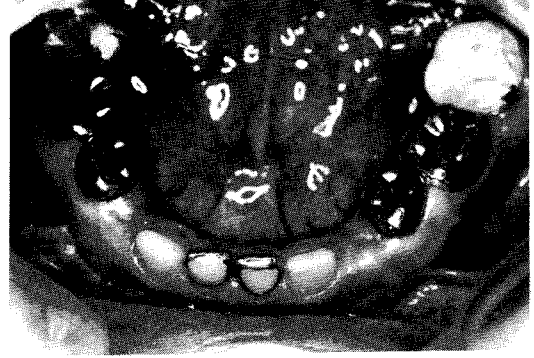

그림9. 영구치 수복후 하악사진.

상악 우측유구치의 조기상실로 인한 공간적 문제를 해소하기 위하여 Nance holding arch를 제작하여주었다.

III. 총괄 및 고찰

치아의 발육부전에 대해서 과거로부터 많은 증례들의 보고 및 분류가 이루어졌다.

본 증례의 경우 법랑질형성부전증이나 상아질형성부전증의 주증상과는 상이한 특징이 보여지고 있다. 법랑질형성부전증은 법랑질에 한정된 형성부전이며 법랑아세포의 기능부전으로 나타나며 상아질은 임상적, 조직학적으로 대부분 정상조건을 보인다.

본 증례에서는 법랑질과 상아질에 발육부전이 보여지고 있다.

Siirila & Heikinheimo⁹⁾는 법랑질과 상아질의 발육이상인 한정된 치열의 일부에만 나타나는 경우를 치아형성부전증이라고 하였으며 Abrams¹⁴⁾¹⁵⁾는 임상적으로 이환된 치아는 변색이 보이며 치아우식에 민감하고 미맹출 또는 맹출지연을 보인다고 하였다. 또한 영구치열에서는 얇은 회색빛 법랑질이 부분적으로 덮혀 있음이 관찰되며 중절치의 순설면과 제1대구치의 열구 기저부에서 갈색의 상아질이 보인다고 보고하였다. 이에 비해 법랑질형성부전증의 경우는 임상적으로 황갈색의 얇은 법랑질¹⁶⁾, 치간이개, 수직적, 수평적인 pitting과 fissuring¹⁷⁾이 나타난다. 상아질 형성부전증인 경우 전치열이 투명한 호박색을 보이며 법랑질의

과절로 인한 빠른 마모가 나타난다¹⁸⁾¹⁹⁾. 치아형성부전증의 경우 방사선 투과도의 증가로 인한 ghost appearance가 특징적으로 보인다²³⁾²⁴⁾. 법랑질과 상아질 무형성증의 경우는 유치열의 경우 전반적인 법랑질 결손이 보이며 영구치의 경우 density와 thickness가 감소된 약간의 법랑질이 관찰된다. 치수강과 치근관이 매우 크며 폐쇄되는 양상은 보이지않고 선천성 결손치아도 관찰되지 않는다¹⁰⁾. 법랑질과 상아질 무형성증의 조직학적 조건을 보면 법랑질은 무정형의 비정상적인 구조를 가지며 법랑질-상아질 경계부는 scalloping이 결여되고 불규칙하게 나타나며 상아질에서는 불규칙하고 수직으로 감소된 많은 branch를 가지는 dentinal tube이 보여진다¹⁰⁾.

반면 Stewart¹²⁾는 법랑질과 상아질이 부분적이나마 형성이되므로 법랑질과 상아질 이형성증이라고 말해야 한다고 언급한바있다.

본 증례는 1953년 Schimmelpfennig와 McDonald가 보고한 법랑질과 상아질 무형성증 증례와 유사한 임상적 방사선학적 조직학적 조건을 보였으므로 법랑질과 상아질 무형성증으로 최종 진단을 내렸으나 과거의 증례보고중 이와 유사한 보고는 거의 없어서 이미 분류된 발육장애와만 감별진단을 할 수 밖에 없었다. 치료과정중 심미적인 회복을 위하여 유치에는 금기인 Endo-post 술식을 시행하였는데 이는 계속적인 정기검진을 통해 관리해주기로 하였다. 상악에 장착되었던 F-R type의 resin plate는 상악 전치간 맹출함에따라 제거되었다.

그 후 약 1년6개월간 개인사정으로 인하여 치료가 중단되었으나 본 병원에 다시 내원하여 근심이동된 상악 제1대구치의 더이상의 근심이동을 방지하기 위하여 Nance Holding Arch를 장착시켜 주었다. 하악 영구중절치의 경우 맹출시부터 치질이 약했고, 임상치관길이가 매우 짧았으므로 open faced S.S.C.로 일단 수복 후 충분한 맹출이 이루어지면 다시 심미적인 회복을 하기로 계획되었다.

현재 유구치들의 생리적 흡수로 인한 심한 동요도를 보이고 있으며 계승영구치들의 맹출이 진행중임을 방사선 사진상에서 확인할 수 있다. 영구치들이 맹출하면 적절한 수복재를 이용하여 occlusal wear와 esthetic defect를 방지 및 수복하고 완전히 맹출이 이루어지면 보철치료를 할 계획이다. 또한 상악 우측 제1대구치의 근심이동으로 인하여 동측 치아 맹출공간의 부족이 예상되므로 교정적 술식을 이용하여 제1대구치를 원심이동할 예정이다.

IV. 결 론

단국대학교 치과대학 병원 소아치과에 내원한 선천적 치아 이상을 가진 4세 6개월된 환자에서 기능 및 심미적 수복을 하여 다음과 같은 결론을 얻었다.

1. 전 유치열의 형성부전으로 인한 심미적, 기능적인 문제점을 가철식 부분의치와 Open faced S.S.C.를 이용하여 개선하였다.
2. 제1대구치에, 교합고경 회복 및 기능적인 회복을 하여 S.S.C.를 사용하여 수복하였다.
3. 비정상적 치관 형태로 인한 영구 전치부위의 심미적 문제점은 Strip Crown을 이용하여 개선하여 주었다.
4. 현재 상악의 space loss를 방지하기 위해 TPA를 장착시켰다.
5. 지속적으로 적절한 관리와 영구치 맹출 유도가 요망되며, follow을 통하여 여러가지 문제점들의 지속적인 관리간 필요하다.

REFERENCE

1. Ray E. Stewart, Carl J. Witcop, & David Bixler : The Dentition. Part 1 ; The dentition and anomalies of tooth size, form, structure, and eruption. *Pediatric Dentistry*. 87-110, 1982.
2. Weinmann, J. P. and Woods, R. W. : Hereditary disturbances of enamel formation and calcification. *J. amer. Dent. Assoc.* 32-397-418, 1945.
3. Soni, N. N., Henry, J. L. and Coombs, B. P. : Polarized light and microradiographic study of dental tissues in dentinogenesis imperfecta. *J. Dent. Res.* 46 : 434-441, 1967.
4. Held, H. W. : Hereditary dentinogenesis imperfecta. *Dent. Radiog. Photog.* 35 : 3-6, 1962.
5. Chaudhry, A. P. and Johnson, O. N. : Hereditary enamel dysplasia. *J. Pediat.* 54 : 776-785, 1959.
6. Toller, P. A. : A clinical report on six cases of amelogenesis imperfecta. *Oral Surg.* 16 : 1057-1060, 1963.
7. Degering, C. I. : Amelogenesis imperfecta, AZ report of two cases. *Oral Surg.* 16 : 1057-1060, 1963.
8. Shafer, W. G. and Levy, B. M. : A textbook of oral pathology, ed 2, Philadelphia : W. B. Saunders Co., 1963, pp 46-48
9. Siirial, H. S. & Heikinheimo, O. : Odontogenesis imperfecta. *Suom Hammaslaak Toim. Pathol.* 6 : 14444-1449, 1953.
10. Schimmelpennig, C. B. and McDonald, R. E. : Enamel and dentin aplasia. *Oral Surg. Oral Pathol.* 6 : 14444-1449, 1953.
11. Chaudhry, A. P. and Holland, M. R. : Odontogenesis imperfecta of a case. *Oral Surg.* 14 : 1099, 1961.
12. Rushton, M. A. : Odontodysplasia : "Ghost teeth." *Br. Dent.* 119 : 109, 1965.

13. Stewart, R. E. : The dentition. Part 3 ; Developmental abnormalities of dentin. *Pediatric dentistry*. 117-129, 1982.
14. Abrams, A. M. and Graper, J. : Odontodysplasia : Report of three cases. *J. Dent. child.* 33 : 353-362, 1966.
15. Chaudhry, A. P. and Holland, M. R. : Odontogenesis imperfecta : Report of a case. *Oral Surg.* 14 : 1099, 1961.
16. Witkop, C. J., Jr. : Amelogenesis imperfecta. In Bergsma, D., edictor : *Birth defects compendium*, ed. 2, New York, 1979, Alan R. Liss, Inc.
17. Weinmann, J. P. and Woods, R. W. : Hereditary disturbances of enamel formation and calcification. *J. Am. Dent. Assoc.* 32 : 397, 1945.
18. Finn, S. B. : Dentin and enamel defects. In Witkop, C. J. Jr., edictor : *Genetics and dental health*, New York, 1962, McGraw-Hill Book Company.
19. Toto, P. D. : Osteogenesis imperfecta tarda and dentinogenesis imperfecta. *Oral Surg.* 6 : 772, 1953.
20. Johnson, O. N., Gorlin, R. J. and others : Hereditary dentinogenesis imperfecta. *J. Pediatr.* 54 : 786-792, 1959.
21. Rushton, M. A. : The structure of the teeth in a late case of osteogenesis imperfecta. *J. Parhol. Bacteriol.* 48 : 591, 1939.
22. Erpenstein, H. and Wannemacher, E. : Schmelzhypoplasie und offener Biss als autosomal dominant vererbtes Markmelspaar. *Dtsch. Zahnärztl. Z.* 23 : 405, 1968.
23. Alexander, W. N. and Irby, W. B. : Odontodysplasia : Report of case and review of literature. *Oral Surg.* 22 : 814, 1966.
24. Rushton, M. A. : Odontodysplasia : "Ghost teeth". *Br. dent. J.* 119 : 109, 1965.