

성견에서 치아회분말의 하악골체부 매식시 치유과정에 관한 실험적 연구

*조선대학교 치과대학 구강악안면외과학교실

**조선대학교 구강병리학교실

김영균* · 여환호* · 류종희*

이호빈* · 변응래* · 조재오**

AN EXPERIMENTAL STUDY ON THE TISSUE REACTION OF TOOTHASH IMPLANTED IN MANDIBLE BODY OF THE MATURE DOG.

KIM, YOUNG-KYUN*, DDS, MSD, YEO, HWAN-HO*, DDS, MSD, PhD.

RYU, CHONG-HOY*. DDS, LEE, HYO-BIN*, DDS.

BYUN, UNG-RAE*. DDS, CHO, JAE-O*. DDS, MSD, PhD.

**Dept. of Oral and Maxillofacial Surgery,*

***Dept. of Oral Pathology, College of Dentistry, Chosun University.*

The purpose of this study is to evaluate whether the ashed tooth powder is utilized as an alternative material of the implant. For this purpose the author performed the experimental study to investigate the tissue response of sintered toothash and its histocompatibility.

Bony defects to expose the body of marrow, 1×1cm in size, were created in the right and left mandibular body of mature dog, and then the ashed tooth powders were filled in right side and the blood clot was filled in the left side as an control.

The dogs were sacrificed at 4th, 7th, and 16th week after implantation and histologic examination was performed.

The results of this study were obtained as follows :

- 1. Any inflammatory response was not noted after implanting of the ashed tooth powder during the whole experimental period.*
- 2. At 4th week, ashed tooth powders were surrounded by mature connective tissue. And we could observe hydroxyapatite crystal structure within the ashed tooth powder.*
- 3. At 7th week, we could observe that macrophage phagocyted the small granules of ashed tooth powders.*
- 4. At 16th week, the union with host bone by growth of new trabeculae was observed. And there were remnants of ashed tooth power within some of new trabeculae.*

I. 서 론

치의학과 재료공학계에서는 선천적 혹은 후천적인 원인으로 인해 소실된 골조직을 대체 시킬 수 있는 물질을 개발하는데 오랫동안 많은 노력을 기울여 왔다.

전통적인 자가골 이식이 가장 바람직한 것으로 여겨져 왔으나 이차적인 공여부의 필요성, 골흡수 등의 많은 단점들도 가지고 있다^{1,2)}.

이와 같은 자가골 이식의 제약을 극복하기 위해서 수많은 합성부원형자 물질(Synthetic alloplastic material)들을 개발하고자 노력하게 되었다. 개발된 부원형자 물질들로는 물리적 특성에 따라 분해성 물질과 비분해성 물질로 나눌 수 있다³⁾. 분해성 물질로는 석고(Plaster of paris)⁴⁾, Polyglactic acid and polyglycolic acid^{5,6)}, 그리고 비흡수성 ceramic^{7,8)} 등이 있고 비분해성 물질에는 금속⁹⁾과 중합체(Polymer)^{9,10)} 그리고 비흡수성 ceramic^{11,12)} 등이 있다.

Ceramic은 기본적으로 금속성 및 비금속성 광물질로 이루어져 있으며 여러가지 ceramic중 Calcium phosphate계열, 특히 hydroxylapatite는 많은 연구의 대상이 되어 왔고 Finn등은¹³⁾이들 재료가 생체적합성, 생흡수성 또는 비흡수성, 높은 압축강도, 적절한 세공의 크기등에 있어서 이상적인 조건을 갖춘 매식재료라고 하였다. 그러나 이러한 hydroxylapatite 제제들은 가공상의 문제, 가공비, 가공능률이 어려운 문제로 되었고 또한 가격이 비싼것이 단점으로 되어있다. 이에 윤등은 발거된 치아를 회화하면 유기 성분은 제거되고 무기성분인 Hydroxylapatite와 beta-whitlockite가 주성분으로 남게되는데 이를 치조골 증대를 위한 매식체 재료로 사용할 수 있는 가능성을 실험적으로 검증한 바있다^{14,15)}.

저자등은 성견에서 발거한 치아를 윤등이 고안한 제작법을 이용하여 치아회분을 만든 후 하악골체부에 매식하여 골친화성 및 골전도 능력을 조사하고자 하였다.

II. 연구재료 및 방법

1. 실험재료

생후 1년 체중 7kg의 성견을 동일 조건하에서 일정기간 사육한 후 매식 수술전 2주일에 하악대구치를

발거한 후 950cm³에서 회화하여 분쇄기로 분말을 제작하였다. 제작한 분말을 Ethylene oxide로 개스 소독하여 보관한 후 수술시 동일 성견의 하악골체부에 매식하기로 계획하였다.

2. 실험방법

1) 실험재료의 매식

일정기간 동일 조건하에서 사육한 성견 3두를 Ketamine HCl(40ml/kg)을 근육주사하여 전신마취한 후 술전에 감염방지 목적으로 Gentamycin을 투여하고 2% Lidocaine HCl(1:10만 Epinephrine)을 절개부위에 주사한후 약하부를 절개하여 하악골 골체부를 노출시켰다. #4Round bur를 이용하여 직경 1cm정도로 골수강이 노출될 때까지 결손을 야기시킨 후 우측은 치아회분말을 충전하였고 반대측은 대조군으로 사용하였다.

수술부를 청결히 세척한 후 골막을 포함하여 층별 봉합하였고 술후 항생제를 2일간 투여하였다. 각각 4주, 7주, 16주째 희생하여 치유과정을 조사하기로 하였다.

2) 광학현미경적 관찰

실험재료가 매식된 부위와 대조군으로 사용한 골결손부를 주위 정상골을 포함하여 표본을 절취한 후 10% 중성 Formalin용액에 고정하고 Formic Acid를 이용하여 탈회시킨 후 파라핀 포매하여 4~5 μ m 두께의 표본을 제작하고 Hematoxylin-eosin으로 이중 염색한 후 병리조직학적으로 관찰하였다.

III. 연구결과

1. 4주 소견

1) 대조군

기존골과의 변연부에서 신생골주의 형성을 보이며 경계부는 reversal line에 의해 감별될 수 있었다. 변연부 신생골주에서 골소강의 형성과 신생골 세포의 형성 및 변연부의 골아세포의 활성을 보였다. 결손부는 신생골주와 육아조직의 증식에 의해 채워져 있었으며 신생골주의 소량의 골세포와 골주 변연부의 골아세포의 활성 소견을 보였다. 결손부의 일부에서 피사된 골소편을 볼 수 있었다(Fig. 1).

2) 실험군

결손부에 충전한 치아회분은 소파립상으로 주위

결체조직에 의한 피복양상을 보이며 결체조직의 성숙도는 증가하였고 염색반응은 보이지 않았다. 치아회분의 피는 내부에서 Hydroxyapatite의 결정구조를 확인할 수 있었다(Fig. 2, 3).

2. 7주 소견

1) 대조군

골수의 결손부는 골주와 결체조직의 증식에 의해서 채워져 있었으며 골주의 성숙도는 증가되었고 결체조직은 주위 골수의 유약 결체조직과는 구별되는 양상을 보였다(Fig. 4).

2) 실험군

결손부에 충전된 치아회분피는 주위 결체조직의 증식에 의해서 융합되었고 피막상으로 둘러 쌓여 있는 양상을 보였다(Fig. 5). 결체조직 일부에서 Macrophage에 의한 회분말의 소과립을 탐식한 형태를 보였다(Fig. 6).

3. 16주 소견

1) 대조군

결손부는 주위 기존골에 융합된 형태의 골주의 증식에 의해 채워져 있으나 아직 일부에서 결체조직의 증식에 의한 골수형성을 볼 수 있었다(Fig. 7).

2) 실험군

결손부에 충전한 치아회분피의 주위에서 결체조직의 증식 및 성숙도는 증가되었고 신생골주의 증식으로 인한 기존골과 융합된 형태의 골주 사이사이에서 잔존하고 있는 일부의 치아회분피를 볼 수 있었고 신생골주 내부의 일부에서는 결체조직의 잔존소견을 보였다. 신생골주 변연부의 골아세포의 성숙도가 일부에서 관찰되었다(Fig. 8).

IV. 총괄 및 고찰

경조직 결손을 회복할 때 이용되는 자가골 이식술의 단점을 보완하기 위해서 금속, 합성수지, 그리고 Ceramic과 같은 다양한 재료들이 개발되어 임상에 이용되기도 하였고 계속적인 신소재 개발이 진행되고 있는 실정이다. 그러나 이런 이중매식매체들의 개체적합여부, 매식체의 정출, 감염, 이물반응등이 문제가 되어 계속적인 동물실험 및 임상실험이 진행되고 있다.

이러한 여러재료들 중 치아나 골조직과 유사한 화학적 구조를 갖는 Hydroxylapatite가 여러 학자에 의해 연구되어 왔고 결국은 생물학적으로 우수한 조직친화성을 갖고 있으며 인접골조직과 융합이 잘 되는 우수한 재료로 각광을 받고 있다^{16, 17, 18, 19, 20}. 최근엔 산호에서 추출한 Replamineform hydroxylapatite에 대한 연구도 활발히 진행되고 있다^{21, 22, 23}.

그러나 이러한 hydroxylapatite 제제들은 가공상의 문제, 가공비, 가공능률이 어려운 문제로 되었고 또한 가격이 비싼것이 단점으로 되어있다. 이에 윤등^{14, 15}은 발거된 치아를 회화하면 유기성분은 제거되고 무기성분인 Hydroxylapatite와 beta-whitlockite가 주성분으로 남게되는데 이를 치조골 증대를 위한 매식체 재료로 사용할 수 있는 가능성을 실험적으로 검증한 바있다. 치아회화방법으로는 화학적 및 물리적 방법이 가능하다. 화학적 회화방법으로는 Sonis등²⁴이 이용한 방법이 있으며 본연구에서는 윤등¹⁴에 의한 물리적인 회화방법을 이용하였다. 950°C 이상의 온도로 Furnace에서 회화하면 CO₂가 완전소실되는 완전회화가 가능하고 입자간의 소결성도 아주 우수해진다고 하였다²⁵. 1978년 최, 민²⁶은 백서를 이용한 동물실험에서 발치한 치근을 Streptomycin 용액에 5~6시간 담근후 45°C의 전기오븐에 30분간 건조시킨 후에 mortal pestle로 분말을 만들어 이식하였다. 실험결과 이식된 분말들은 7일째 거의 흡수되었으며 발치창의 치유 및 골형성엔 그다지 영향을 미치지 못한다고 보고하였다. 그러나 상아질은 발거된 치아에서 쉽게 얻을 수 있고 적절한 처리를 통해 유지가 잘되도록 매식한다면 골보다 변성에 저항성이 높으며 상아질의 높은 밀도는 더욱 치밀한 골조직을 유도할 수 있고 작은 치조골 결손부에서 골전도를 위한 물질로서의 가치가 있을 수 있다고 생각하였다. 1984년 조, 윤¹⁵은 치아회분을 이용한 동물실험에서 calcite의 골형성 유도능력과 비슷한 양상을 보이며 조직친화성도 우수하다고 보고하였다. 1985년 홍, 윤²⁷은 실제 치아회분을 과립형 및 치근형으로 제작하여 발치와에 이식하여 양호한 생체친화성과 생체결합성을 관찰하였다. 한편 오, 이²⁶는 1988년 치아회분 및 골회분을 이용한 동물실험을 시행하고 1~2주부터 미약하게 흡수되면서 새로운 골조직으로 대체되는 것을 관찰하였고 이물반응 없이 양호한 골상회복을 보였다고 보고하였다. 또한 Hyd-

roxyapatite, 치아회분 그리고 골회분 모두 골유도(Osteoinduction)능력은 없고 골전도(Osteoconduction)능력은 우수하다고 주장하였다. 방사선학적인 연구에서 치아회분 및 골회분은 2주 및 4주에선 1주보다 낮은 불투과상을 보였으나 6주에서는 1주와 유사한 불투과상으로 회복되었고 Hydroxyapatite는 전실험 기간중에 치아회분 및 골회분 보다 높은 불투과상을 보였다고 보고하고 이것은 Hydroxyapatite는 비흡수성인데 비해 골회분과 치아회분은 생분해되어 흡수되는 경향이 있는 것이라고 주장하였다.

Mothamed El Deeb²⁹⁾는 Nonporous HA granules and blocks을 이용한 동물실험에서 HA와 골 사이에 그리고 HA 입자들간에 골정유합은 없었고 섬유성 연조직층에 의해 분리된다고 보고하였으며 그이유로 nonrigid fixation과 원숭이에 의한 이식부위의 움직임 등을 생각하였다. 반면 Jarch³⁰⁾은 HA와 골간에 어떠한 연조직의 개재 없이 직접 연결될 수 있다고 하였고 확실한 고정에 의한 안정성이 중요하다고 하였다. 본교실의 연구에선 치아회분 입자들간의 직접적인 골성유합은 관찰되지 않았지만 주위 결체조직의 증식에 의해 유합되는 소견이 보였고 16주 소견에선 치아회분피의 대부분이 흡수되어 골로 대체되어 있었고 신생골주의 증식으로 인한 기존골과 유합된 형태의 골주 사이에서 일부의 치아회분피를 관찰할 수 있었다. 7주 소견에서 Macrophage에 의한 회분말의 소파립을 탐식한 형태가 관찰되었는데 오, 이²⁸⁾등의 연구에 의한 치아회분의 생분해되어 흡수되는 경향과 일치하는 것이 아닌가 사료된다. 파립형의 회분말을 충전한 결과 골형성 유도능력은 관찰되지 않았지만 우수한 생체 친화성과 생체결합성이 있는것이 확인되었으며 골전도성의 가능성이 인지되었다.

Hydroxyapatite의 신생골 형성 유도능력에 대해서는 확실히 규명되지는 않았지만 일반적으로 calcium phosphate매식체 자체가 골형성을 유발하지는 않고 때때로 신생골 형성을 전도(Osteoconduction)하는 역할을 한다고 알려져 있다.³¹⁾

Thompson³²⁾은 Hydroxyapatite가 calcium ion과 phosphorus ion을 유리하여 이에 따른 ion의 변화는 인접 골조직으로부터 Calcium과 phosphorus ion이 유리되어 조절되며 이와같은 변화와 균형이 자연적인

골수기질을 형성하게 된다고 하였다.

본교실의 연구에선 골결손부에 회분말을 충전하는 과정에서 유지에 문제점이 있었지만 충전된 회분말이 이물반응 없이 서서히 흡수되면서 골로 대체되는 소견이 관찰된바 더욱 적절한 처리 과정을 통해 유지능력을 향상시키면 더욱 양호한 결과를 얻을 수 있으리라 사료되고 추후엔 block형태로 제작하여 매식을 시행하고 여러가지 접착성 재료와 혼합한 회분말의 이식등에 대한 연구를 지속적으로 시행할 예정이다.

V. 결론

회화된 치아분말을 경조직 결손의 회복을 위한 매식재료로서의 사용 가능성을 실험하기 위하여 950°C에서 소성한 성견의 치아회분말을 하악 골결손부에 매식하여 대조군과 비교하여 4주, 7주, 그리고 16주째 희생시켜 광학현미경으로 관찰하여 다음과 같은 결론을 얻었다.

1. 치아회분말은 실험 전기간에 걸쳐 염증반응을 보이지 않았다.
2. 실험 3주 소견에서 치아회분은 소파립상으로 주위 결체조직에 의한 피복 양상을 보이며 회분피의 내부에서 Hydroxyapatite의 결정 구조를 관찰할 수 있었다.
3. 7주 소견에서 Macrophage에 의한 회분말의 소파립을 탐식한 형태가 관찰 되었다.
4. 16주 소견에선 신생골주의 증식으로 인한 기존골과의 유합된 형태가 관찰되었고 골주 사이사이에서 잔존하고 있는 일부의 회분피를 볼 수 있었다.

참고문헌

1. Kruger G. O. : Textbook of oral and maxillofacial surgery. 5th edi. St. Louis, C. V. Mosby Co. PP. 451-478.
2. Decampain, R. W. : Mandibular reconstruction. J Oral Surg. 31 : 448-462, 1973.
3. Irby, W. B. : Current advances in oral surgery. Vol. 2, St. Louis. Mosby Co. 1977.
4. Saul L. Bahn., West Haven, Conn. : Plater : A trauma patient. Oral Surg., 59 : 460, 1985.

- bone substitute. *Oral Surgery*. 21 : 672-681, 1966.
5. Cutright, D. E., Hunsuck, E. E. : The repair of fracture of the orbital floor using biodegradable polylactic acid. *Oral Surg.* 33 : 28, 1972.
 6. Curtight, D. E., Hunsuck, E. E., and Beasley, J. D. : Fracture reduction using a biodegradable material, polylactic acid. *J Oral Surg.* 29 : 393, 1971.
 7. Bhaskar, S. N., Brady, J. M., Getter, L., Grower, M.P., and Driskell, T.D. : Biodegradable ceramic implant in bone, Electron and light microscopic analysis. *Oral Surg.* 32 : 336, 1971.
 8. Cutright, D. E., Bhaskar, S.N., Brady, J. M., Getter, L., and Posey, W. R. : Reaction of bone to tricalcium phosphate ceramic pellets. *Oral Surg.* 33 : 850, 1972.
 9. Bell, W. H. : Correction of the contour deficient chin. *J Oral Surg.* 27 : 110, 1969.
 10. Meyer, R. A., Gehrig, J. D., Funk, E. C., and Deder, O.E. : Restoring facial contour with implanted silicone rubber. *Oral Surg.* 24 : 598, 1967.
 11. Boyne, P. J., Fremming, B. D., Welsh, R., and Jaraho, M. : evaluation of a ceramic hydroxyapatite in femoral defects. *J Dent. Res.* 57 : 108, 1978.
 12. Rao, W. R., and Boehm, R. F. : A study of sintered apatites. *J Dent. Res.* 53 : 1351, 1974.
 13. Finn, R. A., Bell, W. H., and Brammer, J. A. : Interpositional grafting with autogenous bone and coralline hydroxylapatite. *J Maxillofac. Surg.* 8 : 217, 1980.
 14. 윤창근, 호기영. : 치아회분과 도재복합 매식체의 물리적 성질 및 세포배양에 의한 조직친화성에 관한 연구. *대한치과보철학회지*. 22 : 51, 1984.
 15. 윤창근, 조영학. : 치아회분과 도재복합 매식체에 관한 광학현미경 및 주사전자현미경적 연구. *대한치과보철학회지*. 22 : 33, 1984.
 16. 김창수, 김규식. : 발치와에 매식한 Hydroxylapatite의 조직반응에 관한 실험적 연구. *대한구강악안면외과학회지*. 10 : 152, 1984.
 17. Michael S. Block., and John N. Kent. : Placement of endosseous implants into tooth extraction sites. *J Oral Maxillofac Surg.* 49 : 1269, 1991.
 18. Jacrcho M. : Calcium phosphate ceramics as hard tissue prosthetics. *Clin Orthop.* 157 : 259, 1981.
 19. 박준봉, 이만섭. : Bioceramic제제의 성견 치조골부 재생에 관한 실험적 연구. *경희치대논문집*. 7 : 159, 1985.
 20. 김학원, 이상철. : 생분해성 ceramic의 조직반응 및 골형성 능력에 관한 연구-조직병리학적, 조직화학적 및 미세방사선학적 연구. *경희치대논문집*. 6 : 47, 1984.
 21. 김정희, 조규성, 채중규, 김종관. : Porous Replamineform Hydroxyapatite가 성견의 치주질환이환 발치와내의 치조골 재생에 미치는 영향에 대한 연구. *연세치대논문집*. 7 : 93, 1992
 22. 이명은, 채중규. : Polytetrafluoroethylene membrane을 Replamineform hydroxyapatite 및 calcium carbonate와 함께 사용시 성견치주조직의 치유에 미치는 영향. *연세치대논문집*. 7 : 125, 1992.
 23. 문익상, 김종관. : Polyglactin 910 mesh를 replamineform hydroxyapatite 및 calcium carbonate와 함께 사용시 성견치주조직의 치유에 미치는 영향. *연세치대논문집*. 7 : 148, 1992.
 24. Sonis, S. T., Kaban, L. B., and Glowacki, J. : Clinical trial of demineralized bone powder in the treatment of periodontal defects. *J Oral Med.* 38 : 117, 1983.
 25. Bird, J. M., Gallup, H., Gaudino, J. and Hodge, H. C. : A comparison of two methods of ashing enamel and dentin. *J Dent. Res.* 27 : 693, 1948.
 26. 최종호, 민병일. : 치근 분말이 발치창 치유에 미치는 영향에 관한 실험적 연구. *대한 구강외과학회지*. 4 : 15, 1978.
 27. 홍순용, 윤창근. : 치아회분 및 인공수산화아파타이트 치근이 치조제 유지에 미치는 영향. *대한치과보철학회지*. 23 : 13-31, 1985.
 28. 오덕환, 이상한. : 골회분이 백서의 악골 손상부 치유에 미치는 영향. *대한악안면성 형외과학회*

- 지. 10(1) : 111, 1988.
29. Mohamed El Deeb., and Matthew Roszkowski.
: Hydroxylapatite granules and blocks as an
extracranial augmenting material in rhesus
monkeys. *J Oral Maxillofac Surg.* 46 : 33. 1988.
30. Jarcho M, Kay JF, Gumaer KL. et al. : Tissue,
cellular and subcellular events at a bone-cera-
mic hydroxylapatite interface. *J Bioeng.* 1 : 79,
1977.
31. Bell, W. H. : Resorption characteristics of bone
and substitutes. *Oral surg.* 22 : 650, 1964.
32. Thompson, M. B., Tomaxing, B., Nancollas, G.
H., Miller, W., and Everett, M. : The seeded
growth of calcium phosphate in dentin and
predentin. *J Dent. Res.* 56 : 1369–1373.

사진설명

- Fig. 1. Control group, 4 Weeks(H-E stain, 100 ×)
The new trabeculae were formed at the periphery of the defected area. The margin between the host bone and defected area could be differentiated by reversal lines.
The defected area was filled new trabeculae and granulation tissue proliferation.
- Fig. 2. Experimental group, 4 weeks(H-E stain, 100 ×)
The toothashes filled in defected area were surrounded by mature connective tissue. No inflammatory reaction was observed.
- Fig. 3. Experimental group, 4 weeks(H-E stain, 400 ×)
The crystalline dydroxyapatite structrue was observed within the toothash.(Arrow)
- Fig. 4. Control group, 7 weeks(H-E stain, 100 ×)
The efected bone marrow was filled with granulation tissue proliferation and trabecular bone formation.
- Fig. 5. Experimental group, 7 weeks(H-E stain, 100 ×)
The toothashes were united by encapsulated granulation tissues.
- Fig. 6. Experimental group, 7 weeks(H-E stain, 400 ×)
The macrophages that phagocyted the small granular toothash were observed(Arrow)
- Fig. 7. Control group, 16weeks(H-E stain, 100 ×)
Most of defected area was filled with trabecular growth, but some of connective tissue was remained.
- Fig. 8. Experimental group, 16 weeks(H-E stain, 100 ×)
Most of the toothash was resorbed. The defected area was united with host bone by new trabecular bone growth.



Fig. 1.

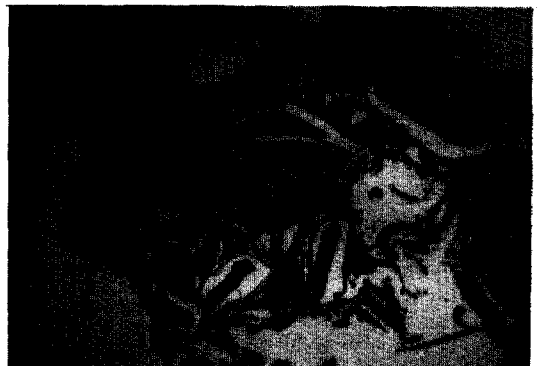

Fig. 2.



Fig. 3.



Fig. 4.



Fig. 5.



Fig. 6.



Fig. 7.




Fig. 8.