

확장된 경중격 접근방식을 통한 승모판 수술

김 학 제* · 황 재 준* · 신 재 승* · 조 성 준* · 최 영 호*

=Abstract=

Mitral Valve Operation via Extended Transseptal Approach

Hark Jei Kim, M.D.*, Jae Joon Hwang, M.D.*, Jae Seung Shin, M.D.*,
Sung Joon Joe, M.D.*, Young Ho Choi, M.D.*

Complete and optimal visualization of the mitral apparatus is a prerequisite for accurate repair or replacement of the mitral valve. A vertical left atriotomy just posterior to the interatrial groove is the most commonly used approach. However, exposure can be difficult under certain circumstances, such as small left atrium or reoperation. Other approaches have been advocated to deal with this difficult situations. We used an extended transseptal approach in 10 patients. Good clinical results and excellent educational effects were obtained.

The extended transseptal approach combines two semicircular atrial incisions circumscribing the tricuspid and mitral annuli anteriorly and superiorly, allowing exposure of the mitral valve by deflecting the ventricular side using stay sutures. The right atrium is opened anteriorly along the atrioventricular sulcus. The atrial septum is incised vertically through the fossa ovalis. Right atrial and septal incisions are joined at the superior end of the interatrial septum and extended across the dome of the left atrium to the left atrial appendage.

The mitral valve was replaced in all 10 patients. Four of 10 patients had other simultaneous valve procedure: one had aortic valve replacement: 2 underwent tricuspid annuloplasty: 1 had aortic valve replacement and tricuspid annuloplasty. There was no hospital death and complication. Among the 5 patients who had atrial fibrillation preoperatively, 4 had atrial fibrillation postoperatively, and 1 converted to sinus rhythm. The five patients who were in normal sinus rhythm preoperatively remained in sinus rhythm after replacement.

A review of our results with this approach confirms the efficacy and safety of this method. So we recommend this approach for routine mitral valve procedure, especially difficult situations, such as a small left atrium or the redo operation. (Korean J Thoracic Cardiovas Surg 1993;26:909-14)

Key words : Mitral valve, Extended transseptal.

서 론

승모판수술을 위해서는 상위 접근방식(Superior Approach), 좌심방절개 방법 및 여러가지 경중격 접근방식 등의 노출방법이 이용될 수있다. 이중에서, 현재 승모판

수술시에 가장 흔히 사용하는 방법은 흉골정중절개하에 심방간고랑(Interatrial Groove)에 뒤쪽으로 좌심방을 종 절개(Longitudinal Incision)하여 접근하는 방법이다^{1, 2)}. 이러한 접근방법은 수술시에 조수가 수술시야를 잘 들여다 볼 수 없다는 점과, 특히 좌심방의 크기가 작은 경우나 재수술(Redo Operation)의 경우 수술시야가 매우 협소하기 때문에 수술시에 많은 어려움이 야기되며, 교육의 전수에도 문제점이 있다. 따라서 이러한 단점을 보완하기 위해, 상대정맥의 일시적 분할(Temporary Division of SVC), 심

* 고려대학교 의과대학 흉부외과학교실

* Department of Thoracic and Cardiovascular Surgery, College of Medicine, Korea University



Fig. 1. Preoperative chest PA view of a patient with tight mitral stenosis. There is no evidence of significant cardiomegaly or LA enlargement.

방간고랑의 박리(Dissection of Interatrial Groove) 및 확장된 경중격 접근방식(Extended Transseptal Approach) 등의 여러 다른 수술방법이 고안되었다^{3,14)}. 본 고려대학교 흉부외과학교실에서는, 기존의 수술방법중 이미 미국 등지에서 실시되고있는 방법으로 국내에서는 아직 보고된 바 없는 확장된 경중격 접근방식을 이용하여 비록 10례로서 적은 수이지만 좋은 임상경험과 전공의 수련에 효과를 얻었기에 보고하는 바이다.

대상 및 수술방법

1. 대 상

1992년 9월부터 1993년 9월까지 시행된 승모판 수술환자중 모두 10명의 환자에서 이 접근방식을 적용하였다. 이 중 여자환자의 수는 7명, 남자환자는 3명이었고, 연령은 18세부터 53세로 평균 38.8 ± 11.3 세였다. 진단은 8명의 환자가 류마치스성 열에 의한 승모판 협착증 및 협착폐쇄부전증이었고, 이중 2명의 환자는 삼첨판폐쇄부전증 및 좌심방내 혈전이 같이 동반되어 있었고, 2명의 환자에서는 대동맥판의 폐쇄부전증 및 협착폐쇄부전증을 각각 동

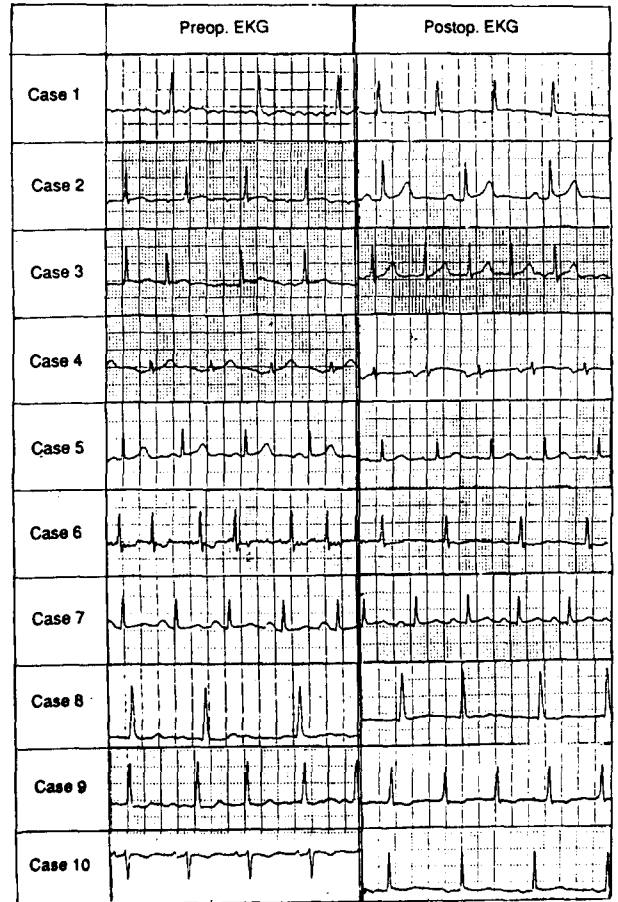


Fig. 2. Preoperative and postoperative EKG findings.

반하고 있었다. 다른 1명은 10년전 치환한 조직판막의 기능부전 소견을 보였으며, 세균성 심내막염에 의한 승모판 폐쇄부전 소견을 보인 환자도 1명 있었다.

기존의 접근방식을 사용 안하고 이 확장된 경중격 접근방식을 사용하게된 원인을 보면, 단순흉부 X-선촬영 및 2-D Echo 상 좌심방의 크기가 작은 환자가 4명(Fig. 1), 좌심방내 거대혈전이 2명, 재수술이 1명 있었으며, 노출에 큰 문제가 없었던 환자도 3명 있었다. 술전 심전도 소견은 심방세동과 정상동조율이 각각 5명씩 있었다(Table 1, Fig. 2).

2. 수술 방법

먼저 심장을 흉골정중절개를 통해 노출시킨 다음 체외순환을위한 대동맥 및 정맥 캐놀라를 삽입한다. 이때 정맥캐놀라는 우심방의 상대정맥과 하대정맥 근처에서 각각 삽입한다. 그후 상대정맥 및 하대정맥에 각각 계제(Snare)를 설치한다. 전방성 냉성 혈성 심근마비제를 주입하여 심

Table 1. Case Summary

Case No.	Age/Sex (yr)	Diagnosis	Previous procedure	Exposure Problem	Preop. EKG	Postop EKG	Procedure	ACC Time(min)
1	43/M	MS	None	Small LA	AF	NSR	MVR	56 min
2	18/F	MSi	None	Small LA	NSR	NSR	MVR	64 min
3	46/M	MS	None	None	AF	AF	MVR	65 min
4	34/F	MS, AR	None	Small LA	NSR	NSR	MVR	63 min
5	43/F	MS	None	None	NSR	NSR	MVR	53 min
6	53/F	MS, TR LA Thrombus	None	Giant LA Thrombus	AF	AF	MVR, TA	108 min
7	24/F	MSi, ASi	None	Small LA	NSR	NSR	MVR, AVR	104 min
8	37/M	MS, TR LA Thrombus	None	Giant LA Thrombus	AF	AF	MVR, TA	71 min
9	38/F	Mitral Prosthetic leak	MVR	Redo OP.	AF	AF	MVR	85 min
10	52/F	Endocarditis MR, AR, TR	None	None	NSR	NSR	MVR, AVR TA	104 min
Mean	38.8 yr							77.3 min

MS, Mitral stenosis ; MSi, ASi, mitral, aortic stenoinisufficiency ; LA, left atrium ; NSR, normal sinus rhythm ; AF, atrial fibrillation ; MR, AR, TR, mitral, aortic, tricuspid regurgitation ; MVR, AVR, mitrale aortic replacement ; TA, tricuspid annuloplasty.

정지 상태를 유도하고 체온은 약 28℃ 까지 내린다.

다음, 방실고랑 (Atrioventricular Groove)에 평행하게 우심방에 수직성 절개를 만든다. 이 절개선을 상방으로 우심방귀의 내측쪽으로 연장한뒤 (Fig. 3), 심방중격을 난원와 (Fossa Ovalis)를 통해 수직으로 절개하여 상부중격으로 연장하여 우심방 절개연과 만나게 만든다 (Fig. 4). 그뒤 좌심방의 상부로 대동맥기시부로부터 약간 떨어져서 3~5 cm 가량 절개선을 연장한다 (Fig. 5). 이러한 절개후 몇개의 견인봉합 (Traction Suture)에 의해 쉽게 승모판이 노출되고, 필요에 의해 Vein Retractor를 사용할 수도 있다 (Fig 6). 좌심방내 혈전이 있는 경우에는 혈전을 먼저 제거한 뒤 승모판치환술을 시행하고, 그뒤 다른 판막의 이상을 동시에 교정한다.

수술조작이 다 끝난뒤 심방절개는 2개의 4-0 Polypropylene 봉합사를 이용하여 봉합하게 되는데, 첫번째 봉합은 좌심방의 최상부에서 시작하고, 나머지 하나는 난원와에서 시작하여 결국 심방중격의 상부에서 만나서 묶은뒤, 우심방의 봉합에 연속으로 이용하게 된다.

결 과

모든 10례에서 만족할만한 노출하에서 승모판치환수술을 받았는데, 이중 한명은 재수술을 받은 경우였다. 또한

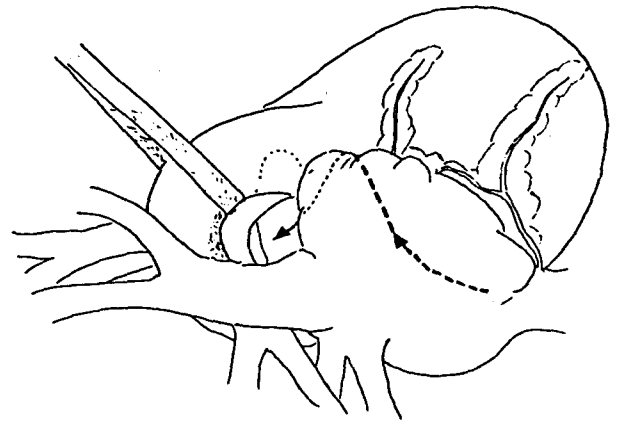


Fig. 3. Schematic operative view of right atrial incision. A vertical incision is made in the right atrium parallel and near to the atrioventricular groove. This incision is extended superiorly, medial to the right atrial appendage.

Kay 삼첨판성형술이 3례, 대동맥판 치환술이 2례에서 동시에 시행되었다. 좌심방내에 거대혈전이 있었던 경우가 2례 있었는데 시야가 좋아 신속히 제거할 수 있었다. 평균 대동맥 차단시간은 77.3 ± 21.2분이었고, 술후 수술과 관련된 전도장애 혹은 술후출혈과같은 합병증이나 사망은 없었다. 술전 심방세동이 있었던 5명의 환자중 1명은 술

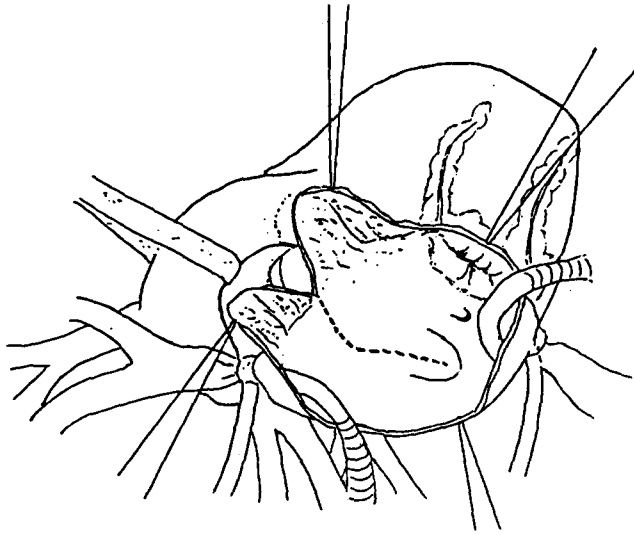


Fig. 4. Schematic operative view of septal incision. The septal incision begins in the fossa ovalis and extends superiorly where it joins the right atrial incision.

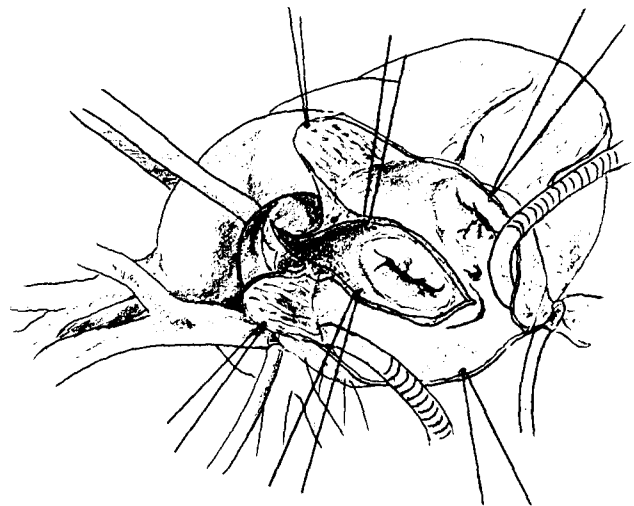


Fig. 5. Schematic operative view of left atrial incision. The left atrium is opened beginning at the junction of the septal and right atrial incisions and is extended across the left atrial dome.

후 정상동조율 (Normal Sinus Rhythm)로 전환되었고 나머지 4명은 계속 심방세동 소견을 보였다. 술전 정상동조율을 가지고있던 5명은 술후에도 계속 정상동조율을 유지하였다 (Table 1.) (Fig. 2).

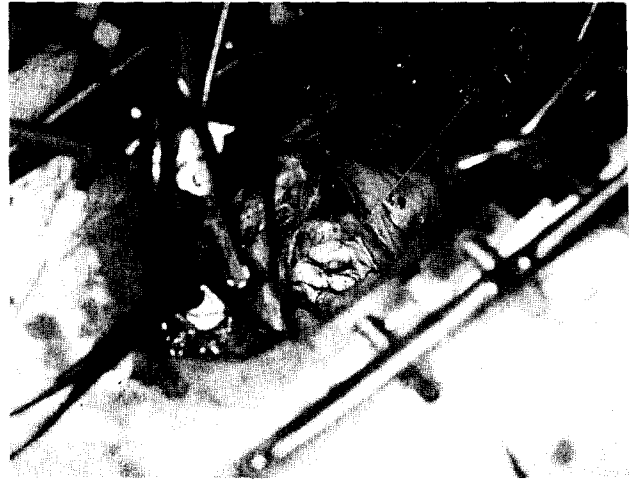

Fig. 6. Operative view after completion of extended transseptal incision.

고찰

한국에서의 판막수술은 해마다 증가하는 추세이고, 이중 승모판 수술이 가장 많이 시행되어, 1992년에는 전체 판막수술 1442 건중 683 건 (48%)이 승모판 단일병변에 대한 수술이었다¹⁵⁾. 또한 최근에는 재수술의 빈도가 많이 증가되고 있으며, 승모판 치환보다는 판막성형술에 대한 관심이 고조되고 있다¹⁶⁾.

이러한 승모판수술을 성공적으로 시행하기 위해서는 최적의 노출이 중요한 관건이 될 수 있다. 특히 승모판성형술과 같은 고도의 정교함이 요구되는 경우나, 좌심방의 크기가 작은 경우, 혹은 재수술의 경우 더욱 중요시 될 수 있다. 현재 승모판수술시에 흔히 사용하는 방법은 심방간고랑에 뒤쪽에서 수직방향으로 좌심방을 절개하는 방법이 많이 사용되고 있다¹⁷⁾. 이 방법은 앞에서 언급한 경우에 있어서 수술시 노출이 어렵고, 조수의 시야가 매우 양호아 많은 시간을 허비할 수 있으며 결과 또한 만족스럽지 못할 가능성이 다분하다. 따라서 그동안 여러 노출방법이 제시되었는데, 상대정맥과 하대정맥의 박리, 상대정맥의 일시적 분할, 무명정맥에 정맥캐놀라를 삽입하고 상대정맥을 분할하는 방법, 또는 심방간고랑의 박리방법 등 많은 종류가 보고되고 있다³⁻¹⁴⁾. 이러한 방법들은 어느 정도 기존의 방법보다는 좋은 시야를 제공할 수는 있으나, 여러 문제점들을 내포하고 있다. Saksena 등³⁾에 의하면 상위접근방식은 좌심방의 크기가 작은 경우에도 용이한 접근방식으로 보고하고 있으나, 술후 출혈 및 지혈이 어려운 단점이 있으며, Brawley⁷⁾가 발표한 T형 절개는 기존의 좌심방

종절개에 수직형 중격절개를 겸비한 것으로 술후 부정맥이 많이 발생하는 문제점이 있다. 반면 Neal 등¹⁷⁾과 Gerard 등¹⁸⁾에 의해 발표된 바 있는, 확장된 경중격 접근방식을 이용하는 경우 쉽고 정확하게 승모판을 노출시킬 뿐만 아니라, 절개에 따른 합병증 또한 거의 없다. 특히 재수술의 경우, 단일 정맥캐놀라의 사용이나 Caval clamp의 이용으로 박리를 최소화하려는 추세이나, 이러한 방법은 승모판의 적절한 노출을 고려 안 한 것으로, 시간은 절약될 수 있으나 판막조작시의 용이함 및 정교함을 감안한다면 확장된 경중격 접근방식의 적용이 더 이상적이다.

이 방법의 장점으로는 시야가 단순한 견인봉합에 의해 확보될 수 있고 필요한 경우 Vein Retractor를 사용하면 더 잘 보일 수 있어 조수가 힘들게 안 당겨도 된다는 점과, 수술자뿐만 아니라 조수에게도 시야가 좋게 유지될 수 있어 교육에 큰 도움을 줄 수 있다. 또한 승모판의 노출뿐만 아니라 삼첨판의 노출도 좋아 용이하게 동시조작을 할 수 있다는 점이다. 본 교실에서도 3례에 있어서 쉽게 삼첨판 성형술을 동시에 시행할 수 있었다.

본 교실에서는 모두 10명의 환자에서, 이 방법과 연관된 합병증을 발견할 수 없었다. 그러나 이러한 방법은 이론적으로 심방부정율동(Atrial Dysrhythmia)을 야기시킬 수 있다. 승모판질환 환자들은 많은 수에서 심방세동과같은 심방부정율동을 가지고 있는데, 이 방법 사용시 많은 부위의 심방이 절개되고 동방결절동맥이 잘려지는 결과를 초래하게 된다. 이러한 결과는 McAlpine 등의 문헌에 의하면, 심방의 부정율동을 더 악화시킬 수 있는 가능성이 있다¹⁹⁾. 그러나 이러한 동방결절동맥의 절찰이 승모판질환 환자에 미치는 영향은 보고된 바가 없고, Tamiya 등에 의한 동물 실험에 의하면 동방결절동맥의 혈류 차단이 부정맥을 초래할 수 있다고 보고하고 있으나²⁰⁾, 본 예들에서는 찾아볼 수 없었다. 그리고 Mitchell 등에 의한 심장이식후 심장전도계의 변화에 대한 고찰²¹⁾이나 Sealy 등에 의한 실험적인 동방결절 분리실험²²⁾ 등의 이론에 의하면 동방결절동맥이 정상동조율을 유지하는데 중요한 역할을 하지 않는다. 임상적으로 Smith²³⁾의 보고에 의하면 확장된 경중격 접근방식을 통한 승모판 수술을 7명의 환자에게 적용했는데, 이중 1명의 환자에서 일시적인 연결성 서맥(Junctional bradycardia)이 발생하였으나 정상동조율로 전환되었다. 또한 Neal¹⁷⁾ 등과 Gerard 등¹⁸⁾에 의하면 술전 심방세동을 보이던 환자중 상당수가 정상동조율로 전환되는 것을 보면, 술후 심방부정율동은 거의 안 생기는 것을 알 수 있다. 그러나 이러한 수술방법이 심장전도계에 미칠 수 있는 영향에 대해서는 앞으로도 많은 연구가 필요하다고 생각된

다.

혹자는 이 방법은 다른 기존의 방법에 비해 시간이 더 많이 소요된다고 하는데, 본 교실의 결과에 의하면 대동맥 차단시간이 평균 77.3분으로 다소 연장되어 있으나, 승모판치환외의 다른 조작을 감안하면 문제가 되지 않으리라고 사료되며 앞으로 더 많은 경험이 축적되면 시간의 단축을 기대할 수 있을 것이다.

결론적으로, 본 고려대학교 흉부외과학교실에서는 승모판 노출이 어려운 경우에도 효과적이고 확실한 승모판 노출방법을 이용하여 아무런 합병증 없이 좋은 결과를 보여, 이러한 수술방법을 추천하는 바이다.

References

1. Balasundaram SG, Duran C. *Surgical approach to the mitral valve*. J Cardiac Surg 1990;5:163-9.
2. Sabiston DC, Spencer FC. *Surgery of the chest*. Philadelphia: Saunders, 1990:1395-7.
3. Clowes GHA, Neville WE, Sancetta SM, et al. *Result of open surgical correction of mitral valvular insufficiency and description of technique for approach from left side*. Surgery 1962;51:138-54.
4. Effler DB, Groves LK, Martinez WV, Kolff WJ. *Open-heart surgery for mitral insufficiency*. J Thorac Surg 1958;36:665-76.
5. Saksena DS, Tucker BL, Lindesmith GG, Nelson RM, Stiles QR, Meyer BW. *The superior approach to the mitral valve. A review of clinical experience*. Ann Thorac Surg 1971;12:146-53.
6. Selle JG. *Temporary division of superior vena cava for exceptional mitral valve exposure*. J Thorac Cardiovasc Surg 1984;88:302-4.
7. Brawley RK. *Improved exposure of the mitral valve in patients with small left atrium*. Ann Thorac Surg 1980;29:179-81.
8. Pifarre R, Balderman S, Sullivan HJ, Montoya A, Bakhos M. *Technique to facilitate mitral valve exposure*. Ann Thorac Surg 1982;33:92-3.
9. McGrath LB, Levett JM, Gonzalez-Lavin L. *Safety of the right atrial approach for combined mitral and tricuspid valve procedure*. J Thorac Cardiovasc Surg 1988;96:756-9.
10. Robert IL, Richard BC, Lawrence HC. *Optimal approach to the mitral valve: Dissection of the interatrial groove*. Ann Thorac Surg 1992;54:1186-8.
11. Meyer BW, Verska JJ, Lindesmith GG, Jones JC. *Open repair of mitral valve lesions. The superior approach*. Ann Thorac Surg 1965;1:453-7.
12. Kyger ER III, Coselli M, Kalchoff WP. *A method for improved exposure of the mitral valve: cannulation of innominate vein and division of superior vena cava for extended left atriotomy in mitral valve operation*. J Thorac Cardiovasc Surg 1986;91:143-5.
13. Zacharias A. *Alternative method to improve exposure for*

- difficult mitral valve procedures.* Ann Thorac Surg 1986;42:336-7.
14. Barner HB. *Combined superior and right lateral left atriotomy with division of the superior vena cava for exposure of the mitral valve.* Ann Thorac Surg 1985;40:365-7.
 15. 선 경, 락영태, 김형묵. *흉부외과 진료통계(II)-1992.* 대흉외지 1993;26:163-9.
 16. Carpentier A. *Cardiac valve surgery-the "French correction."* J Thorac Cardiovasc Surg 1983;86:323-37
 17. Neal DK, William YT, Stephen AM, et al. *Mitral valve operation via an extended transseptal approach.* Ann Thorac Surg 1993;55:1413-7.
 18. Gerard MG, John GO, Raj Kaushik. *Extended vertical transatrial septal approach to the mitral valve.* Ann Thorac Surg 1991;52:1058-62.
 19. McAlpine WA. *The arteries to the atria and to the A.V. node.* In: *Heart and coronary arteries.* New York: Springer-Verlag, 1975:151.
 20. Tamiya T, Yamashiro T, Hata A, Kuge K, Asano S, Sato T. *Electrophysiologic study of dysrhythmias after atrial operation in dogs.* Ann Thorac Surg 1992;54:717-24.
 21. Mitchell AG, Yacoub MH. *Conduction between donor and recipient atria following orthotopic cardiac transplantation.* Br Heart J 1985;54:615-6.
 22. Sealy WC, Bache RJ, Seaber AV, Bhattacharga SK. *The atrial pacemaking site after surgical exclusion of the sinoatrial node.* J Thorac Cardiovasc Surg 1973;65:841-50.
 23. Smith CR. *Septal-superior exposure of the mitral valve. The transplant approach.* J Thorac Cardiovasc Surg 1992;103:623-8.
-