

# 우관상동맥에서 우심실로 개구되는 선천성 관동맥루 - 수술치험 2례 -

윤영철\*·박현\*·변정욱\*·구본일\*·박용원\*\*·이홍섭\*·김창호\*

=Abstract=

## Congenital Coronary Arteriovenous Fistula: Right Coronary Artery- Right Ventricle - Report of Two Cases -

Young Chul Yoon, M.D.\*, Hyun Park, M.D.\*, Jung Uk Byun, M.D.\*, Bon Il Goo, M.D.\*,  
Yong Won Park, M.D.\*\*, Hong Sup Lee, M.D.\*, Chang Ho Kim, M.D.\*

Congenital coronary arteriovenous fistula is relatively uncommon and widespread use of echocardiogram and selective coronary angiogram are being recognized with increasing frequency. The right coronary artery is most commonly involved and the fistulous communication is most common to right ventricle. Surgical correction is strongly recommended to prevent the development of congestive heart failure, angina, subacute bacterial endocarditis, myocardial infarction, and pulmonary hypertension, as well as coronary aneurysm formation, with subsequent rupture or embolism. We report two cases of coronary arteriovenous fistula originated from right coronary artery terminated in the right ventricle. These 8 year-old female and 7 year-old male patients had surgical interventions using cardiopulmonary bypasses.

(Korean J Thoracic Cardiovas Surg 1993; 26:638-42)

**Key words :** Coronary arteriovenous fistula, Congenital

### 증 례 1

환아는 8세된 여아로 생후 8개월 때, 개인 의원 방문하여 심잡음이 청진된다는 이야기만 듣고 특별한 검사나 치료 없이 지내오다가, 성장하면서 점점 상기도 감염의 발생빈도가 잦아져 본원을 방문하였다. 내원시 전신상태는 양호하였고, 이학적 검사상 체중 21 kg, 심박동수 84/분, 호흡수 22/분, 혈압 110/70 mmHg 이었다. 흉부 청진상 흉골좌하연에서 III/VI 정도의 연속성 심잡음이 청진되었다. 혈액

검사, 소변검사, 및 동맥혈가스검사는 정상 범위였다.

단순 흉부 X-선 사진상 약간의 심비대와 양측 폐야에 경도의 폐혈관염증 증가가 관찰되었으며, 심전도는 정상소견이었다. 심에코상 확장된 우관상동맥에서 기시하여 우심실로 개구되는 선천성 관동맥루가 관찰되었다.

심도자 소견상 산소포화도는 좌심실:100%, 대동맥:100%, 우심방:75%, 우심실:82% 이었으며, 각각의 압력은 좌심실:110/0/8 mmHg, 대동맥:115/65 mmHg(mean 85 mmHg), 폐동맥: 22/8 mmHg(mean:10 mmHg) 이었고, Qp/Qs는 1.5이었다. 심혈관조영술상 우관상동맥의 중간부위에서 기시하여 우심실로 개구되는 선천성 관동맥루를 볼 수 있었고(그림 1), 원위부 우관상동맥은 정상 주행을 보여주었다. 상기도 감염 병력이 잦아지고, Qp/Qs가 1.5인 우심실로 개구되는 선천성 관동맥루의 크기가 비교적 큰편이었으므로, 심폐기 사용 및 우관상동맥 절개를 통

\* 인제대학교 의과대학 서울백병원 흉부외과학교실

\* Department of Thoracic & Cardiovascular Surgery, Seoul Paik Hospital, Inje University

\*\* 인제대학교 의과대학 서울백병원 소아과학교실

\*\* Department of Pediatrics, Seoul Paik Hospital, Inje University

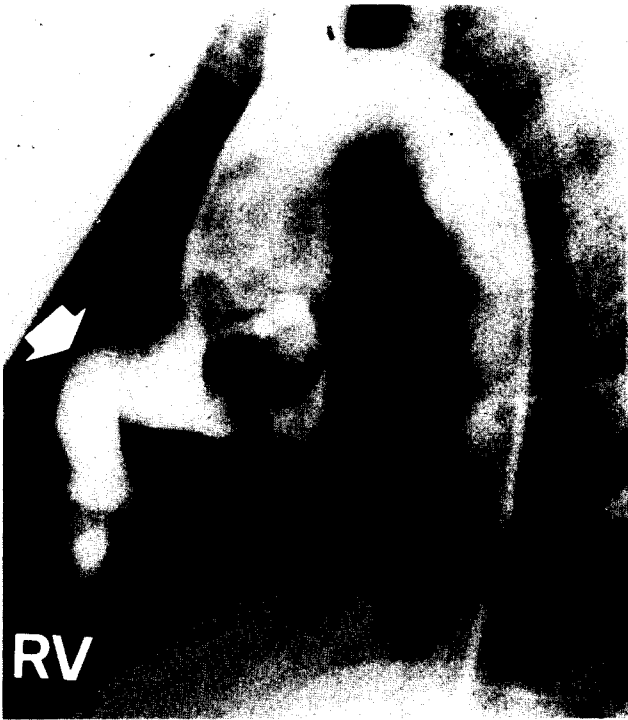

그림 1. 술전 대동맥 조영술 사진. 확장된 우관상동맥에서 우심실로 개구되는 선천성 관동맥루를 보여준다.

- White Arrow: Dilated Coronary Artery
- RV: Right Ventricle

한 선천성 관동맥루의 봉합폐쇄를 계획하였다.

흉골정중절개 및 심낭절개 후, 우관상동맥의 기시부가 확장되어 있음을 관찰할 수 있었다. 우심실에서 전진음이 촉진되었으며, 손으로 선천성 관동맥루 위치 부위를 눌러 혈류를 차단한 후 전진음은 촉진되지 않았다.

관례적인 체외순환하에서 심정지액을 주입하여 심정지를 유발하였다. 우심실에 근접한 우관상동맥 말단 부위를 2cm 길이로 절개한 후, 우관상동맥의 중간 부위에서 우심실로 개구되는 직경 4mm 선천성 관동맥루를 볼 수 있었고, 원위부 우관상동맥으로의 개구도 관찰되었다. 선천성 관동맥루의 우심실 개구부는 5-0 Ethibond와 6-0 prolene으로 완전 봉합폐쇄하였고, 절개한 우관상동맥은 6-0 prolene으로 연속봉합하였다. 체외순환을 끝내는 과정에서 어려움은 없었고, 박동 심장에서 전진음은 촉진되지 않았다.

수술장에서 심전도 이상은 관찰되지 않았으며, 수술 당일 기관지 삽관을 제거할 수 있었다. 술후 청진소견상 심잡음은 청진되지 않았으며, 술후 8일째 심전도도 정상으로




그림 2. 술후 7일째 심전도. 허혈성변화는 관찰되지 않음을 보여준다.

관찰되었다(그림 2). 술후 7일째 흉부 X-선상 심비대 및 폐혈관 음영도 감소되어 보였고, 심에코상 우관상동맥 기시부의 크기는 술전에 비해 큰 변화는 관찰되지 않았으나, 우심실로의 단락은 관찰되지 않았다. 술후 12일째 양호한 상태로 퇴원 하였다.

## 증 례 2

환아는 7세된 남아로 생후 1개월때, 개인 소아과 의원에서 심잡음이 청진된다는 이야기만 듣고 특별한 검사나 치료없이 지내오다가, 성장하면서 점점 상기도 감염의 발생 빈도가 잦아져 본원을 방문하였다. 내원시 진신상태는 양호하였고, 이학적 검사상 체중 23.55 kg, 심박동수 120/분, 호흡수 22/분, 혈압 120/70 mmHg 이었다.

흉부 청진상 흉골좌하연에서 III/VI 정도의 연속성 심잡음이 청진되었다. 혈액검사, 소변검사, 및 동맥혈가스검사는 정상 범위였다. 단순 흉부 X-선 사진상 약간의 심비대와 양측 폐야에 경도의 폐혈관음영 증가가 관찰되었으며(그림 3), 심전도상 정상 리듬이었으며 약간의 좌심실비대 소견을 보였다. 심에코상 우관상동맥에서 기시하여 우심

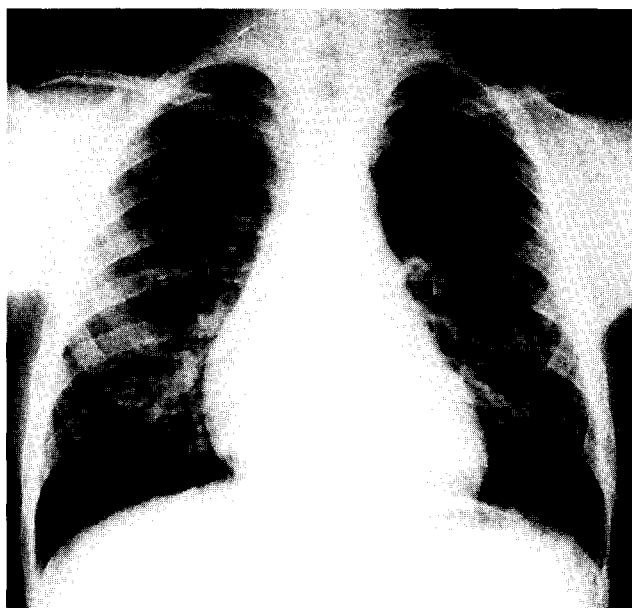

그림 3. 술전 단순 흉부 X-선 사진. 약간의 심비대와 증가된 폐혈관음영을 보여준다.

실로 직접 개구되는 직경 1.1 cm 정도로 확장된 선천성 관동맥루가 보였다(그림 4).

심도자 소견상 산소포화도는 좌심실:97.4%, 대동맥:96.9%, 우심방:69.2%, 우심실:87.5% 이었으며, 각각의 압력은 좌심실:130/0/10mmHg, 대동맥:130/80mmHg (mean:103mmHg), 우심실:33/0/8mmHg, 폐동맥:30/10mmHg(mean:20mmHg) 이었고, Qp/Qs는 1.8이었다. 심혈관조영술상 우관상동맥의 말단부에서 기시하여 우심실의 후하면으로 직접 개구되는 선천성 관동맥루를 볼 수 있었다(그림 5).

상기도 감염 병력이 잦아졌고, 우관상동맥의 말단부에서 우심실로 직접 개구되는 선천성 관동맥루의 직경이 1.1 cm, Qp/Qs가 1.8로 비교적 큰편이었으므로, 심폐기 사용 및 우관상동맥 절개를 통한 선천성 관동맥루의 봉합폐쇄를 계획하였다. 흉골정중절개 및 심낭절개 후, 우관상동맥의 기시부가 직경 1.0 cm 정도로 확장되어 있음을 볼 수 있었다.

우관상동맥의 말단부에서 우심실로 개구되는 부위에서 진전음이 촉진되었으며, 손으로 혈류를 차단한 후 진전음은 촉진되지 않았다. 체외순환을 하기전 우심실의 후하방으로 개구되는 우관상동맥 말단 부위에 표식결찰을 한 후, 관례적인 체외순환하에서 심정지액을 주입하여 심정지를

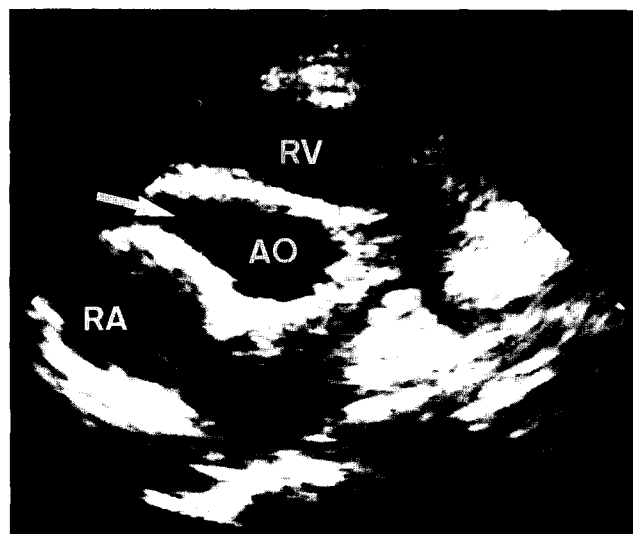


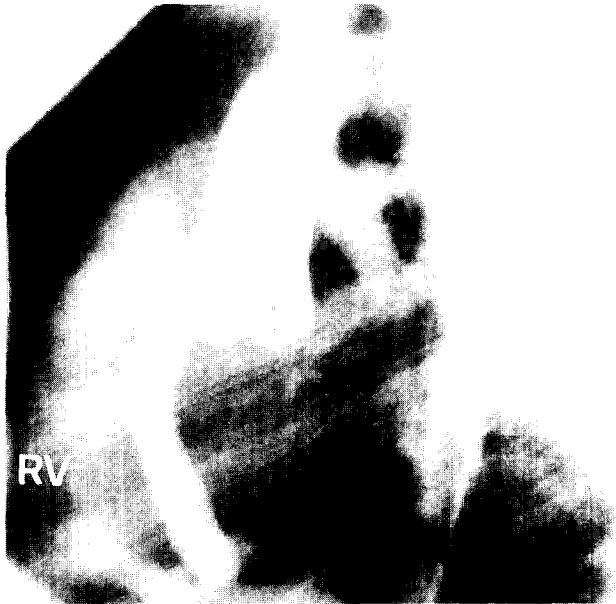
그림 4. 술전 심에코(Parasternal Short Axis View).

- White Arrow: 우심실로 직접 개구되는 확장된 우관상동맥
- RV: Right Ventricle
- RA: Right Atrium
- AO: Aorta

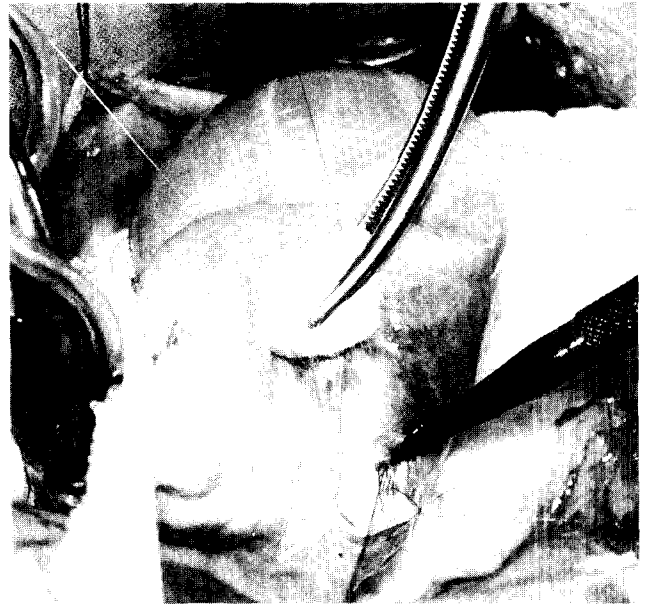
유발하였다. 미리 표시된 우관상동맥 말단부를 일부 절개하고, 다시 심정지액을 주입하여 절개부위로 심정지액이 배출되는 것을 재차 확인한 뒤, 절개를 우심실 개구부까지 확장하여 우관상동맥의 말단부와 우심실과의 직접 연결을 확인하였다(그림 6).

더 이상의 원위부 우관상동맥의 개구는 관찰되지 않았다. 우심실 개구부는 버팀조각이 있는 4-0 Ti-cron과 4-0 prolene으로 완전 봉합폐쇄하였고, 절개한 우관상동맥은 7-0 prolene으로 연속봉합하였다. 체외순환을 끝내는 과정에서 어려움은 없었고, 수술 후 박동 심장에서 진전음도 촉진되지 않았다.

수술장에서 심전도 이상은 관찰되지 않았으며, 수술 당일 기관지 삽관을 제거할 수 있었다. 술후 청진소견상 심잡음은 청진되지 않았으며, 술후 1일째 심전도상 일시적인 허혈성 변화가 하루동안 보였다가 2일째 심전도에서는 이상 소견 관찰되지 않았다(그림 7). 술후 7일째 흉부 X-선상 심비대 및 폐혈관 음영도 감소되어 보였고(그림 8), 심에코상 우관상동맥 기시부의 크기는 술전에 비해 직경 0.9cm으로 큰 변화는 관찰되지 않았으나, 우심실로의 단락은 관찰되지 않았다. 술후 14일째 양호한 상태로 퇴원하였다.



**그림 5.** 술전 대동맥 조영술 사진. 확장된 우관상동맥에서 우심실로 직접 개구되는 선천성 관동맥루를 보여준다.  
· White Arrow: Dilated Coronary Artery  
· RV: Right Ventricle

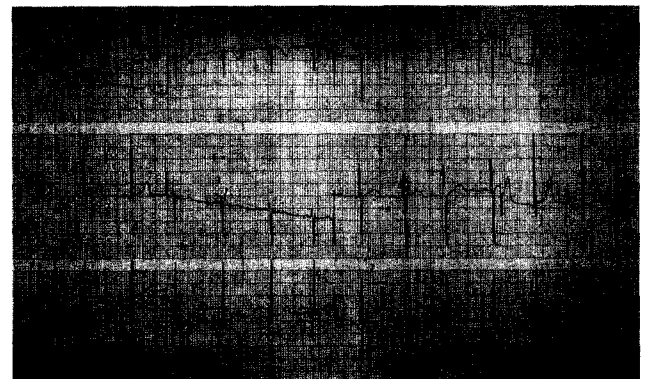


**그림 6.** 수술장 소견  
White Arrow: 확장된 우관상동맥  
Black Vein Dilator: 우심실로 개구되는 선천성 관동맥루

## 고 찰

1985년 Krause에 의해 처음 기술되었고, 지금까지 약 400례가 보고된 선천성 관동맥루는 대동맥에서 기시한 관상동맥이 심방, 심실, 폐동맥, 관상정맥동 또는 상공대정맥과 루성통로를 형성하는 비교적 드문 질환으로, 1947년 G. Biorok와 Crafoord는 심폐기 사용없이 봉합폐쇄를 보고하였으며, 1959년 Swan은 심폐기를 사용한 봉합폐쇄를 보고하였다.

선천성 관동맥루의 발생빈도는 선천성 심장질환 5만례 중 1례정도로 드문 질환이다. 선천성 관동맥루의 기시부는 우관상동맥: 50~55%, 좌관상동맥: 35%, 좌우관상동맥: 5% 정도이며, 개구부는 우심방: 40%, 우심실: 25%, 폐동맥: 15~20%, 관상정맥동: 7%, 상공대정맥: 1% 정도이다<sup>1)</sup>. 선천성 관동맥루의 크기는 다양하며, 시간이 지남에 따라 대부분 커지는 경향을 보이며, 때로는 거대 동맥루를 형성하기도하고, 아주 드물게 파열되기도 한다<sup>2)</sup>. 선천성 관동맥루는 증상이 없는 경우가 대부분이지만, 좌우단락에 기인한 울혈성 심부전: 12~15% 이 가장 흔한 증상이며, 드물게 관상동맥 스틸(steal)현상으로 기인한 협심증: 7%, 아급성 심내막염: 5%, 심근경색: 3%, 동맥루



**그림 7.** 술후 7일째 심전도. 허혈성변화는 관찰되지 않음을 보여준다.

파열, 색전증, 그리고 폐동맥 고혈압 등의 증상을 볼 수 있다<sup>3)</sup>.

연속적 심잡음이 있는 경우는 선천성 관동맥루를 의심할 수 있으나 동맥관 개존증, 선천성 대동맥-폐동맥루, 발살바동루, 대동맥폐쇄부전증을 동반한 심실중격결손증, 폐동맥기형, 그리고 쇄골하동맥 혹은 내흉동맥과 흉벽정맥 혹은 폐 등과의 루공 등과 감별하여야 한다.

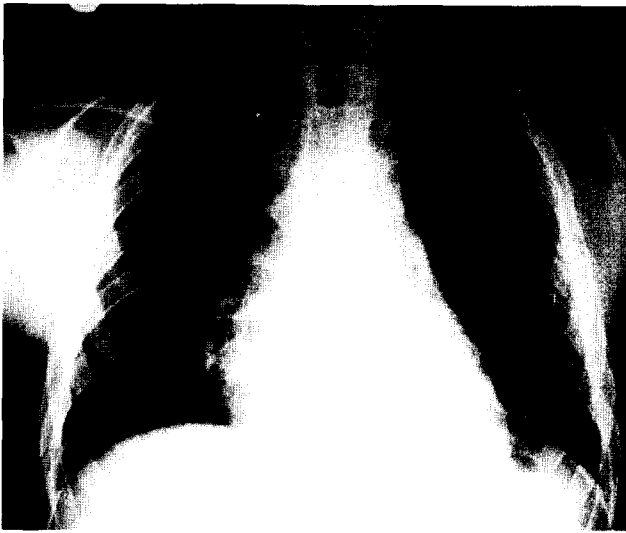

그림 8. 술후 7일째 단순 흉부 X-선 사진. 술전에 비해 심비대와 폐혈관 음영이 감소됨을 보여준다.

심전도 소견상 대개 정상이거나, 우심실비대 혹은 좌심실비대 소견을 보이기도 한다. 단순 흉부 X-선상 정상이거나 심비대 혹은 폐혈관음영의 증가 소견을 보인다. 심에코상 직접 현저히 확장된 관상동맥이나 심부위를 볼 수 있으며, 2면상 초음파나 색채 Doppler 초음파로 정확한 진단이 가능하다. 정확한 진단과 수술을 계획하기 위하여 심도자, 심혈관조영술 그리고 선택적 관상동맥조영술이 필요하며, 좌우단락양을 계산할 수 있다<sup>1,4)</sup>.

작은 선천성 관동맥루인 경우 작은 크기로 대개 잔존하거나, 보통 크기의 경우 아주 서서히 크기가 증가하지만, 15세까지는 크기의 변화가 거의 없으며, 20세까지 울혈성 심부전의 발생은 매우 드물며, 대개 40~50대에서 흔히 울혈성심부전이 발생한다<sup>5)</sup>. 자연적 폐쇄는 보고된적이 있지만 매우 드물다<sup>6)</sup>.

수술의 적응증은 울혈성심부전의 증세가 있는 경우, 점차 크기가 증가하여 울혈성심부전의 가능성이 있는 경우, 세균성 아급성 심내막염의 가능성이 있는 경우, 그리고 Qp/Qs가 1.3 이상이면 수술이 요구된다. 수술은 선천성 관동맥루가 주 관상동맥 분지의 말단부위에 있는 경우에는 심폐기의 사용없이 간단히 봉합결찰할 수 있으나, 선천성 관동맥루가 여러개인 경우, 선천성 관동맥루의 크기가 크고 사행성일 때 치명적인 출혈을 예방하기위한 경우, 접근하기 힘든 위치의 선천성 관동맥루인 경우, 선천성 관동맥

루의 경로가 관상동맥의 주행과 같은 경우, 그리고 동맥루의 절제가 필요한 경우는 심폐기를 사용한 봉합결찰의 적응증이 된다.

선천성 관동맥루의 폐쇄가 원위부의 관상동맥의 혈류를 방해하는 경우 복제정맥이나 안가슴동맥을 이용하여 관상동맥 우회로 조성술을 해야한다<sup>7)</sup>. 술후 사망율은 0~4% 정도이며, 우관상동맥-좌심실 선천성 관동맥루인 경우 사망율이 높다<sup>3,7)</sup>. 술후 합병증은 드문 편이나 심근경색:4%, 선천성 관동맥루의 재발:4% 등이 있다<sup>8)</sup>.

본 2례에서 처럼 Qp/Qs가 각각 1.5, 1.8로 단락양이 많았고, 크기가 큰편이었으므로 심폐기를 사용한 봉합결찰을 하였다.

확장된 우관상동맥을 절개하여 첫째, 선천성 관동맥루를 직접 확인 할수 있으며, 선택적이면서도 효과적으로 봉합결찰 할 수 있었고 둘째, 선천성 관동맥루가 개구되는 우심실을 절개하지 않음으로 우심실 손상을 최소화 하였으며 셋째, 첫번째 증례에서처럼 원위부 우관상동맥의 혈류를 완전하게 보존함으로써 우심실의 허혈성 손상을 방지할 수 있었고 넷째, 수술의 접근이 쉽고, 간편하여 수술 시간을 줄일 수 있어 좋은 결과를 얻을 수 있었다.

## References

1. Levin DC, Fellow KE, Abrams HL. *Hemodynamically significant primary anomalies of the coronary arteries. Angiographic aspects.* Circulation 1978;58:25-34
2. Haberman JH, Howard ML, Johnson ES. *Rupture of the coronary sinus with hemopericardium.* Circulation 1963;28:1143-4
3. Libberthson RR, Sagar K, Berkoben JP, Weintraub RM, Levine FH. *Congenital coronary arteriovenous fistula. Report of 3 patients, review of the literature and delineation of management.* Circulation 1979;59:849-56
4. Wilde P, Wattl. *Congenital coronary artery fistula: Six new cases with a collective review.* Clin Radiol 1980;31:301-11
5. Daniel TM, Graham TP, Sabiston DC Jr. *Coronary artery-right ventricular fistula and congestive heart failure: Surgical correction in the neonatal period.* Surgery 1970;67:985-94
6. Shubrooks SJ, Naggar CZ. *Spontaneous near closure of coronary artery fistula.* Circulation 1978;58:197-9
7. Lowe JE, Oldham HN, Sabiston DC. *Surgical management of congenital coronary artery fistulas.* Ann Surg 1981;194:373-80
8. Urrutia-S CO, Falaschi G, Ott DA, Cooley DA. *Surgical management of 56 patients with congenital coronary artery fistulas.* Ann Thorac Surg 1983;35:300-7