

## 양식넙치의 Ceroid증 예방에 대하여

이 창 훈

제주수산연구소

1. 과산화물가가 90.4mEq/kg인 산화사료에 Vitamin E와 C의 함량을 각각 달리 하여 80일간 Ceroid 예방실험을 행하였다.

2. Ceroid증을 예방하기 위하여 산화사료에 Vitamin C와 E를 첨가한 모든 실험군 및 무첨가한 대조군에서의 성장 비교에서 대조군은 산화사료에 의한 성장 장애가 나타났으나 실험군에서는 정상성장을 보였다.

3. 병리조직학적 관찰에서 대조군은 실험과정 일수에 따라 조직변화가 심하였으나 Vitamin E와 C를 첨가한 실험군별 조직상태는 Vitamin E 1mg/g diet와 Vitamin C 2IU/g diet를 첨가한 실험군에서의 예방효과가 가장 양호하게 나타났다.

**Key Words :** *Paralichthys olivaceus*, Ceroidosis, POV, Prophylaxis

어류에서의 지질역할은 에너지원 뿐 만 아니라 에너지 저장물질, 생체막 구성성분(인지질)로서 막 과점성에 관여하고, 필수지방산 및 대사조절 등의 생리활성 성질로서 중요한 기능을 갖고 있다. 이것을 장기간 보관하거나 공기 중에 노출시키면 쉽게 산화된다. 이 산화된 사료를 어류에 투여하면 어류는 성장장애 등을 일으켜 결국 폐사하게 된다. 이러한 폐사원인은 산화된 과산화물가가 높을수록 더욱 더 심해진다. 여기에 적절한 비타민 E 또는 E와 C를 혼합하여 투여하면 ceroid 침착현상을 예방할 수 있다(Smith, 1979; 橋本, 1966; Aoe 等, 1972; 宮崎 等, 1981<sup>1)</sup>; 坂口 等, 1969; 窪田 等, 1981<sup>2)</sup>, 1982; 菅 等, 1990).

그러나 예방목적으로 사용하는 비타민 첨가량은 과산화물가의 함량에 따라 차이가 생기며, 또한 어종에 따라서도 차이가 나타나기 때문에 적정 첨가량을 조절하는데 어려움이 많다. 잉어에 있어서 사료 100g당 비타민 E 10~25mg을 첨가하고 있으며, 자주복은 사료 100g당 비타민 E 250g을 첨가하면 예방할 수 있다고 하였다(窪田 等, 1981<sup>3)</sup>). 그러나 넙치에 대해서는 어느 정도 투여하면 예방이 가능한 지에 관한 보고가 되어 있지 않다.

본 연구에 있어서는 질병의 발생원인이 되고 있는 ceroid증의 발생기구를 구명함과 동시에 이에 따른 예방대책을 강구하기 위하여 산화사료에 비타민 E와 C 첨가량을 달리하였을 때의 성장효과 및 조직상의 변화가 관찰되었기에 여기에 보고하는 바이다.

### 재료 및 방법

#### 1. 실험어 및 방법

본 실험에 사용한 어류는 ceroid증 발생 실험군 중 과산화물가가 10.5mEq/kg인 배합사료(대조군)를 180일간 투여한 넙치 치어 100마리(평균체중, 305g)를 사용하였다. 실험은 수조 5개를 각 수조마다 20마리씩 수용하여 5개군으로 나누어 1991년 10월 1일부터 12월 19일까지 80일간 실시하였으며, 이 기간동안의 수온은 22.3~18.3℃, pH는 8.2±0.1, 용존산소량(DO)은 5.7±0.1ml/l였으며, 사육수의 일일 환수량은 ceroid증 발생실험과 같은 방법으로 하였다.

#### 2. 사 료

본 실험에 사용한 사료는 Table 1에 나타낸 바와 같다.

Table 1. Composition of the diet of each experimental group.

Component	experimental group				
	control	1	2	3	4
Moisture(%)	5.0	5.0	5.0	5.0	5.0
Crude protein(%)	50.0	50.0	50.0	50.0	50.0
Crude fat(%)	7.0	7.0	7.0	7.0	7.0
Crude cellulose(%)	2.0	2.0	2.0	2.0	2.0
Calcium(%)	2.5	2.5	2.5	2.5	2.5
Phosphate(%)	1.7	1.7	1.7	1.7	1.7
Carbohydrate(%)	2.0	2.0	2.0	2.0	2.0
Ash(%)	16.0	16.0	16.0	16.0	16.0
Vitamin and mineral(%)	13.8	13.8	13.8	13.8	13.8
Ascorbic acid(mg/100g diet)	0	10	50	100	150
DL- $\alpha$ tocopherol(IU/100g diet)	0	50	100	200	300
POV(mEq/kg)	90.4	90.4	90.4	90.4	90.4

대조군에서는 비타민 C(Ascorbic acid)와 E(DL- $\alpha$  tocopherol)를 첨가하지 않은 산화사료(90.4mEq/kg)만 사용하였으며, 1, 2, 3 및 4 실험군에서는 비타민 C와 E를 각각 10, 50, 100 및 150mg/100g diet와 50, 100, 200 및 300IU/100g diet를 첨가하여 사용하였다.

3. 성장 및 폐사

실험어의 예방여부를 알기 위하여 20일 간격으로 ce-roid증 발생실험과 같은 방법으로 어체중 및 폐사미수를 조사하였다.

4. 병리조직학적 검사

Ceroid증 예방효과를 알기 위하여 20일 간격으로 4회 ceroid증 발생실험과 같은 방법으로 고정, 염색한 후 광학현미경으로 검경, 조사하였다.

결 과

1. 성장 및 폐사

산화사료 및 비타민 첨가사료를 주면서 80일간 사육하는 동안 넙치의 성장을 조사한 결과는 Fig. 1과 같다.

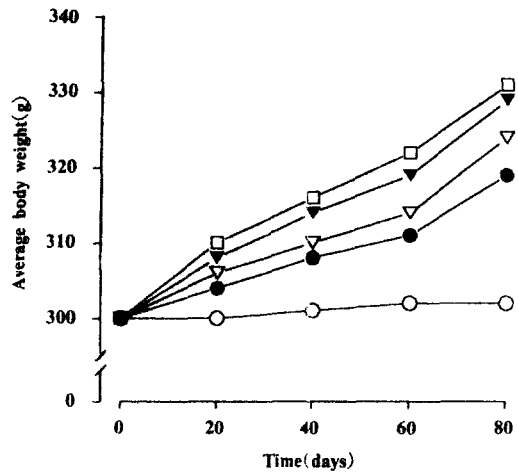


Fig. 1. Effects of the mixture of vitamin C and E on the growth of flounders fed the oxidized diet. Flounders were fed the oxidized diet of POV value being 90.4mEq/kg in absence(○) or presence of mixture of vitamin C and E at concentrations of 10 plus 50(●), 50 plus 100(▷), 100 plus 200(▼) or 150mg plus 300 IU(□) for 80 days.

즉 비타민을 첨가시키지 않고 산화사료만 투여한 대조군 (POV : 90.4mEq/kg)에서는 성장이 거의 되지 않았고, 폐사는 40일째까지는 나타나지 않았으나 일부 개체에서는 외관상 특징인 체색의 흑화현상을 나타내었으며, 60일째부터 1마리가 폐사하기 시작하여, 실험종료시의 총 폐사 마리수는 3마리였다. 그러나 비타민 첨가한 실험군에서는 폐사 마리수가 발생하지 않았다.

비타민 첨가한 실험군별 성장에 있어서 비타민 C 10 mg/100g diet와 비타민 E 50IU/100g diet 첨가한 실험군에서가 다른 실험군에 비해 약간 성장이 낮았으나, 체색 흑화 등 외관상 병증상을 나타낼만한 특징은 볼 수 없었다.

## 2. 병리조직학적 소견

과산화물가가 90.4mEq/kg인 산화사료에 비타민 C 10 mg과 비타민 E 50IU를 혼합하여 투여한 실험군의 결과는 Plate 1, 2, 3과 같다. 간장조직에서는 약간의 세포변성을 일으키고 있었으나, ceroid 침착현상은 볼 수 없었다 (Plate 1-①, ②, ③, ④). 비장조직에서는 투여 20일째부터 세포변성과 조금 작은 ceroid 침착을 볼 수 있었으며 (Plate 2-①, ②), 투여 60일 이후부터는 melanin 과립 및 macrophage의 출현으로 인해 세포가 불규칙하게 많이 나타났다 (Plate 2-③, ④).

한편, 신장조직에서는 투여 20일 이후부터는 세뇨관 주위의 실질세포들이 일부 소실되어 있었으며, ceroid가 침착되기 시작하여 (Plate 3-①, ②), 투여 60일 이후부터는 세뇨관 주위의 실질세포에 침착된 ceroid가 더 많이 관찰되었으며, 또한 세뇨관주위의 세포들이 시실 및 변성되어 있는 것을 볼 수 있었다 (Plate 3-③, ④).

과산화물가가 90.4mEq/kg인 산화사료에 비타민 C 100 mg과 비타민 E 200IU를 혼합하여 투여한 실험군의 결과는 Plate 4, 5, 6과 같다. 간장조직에서는 투여 후 80일째까지 별다른 이상을 관찰할 수 없었으나 약간의 세포변성이 나타났다 (Plate 4-①, ②, ③, ④). 비장조직에서는 투여 40일째까지는 비수내에 조직변성 및 ceroid 침착현상을 약간 볼 수 있었으며 (Plate 5-①, ②), 투여 60일 이후부터는 불규칙한 ceroid 침착된 macrophage가

출현하고 있었으나 세포변성 및 괴사현상 등을 볼 수 있었다 (Plate 5-③, ④). 한편, 신장조직에서는 투여 60일째까지는 별다른 이상을 관찰할 수 없었으나 (Plate 6-①, ②, ③), 투여 60일 이후부터는 세뇨관 주위의 실질세포들이 약간 변성과 더불어 약간의 ceroid 침착상태를 볼 수 있었다 (Plate 6-④).

## 고 찰

어류에 산화된 사료를 투여하면 지질성분의 변화로 과산화물을 생성하는데, 이 물질은 어류의 각 장기에 들어가 이물질인 ceroid를 형성, 침착되어 세포기능 등 대사장애를 일으켜 어류는 성장의 둔화 및 정지현상을 나타내어 결국 폐사하게 된다. 이 과산화물에 의한 ceroid 침착현상은 비타민류, 특히 비타민 E의 첨가에 의하여 예방될 수 있다고 보고예가 많다 (Aoe 등, 1972; 曹 등, 1990; Smith, 1979; 竹田 등, 1989; 窪田 등, 1980; 坂口 등, 1969; 橋本 등, 1966). 비타민 E( $\alpha$ -Tocopherol)는 glutathione과 같이 생체내의 항산화제이나, 불포화 지방산을 억제 내지 방지하는 효과를 갖는다. 橋本 등 (1966)은 잉어에, 坂口 등 (1969)은 방어에 산화사료와 비타민 E를 첨가하여 급여하였을 때, 등어웁등을 예방할 수 있다고 하였다. Smith (1979)는 비타민 E와 C는 산패된 사료를 먹인 무지개송어의 간지방 퇴화 및 빈혈 예방에 효과가 있다고 하였다. 또한 窪田 등 (1980)은 산화 지방에 의한 복어의 영양성 근증(Myopathy)의 예방에 비타민 E를 요구하였으며, 병리조직학적으로도, 어체의 체측근조직이나 지느러미 조직의 퇴행성 병변이 현저히 감소된다고 하였다. 본 연구에서는, 산화사료에 비타민 E와 C를 80일간 혼합투여한 결과, 비타민 무첨가한 실험군에서는 성장이 현저한 둔화와 함께 60일째부터 폐사예가 발생하기 시작하여 80일째에는 3마리에 달한 반면, 고농도의 비타민 첨가한 실험군에서는 폐사예가 없었을 뿐만 아니라 순조로운 성장을 나타냈다. 병리조직학적으로는, 무첨가한 실험군에서는 비장과 신장의 실질세포내에 대형의 ceroid 침착된 macrophage 집괴의 형성과 더불어 실질세포 조직의 변성 또는 괴사를 동반한 데

비하여, 비타민 E 10mg과 비타민 C 50mg 혼합첨가한 실험군에서는 약간의 Ceroid 침착과 세포변성을 인정할 수 있었으나 그 이상 첨가한 실험군에서는 인정할 수 없었다. 홋 등(1990)도 비타민 E와 C를 혼합첨가한 산화사료를 급여한 틸라피아에서, 각 장기에 Ceroid 침착량이 현저하게 감소됨을 보고하였다.

이상의 비타민 E와 C의 급여 후 소견에서, POV가 90.4mEq/kg인 산화사료에 100IU/100g diet의 비타민 E와 20mg/100g diet의 비타민 C를 혼합하면 산화사료에 의한 Ceroid증이 예방됨을 알 수 있었다. Ceroid 자체는 해가 없는 색소이며, 경미한 침착은 크게 문제 삼을 필요는 없다. 그러나, 실질조직의 많은 부분에 침착을 일으켜, 장기의 기능에 손상을 입힐 정도로 진행되면, 침착된 ceroid를 제거시킬 수 있는 어체의 능력이 상실될 뿐만 아니라, 각종 수질오염물질, 병원성세균 또는 기생충 등이 도입되면, 정상어체가 갖는 고유방어능력의 저하때문에, 2차적으로 각종 질병이 유발될 수 있는 것으로 사료되므로 궁극적으로 ceroid 침착을 막기 위해서는 사료의 장기보관 등 산패될 수 있는 현상에서의 노출을 최소화하여야 하겠으며, 일단 사료의 산패가 의심되면, 사료급여의 중지나, 비타민류, 특히 비타민 E 등의 항산화물질을 첨가하여야 할 것으로 여겨진다.

## 참 고 문 헌

- Aoe, H., Abe, T. Saito, H. Fukawa, H. Koyama : Preventive effects of tocopherols on muscular dystrophy of young carp. 日本誌, 38(8) : 845~851, 1972.
- 橋本芳朗・岡市友利・渡邊 武・吉川 厚・梅津武司 : 酸化脂肪によるコイのセコ病の発生とビタミンの豫防效果. 日本誌, 1966.
- 曹文圭・田世圭 : 酸化된 pellet에 의한 틸라피아의 Ceroid증과 비타민 E, C의豫防效果. J. Fish Pathol., 3(2) : 69~79, 1990.
- 月刊 Medical Technology : 染色法のすべて. 醫齒藥出版株式會社, 第2版 : 36~40, 1984.
- 窪田三朗・延東 眞・宮崎照雄・大林萬鋪 : 養殖魚の營養性ミオパチ症候群に關する 研究—III. トラフグの營養性ミオパチ—症に對するビタミンEの豫防效果. Fish Pathol., 16(1) : 9~13, 1981.
- 坂口宏海・浜口 章 : 酸化油の添加飼料による飼育とビタミンE添加の效果. 日本誌, 35(12) : 1207~1214, 1969.
- Smith C. E. : Hematological changes in coho salmon fed a folic acid deficient diet. J. Fish. Bd. Can., 25 : 151~156, 1968.
- 竹田正彦・示野貞夫・細川秀毅・天野勝明・池田康輔・井伊佐男 : マダいの脂質過酸化に及ぼす酸化油脂および營養劑投與の影響. 水産増殖, 37(1) : 1~7, 1989.

---

## Prophylaxis of Ceroidosis in Cultured Flounder

Chang-Hoon Lee

*National Fisheries Research and Development Agency South Sea Fisheries Research Institute  
Cheju Laboratory*

1. For the prophylaxis of ceroidosis Vitamin E and C supplemented diet(POV 90.4mEq/kg) was used for flounder culture during 80 days.
2. The supplementation of Vitamin E and C with our tested concentrations on the high POV diet supported almost normal growth of flounder. It is very much comparable with the abnormal growth of flounder fed the diet of high POV.
3. The best prophylactic effect were appeared the high POV diet supplemented with Vitamin E 1mg/g diet and Vitamin C 2IU/g diet. These results were analyzed by histological observation of tissues.

## EXPLANATION OF PLATES

## PLATE 1

Liver after addition of vitamin C 10mg and E 50IU. H. E Stain,  $\times$  400

- |             |             |
|-------------|-------------|
| 1. 20th day | 3. 60th day |
| 2. 40th day | 4. 80th day |

## PLATE 2

Spleen after addition of vitamin C 10mg and E 50IU. H. E Stain,  $\times$  400

- |             |             |
|-------------|-------------|
| 1. 20th day | 3. 60th day |
| 2. 40th day | 4. 80th day |

## PLATE 3

Kidney after addition of vitamin C 10mg and E 50IU. H. E Stain,  $\times$  400

- |             |             |
|-------------|-------------|
| 1. 20th day | 3. 60th day |
| 2. 40th day | 4. 80th day |

PLATE 4

Liver after addition of vitamin C 100mg and E 200IU. H. E Stain.  $\times$  400

- |             |             |
|-------------|-------------|
| 1. 20th day | 3. 60th day |
| 2. 40th day | 4. 80th day |

PLATE 5

Spleen after addition of vitamin C 100mg and E 200IU. H. E Stain.  $\times$  400

- |             |             |
|-------------|-------------|
| 1. 20th day | 3. 60th day |
| 2. 40th day | 4. 80th day |

PLATE 6

Kidney after addition of vitamin C 100mg and E 200IU. H. E Stain.  $\times$  400

- |             |             |
|-------------|-------------|
| 1. 20th day | 3. 60th day |
| 2. 40th day | 4. 80th day |

PLATE 1



PLATE 2

PLATE 3

PLATE 4

PLATE 5

PLATE 6