

## 폐를 침범한 결절성 경화증 1예

서울대학교 의과대학 내과학교실

안 종 호 · 서 지 영 · 김 영 환  
심 영 수 · 김 건 열 · 한 용 철

= Abstract =

### A Case of Tuberos Sclerosis with Pulmonary Involvement

Jong Ho Ahn, M.D., Gee Young Suh, M.D., Young Whan Kim, M.D.  
Young-Soo Shim, M.D., Keun Youl Kim, M.D. and Yong Chol Han, M.D.

Department of Internal Medicine, Seoul National University College of Medicine, Seoul, Korea

Tuberos sclerosis is a syndrome characterized by the facial skin lesion, epilepsy, and mental retardation. Pulmonary involvement is uncommon, but when the lung is involved by tuberos sclerosis it shows characteristic reticulonodular infiltration and cystic changes. We experienced a 34-year-old female patient of known tuberos sclerosis admitted due to pneumothorax. Chest PA showed diffuse fine reticulonodular infiltration and chest CT revealed diffuse cystic changes of the lung. Pleurodesis with tetracycline was done to prevent recurrence, but chylothorax occurred four months after the treatment. Pleurosis was tried again and antiestrogen treatment began.

**Key Words:** Tuberos sclerosis, Lymphangioliomyomatosis

### 서    론

결절성 경화증은 안면의 피부병변(adenoma sebaceum), 간질, 지능발육지연을 특징으로 하는 증후군으로<sup>1)</sup> 폐를 침범하는 경우는 드문 것으로 알려져 있으며, 폐의 침범은 부분적인 결절성 증식을 동반하는 낭종성 질환으로 나타나며 성년기에 지능발육지연이나 간질을 보이지 않는 여자에 호발한다.

저자들은 결절성 경화증으로 추적 관찰중인 환자에서 기흉이 발생하여 늑막유착술을 시행하였으나 4개월 후 유미흉이 발생한 예를 경험하였기에 문헌 고찰과 함께 이를 보고하는 바이다.

### 증    례

환자 : 장○○, 여자, 34세.

주소 : 내원 10일전부터 시작된 호흡곤란과 좌측 흉부의 불쾌감.

가족력 : 특이 사항 없음.

현병력 : 환자는 7세때 안면의 피부 병변이 발견되어 인근 피부과에서 치료를 받았으나 병세의 호전이 없어 성형수술을 위하여 23세에 도미하여 결절성 경화증의 진단을 받았다. 환자는 24세때 육안적인 혈뇨를 주소로 입원하여 신장의 혈관근지방종(angiomylipoma)의 진단으로 우측 신동맥에 에탄올로 색전술을 시행하였고, 당시 뇌에 석회화 병변과 망막에 황색반이 발견되었다. 좌측 신장과 간장에도 혈관근지방종이 발견되었다. 환자는 27세때 반복되는 복통 및 점차 커지는 좌부부의 종괴를 주소로 입원하여 좌측 신장의 혈관근지방종의 진단으로 좌측 신동맥의 배측 분지에 색전술을 시행하였으나 증상의 호전이 없어 좌측 신장을 절제하였다. 28세때 간질 발작이 2분간 1회 있었으나 이후로 발작이 없었으며 신장의 기능이 저하된 상태이어서 항경련약제를 장기

투약하지는 않았다. 환자는 입원 4개월전 경한 호흡장애 및 좌측 흉부의 불편감을 주소로 입원하여 기흉으로 진단받고(Fig. 1) 흉관삽입으로 치료 후 흉부 전산화 단층촬영에서 미만성 낭종성병변이 발견되어 결절성 경화증의 폐 침범에 의한 이차성 기흉의 진단으로 흉막 유착술을 시행하였다. 이후 특별한 증상없이 지내다가 환자는 내원 10일전부터 시작된 경한 호흡 장애와 흉부의 불편감을 주소로 내원하였다.

**이학적 소견** : 내원 당시의 체온은 37°C, 맥박은 96회/분, 혈압은 130/90 mmHg이었고, 호흡은 20회/분이었다. 의식은 명료하였으나 경미한 구음장애가 있었다. 안면에 퍼지선종이 있었고 배부에 다수의 skin tag가 0.5 cm에서 3 cm까지의 다양한 크기로 산재해 있었다. 안저에서 황색반이 관찰되었다. 좌측 폐음이 감소되어 있었고 복부에 수술로 인한 반흔이 있었다. 기타의 이학적 검사에서 특이 소견은 없었다.

**검사 소견** : 말초혈액검사 소견상 혈색소가 10.8 g/dl로 감소되어 있었고, 크레아티닌이 2.0 mg/dl로 증가된 소견외에 다른 이상소견은 없었다. 방사선 검사소견상 좌측에 흉막삼출액의 소견이 관찰되었다(Fig. 2). 흉막삼출액이 있기 전의 단순흉부 X-선에서는 미만성 망상

성 폐침윤의 소견이 관찰되었고(Fig. 3) 고해상도 전산화 단층촬영에서 종격동의 림프결의 종대 소견이 없었고 양측 폐야에 얇은 벽의 낭종성 병소가 다수 광범위하게 분포되어 있었다(Fig. 4). 흉막삼출액은 육안 초결상 우유빛이었고 현미경 검사 소견은 400배 시야에서 적혈구가 1000개이상, 백혈구가 1000개이상으로 관찰되었고 백혈구는 림프구가 96%, 기타세포가 4%이었으며, 화학검사 소견은 단백질이 5,040 mg/dl, 포도당이 99 mg/dl, LDH 234 IU/L, 총 cholesterol 105 mg/dl, triglyceride 1,202 mg/dl등으로 유미흉에 적합한 소견이었다. 폐기능검사 소견은 각각 노력성폐활성(FVC) 2.64 L(기대값의 92.6%), 강제호기량(FEV<sub>1</sub>) 2.1L(기대값의 88.6%), FEV<sub>1</sub>/FVC 79.5%, 총폐용량(TLC) 4.49L(기대값의 104.7%), 잔류용적(RV) 1.73L(기대값의 125.4%), 기능적 잔류용량(FRC) 2.62L(기대값의 112.9%), RV/TLC 39.1%, 확산능(DLco) 8.1(기대값의 46%), DLco/V<sub>A</sub>(분당폐포환기용량) 2.24(기대값의 40.9%)이었다. 동맥혈가스 검사 소견은 pH 7.31, 이산화탄소분압이 37 mmHg, 산소분압이 84 mmHg, 중탄산이온이 18 mEq/L이었다.

**치료 및 경과** : 환자는 입원하여 흉관 삽입술을 시행하

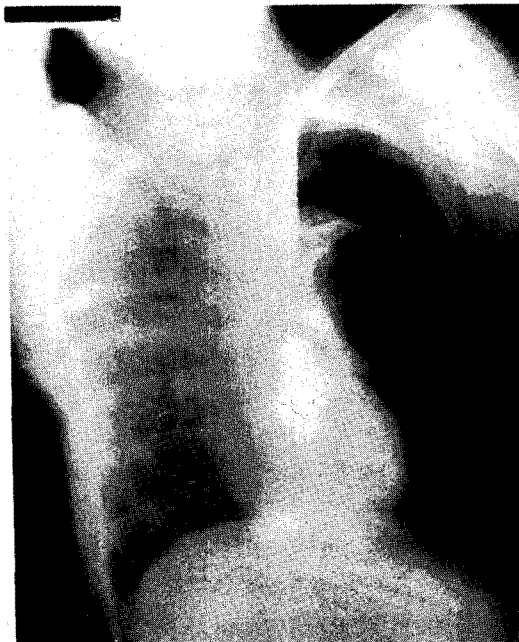

Fig. 1. Chest PA showed left pneumothorax with total collapse of left lung.

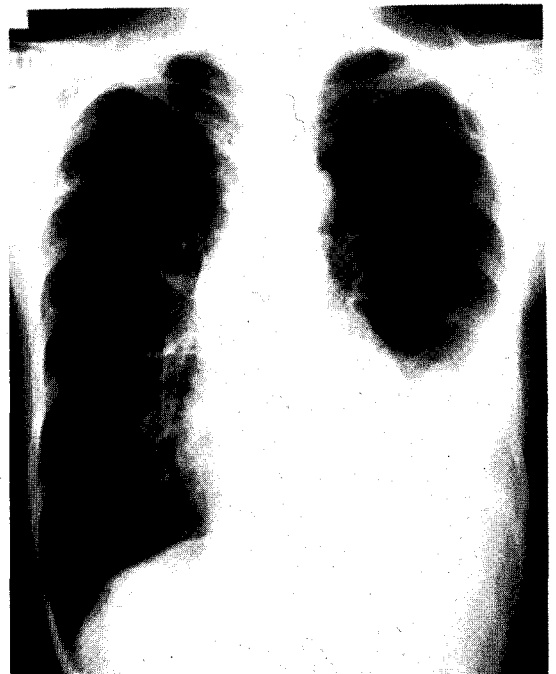


Fig. 2. Chest PA showed left pleural effusion.

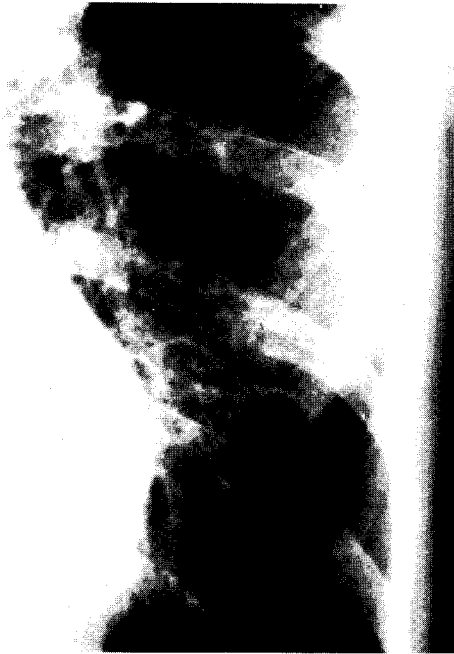

Fig. 3. Chest PA showed fine reticulonodular densities.



Fig. 4. High resolution CT showed diffuse multiple cystic changes.

였고 Tetracyclin을 이용하여 흉막 유착술을 시행하였으며 Tamoxifen으로 항에스트로젠 치료를 시작하였다.

## 고 안

결절성 경화증은 피부, 신경계, 심장, 신장 등을 침범하는 외배엽과 내배엽 세포의 제한된 증식성 질환으로

안면의 피지선종, 간질, 지능발육지연을 3주정도로 하고 연관된 소견으로 뇌, 망막, 신장, 간, 부신, 췌장의 이소성 종양, 뼈의 경화성 병소, 심장의 횡문근종, 피부의 병변 등이 있다. 1/3의 경우에는 가족력이 뚜렷하여 상염색체 우성 유전으로 알려져 있으나 나머지는 가족력이 없이 발생하기도 한다. 빈도는 10만명중 1~7명으로 알려져 있으나 forme fruste까지 포함시키면 정확한 빈도는 알 수 없다.

조직소견상 결절은 한가지 종류이상의 세포를 포함하고 악성 전환을 보이는 예는 드물다. 신경계의 결절은 신경아세포, 신경교아세포 등으로 구성되고 분화된 세포는 거대 세포의 소견을 보인다. 심장에 횡문근종이 생기기도 하고 혈관근지방종은 신장, 간, 폐, 고환 등을 잘 침범한다. 조갑하 섬유종, Shagreen's patch, 담갈색 색소침착, 혈관종, 백반 등이 생기기도 한다.

임상양상은 출생시부터 나오기도 하지만 대개는 출생 시에는 정상으로 보이다가 2~3세내에 정신운동성 발달의 장애나 간질로 나타나고 안면의 선종은 아동기의 후반인 4~10세에 보인다. 간질, 정신박약증, 피부병변이 같은 변화 양상을 보이는 것은 아니지만 조기에 간질이 있으면 정신발달에도 장애가 생긴다.

진단은 임상 소견에 의하고 진단에 도움이 되는 생물학적 지표나 검사 소견은 없다. 결절성 경화증 자체에 대한 특이 치료법이 없으므로 대증요법만 시행한다. 결절성 경화증은 서서히 진행하므로 50~76%는 성인까지 생존하지만 심한 경우는 5년 이내에 사망하고 간질지속 상태가 사망의 중요한 요인이 된다<sup>1)</sup>.

폐침범의 소견을 보이는 예는 전체 환자의 1%로 20세 이하에서는 드물고 평균 발생 연령은 30대이며 환자의 80% 이상이 여자이고 간질이 없는 환자에 호발한다고 알려져 있다. 병리소견상 흉막은 두꺼워져 있고 결절성 표면을 보이며 폐의 실질 조직에는 섬유성 벽으로 이루어진 낭종성 병변이 관찰된다. 낭종은 원주 상피세포로 연결되고 벽은 결합 조직, 기도 및 폐포의 비후된 평활근, 그리고 림프관의 상피세포로 구성되어 있으며 결절성 종괴가 폐정맥을 압박하는 소견이 관찰되기도 한다. 세기관지의 폐쇄가 기도의 폐쇄를, 흉막하 낭종의 파열이 기흉을, 그리고 폐정맥의 압박이 각혈을 유발하는 것으로 알려져 있다. 호흡 곤란이 주된 증상으로 기흉이나 각혈이 나타나가기도 하지만 기침이나 객담은 드물다. 이학적 검사상 곤봉지의 소견이 없고 폐의 비정상 호흡음도

없다. 방사선소견은 초기에 망상의 간질성 양상으로 나타나지만 진행하면 낭종성 양상이 된다. 흉막삼출액이나 늑골의 변형 소견이 보이기도 한다. 폐기능 검사소견은 폐쇄성 및 제한성 양상으로 폐확산능의 감소를 보이며 심한 저산소증을 동반하기도 한다. 폐의 침범이 있는 경우 평균 생존기간이 5년 이내이며 사인은 진행되는 폐성심, 긴장성 기흉 등이다. 반복되는 기흉의 치료로는 흉막유착술을 시행한다<sup>2,3)</sup>.

폐의 임파관 평활근종 (lymphangioliomyomatosis)는 가임 연령의 여자에서만 나타나며<sup>4,5)</sup> 복부, 흉부, 폐의 림프관의 주행을 따라 평활근 세포의 이소성 증식이 일어나는 질환으로 폐를 침범하였을 경우 간질성 및 폐쇄성 폐질환, 재발성 기흉, 유미흉 등을 일으키고<sup>6,7)</sup> 폐기능의 진행성 장애로 대부분이 10년 이내에 사망에 이르는 질환이다<sup>8,9)</sup>. 흉부의 방사선학적 검사소견은 폐의 간질조직의 비후에 따라 망상에서 봉와상의 소견을 보이고<sup>7)</sup> 폐기능 검사소견은 폐쇄성 및 제한성 변화를 보이고 확산능의 장애가 나타날 수 있다<sup>8)</sup>. 임파관 평활근종은 결절성 경화증의 특징적 임상 소견을 보이지 않는 점, 유미흉이 잘 동반되는 점, 가족력이 보고되지 않는 점, 그리고 병리 조직 소견상 결절성 경화증이 혈관의 평활근을 침범하고 중앙 및 변연부에 함께 나타나는데 반하여 림프관을 침범하고 중앙부에 주로 나타나는 점 등으로 결절성 경화증의 다른 모습이 아니라 전혀 다른 질환이라는 견해도 있으나<sup>9,10)</sup> 유사한 성별 분포 및 예후를 보이는 점, 폐의 결절성 병변과 낭포성 병변을 보이고 유사한 폐기능 검사 소견을 보이는 점, 신장의 혈관근지 방종을 잘 동반하는 점, 유미흉은 질환의 차이가 아니라 침범된 림프선의 위치에 의한다는 주장이 있는 점 등에서 결절성 경화증의 *forme fruste*로 보는 견해가 많다<sup>3,4,7,11~14)</sup>. 임파관 평활근종에서는 가임 연령의 여성에서 주로 나타나 스테로이드 호르몬의 대사와 연관이 있을 것으로 생각되고<sup>5)</sup> 조직에서 에스트로젠에 대한 고친화성, 저용량의 수용체가 나타나는 예도 있어 프로세스테론제나<sup>15)</sup> 항 에스트로젠제를 투여하기도 하고<sup>16,17)</sup> 난소적출술을 사용하기도 한다<sup>6,18)</sup>.

## 요 약

저자들은 결절성 경화증으로 추적 관찰중인 환자에서 기흉과 유미흉이 발생하고 그 고해상도 전산화 단층촬영

의 소견이 알려진 병리적 소견에 부합되는 1예를 경험하였기에 이를 문헌 고찰과 함께 보고하는 바이다.

## REFERENCES

- 1) Adams RD, Victor M: Principles of neurology 4th Ed., Singapore, McGraw-Hill Information Service Company, 1989, Chap 44, p982
- 2) Baum GL, Wolinsky E: Textbook of pulmonary disease 4th Ed., Boston/Toronto, Little, Brown and Company, 1989, Vol 2, Chap 74, p1534
- 3) Lie JT, Miller RD, Williams DE: Cystic disease of the lungs in tuberous sclerosis: Clinicopathologic correlation, including body plethysmographic lung function tests. *Mayo Clin Proc* 55:547, 1980
- 4) Jao J, Gilbert S, Messer R: Lymphangiomyoma and tuberous sclerosis. *Cancer* 29(5):1188, 1972
- 5) Corrin B, Liebow AA, Friedman PJ: Pulmonary lymphangiomyomatosis: a review. *Am J Pathol* 79(2):348, 1975
- 6) Banner AS, Carrington CB, Emory WB, Kittle F, Leonard G, Gingus J, Taylor P, Addington WW: Efficacy of oophorectomy in lymphangioliomyomatosis and benign metastasizing leiomyoma. *N Engl J Med* 305(4):204, 1981
- 7) Silverstein EF, Ellis K, Wolff M, Jaretzki A: Pulmonary lymphangiomatosis. *AJR* 120(4):832, 1974
- 8) Carrington CB, Cugell DW, Gaensler EA, Marks A, Redding RA, Schaaf JT, Tomasian A: Lymphangiomyomatosis: Physiologic-Pathologic-Radiologic correlation. *Am Rev Respir Dis* 116:977, 1977
- 9) Liberman BA, Chamberlain DW, Goldstein RS: Tuberous sclerosis with pulmonary involvement. *Can Med Assoc J* 130:287, 1984
- 10) Stovin PGI, Lum LC, Flower CDR, Darke CS, Beeley M: The lungs in lymphangiomyomatosis and in tuberous sclerosis. *Thorax* 30:497, 1975
- 11) Freedman AP, Radocha RF, Shinnick JP: Bronchial angiofibromata in a suspected case of tuberous sclerosis. *Chest* 76(4):469, 1979
- 12) Capron F, Ameille J, Leclerc P, Mornet P, Barbagelata M, Reynes M, Rochemature J: Pulmonary lymphangiomyomatosis and Bourneville's tuberous sclerosis with pulmonary involvement: the same disease? *Cancer* 52:851, 1983
- 13) Valensi QJ: Pulmonary lymphangiomyoma, a probable forme fruste of tuberous sclerosis: a case

- report and survey of the literature. *Am Rev Respir Dis* **108**:1411, 1973
- 14) Monteforte WJ, Kohnen PW: Angiomyolipomas in a case of lymphangiomyomatosis syndrome: relationships to tuberous sclerosis. *Cancer* **34**:317, 1974
- 15) McCarty KS, Mossler FA, McLelland R, Sieker HO: Pulmonary lymphangiomatosis responsive to progesterone. *N Engl J Med* **303**(25):1461, 1980
- 16) Luna CM, Gene R, Jolly EC, Nahmod N, Defranchi HA, Patino G, Elsner B: Pulmonary lymphangiomyomatosis associated with tuberous sclerosis: treatment with tamoxifen and tetracycline-pleurodesis. *Chest* **88**(3):473, 1985
- 17) Tomasian A, Greenberg MS, Rumerman H: Tamoxifen for lymphangioliomyomatosis. *N Engl J Med* **306**(12):745, 1982
- 18) Kitzsteiner KA, Mallen RG: Pulmonary lymphangiomatosis: Treatment with castration. *Cancer* **46**:2248, 1980