

乳牛의 陰脫矯正術의 一例

趙 明 來

水原 葛村動物病院

緒 言

陰脫은 모든 가축종 소에서 가장 많이 발생된다. 소의 품종중 Hereford, Santa Gertrudis, Holstein 및 Brown Swiss 種에서 많이 발생되며 가장 흔하게 발생하는 품종은 Hereford이다.^{3,6,10,11)}

발생시기는 보통 分娩前 2~3개월에 일어나지만 대부분의 경우 陰門과 陰周圍組織이 현저히 弛緩되는 분만전 2주간(滿期)에 발생되며 때로는 임신 4~5개월이나 분만후에도 질탈이 생긴다.^{3,6,10,11)} 또한 초산우보다 경산우, 착유우보다 비육우 그리고 방목우보다 우사내에서 사육하는 소에서 많이 발생한다.^{6,10,11)}

질탈을 일으키는 원인은 다양하며 여러가지 요인이 복합되어 일어난다.^{3,5,6,8,10,11)} 에스트로겐 호르몬의 과잉생산 또는 에스트로겐이 많이 함유된 사료(클로우버 목초) 등의 섭취는 질탈을 유발시킨다. 이 호르몬은 골반인대 및 그 주위조직의 이완과 浮腫을 일으키고 음문과 음문괄약근을 이완시키기 때문이다. 특히 estrogenic hormone이 태반에서 다량 분비되는 분만전 2~3개월 동안에는 복부내용량의 증가로 인한 內腹壓때문에 골반인대가 더욱 늘어나 질저부와 질벽을 음문 밖으로 밀어내게 되고 특히 방광생식낭(vesico-genital pouch)에 내복압이 미치게 되면 방광 및 기타 내장도 탈출된 질속으로 빠지게 된다. 또한 복부의 과잉팽창과 비만증(골반내 지방조직의 과잉축적)은 골반내압을 증가시켜 질탈을 유발한다. 그리고 곰팡난 옥수수나 보리급여시도 음문부종 및 골반인대의 이완으로 인한 裏急後重으로 질탈과 脫肛이 일어난다.

기타의 원인으로는 분만 또는 難産時의 產道損傷 때문에 생기는 경관염과 질염으로 인한 이급후중, 비탈진 운동장과 경사진 우사바닥에서 사육, 선천적 또는 유전적 소인, 질전정수축근과 음문괄약근의 기능부전(무력증), 바르톨린腺(Bartholin gland)의 膿瘍과 외상, 고령우, 흑한 및 전신쇠약증 등이 있다. 질탈은 질점막의 노출, 질의 부종과 염증유발, 반복적인 자극과 감염심화 그리고 괴사되는 과정을 밟는다.^{10,11)} 질탈의 진행과정, 심한 정도 및 예후에 따라 질탈의 증상은 4단계로 나눌 수 있다.⁶⁾ 즉, 소가 앉을 때만 간헐적으로 질저부가 음문틈새로 보이거나 일어서면 곧 환원되는 상태(1단계), 질저부의 계속적인 탈출로 질점막이 멍이 들고 염증으로 종창되며 배뇨장애가 나타나는 상태(2단계), 거의 모든 질 뿐 아니라 자궁경관까지 탈출되므로 경관을 봉인한 군은 점액의 이탈로 敗血性 流產 또는 早産을 24~72시간내에 일으킬 수 있는 위험이 있으며 감염부위에는 정맥혈의 순환장애로 인한 血栓症으로 壞死가 시작되는 상태(3단계) 그리고 영구적인 질탈로 괴사가 심해지고 질주위조직과 방광이 유착되며 노책이 심할 때는 腹膜炎과 直腸脫이 유발되는 상태(4단계)로 분류할 수 있다. 질탈의 크기는 탈출된 기간에 따라 지름이 10~30cm로 다양하며 질의 색조도 처음엔 불구스레한 핑크색으로 빛나다가 차츰 둔탁한 자주색을 띠는 붉은 색에서 황색 또는 회색(괴사)으로 변한다.

질탈의 치료 및 矯正方法도 질탈의 상태에 따라 다양하다.^{1~6,8,10~12)} 비수술적인 방법으로는 원인 제거와 함께 후구를 높여서 사육하거나 푸로게스테론 또는 H.C.G를 주사하고 음문부압정대를 착용하는 것이다. 수술적인 방법중 질주위의 지방제거술, 외음



Fig. 1. Gerlach's perivaginal needle.¹¹⁾

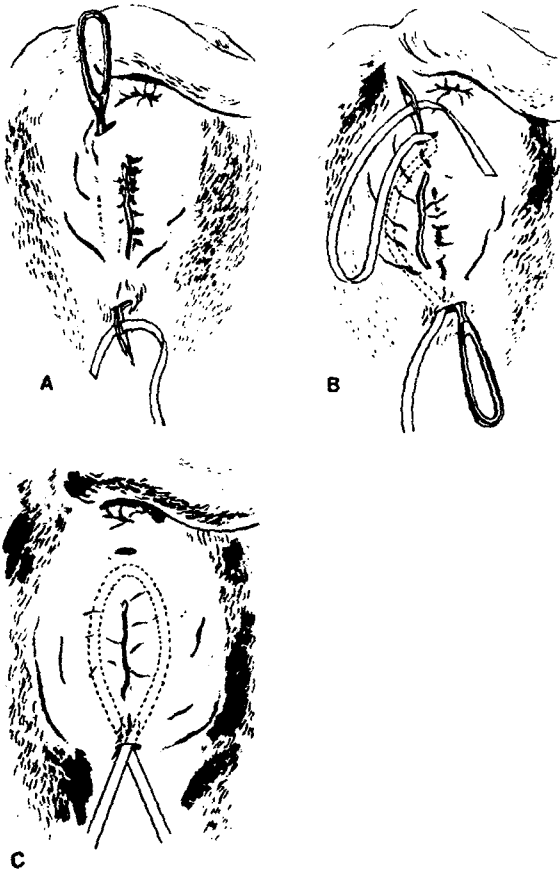


Fig. 2. Modified Buiner's

method (Closure of the vulva with a buried purse-string suture). (A) insertion of perivaginal needle from the dorsal to ventral incision; (B) insertion of the needle on the opposite side for completion of the loop; (C) completed loop before tightening and tying.¹¹⁾

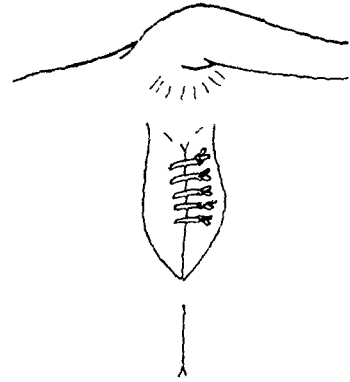


Fig. 3. Modification of Caslick's technic.⁴⁾




Fig. 4. Modified quill pattern for closure of vulva. Rubber tubing is incorporated in suture line.⁶⁾

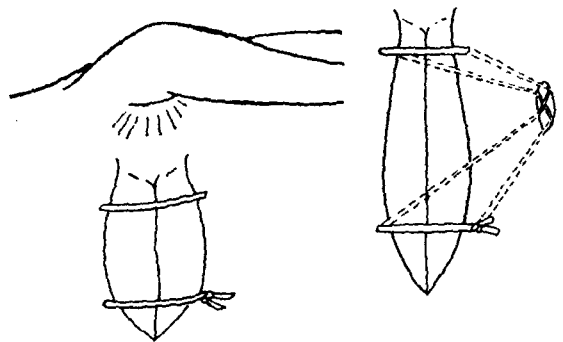


Fig. 5. The replaced vagina is retained with a reverse cruciate suture (left). Schematic drawing (right) shows the internal pattern of the suture.⁴⁾

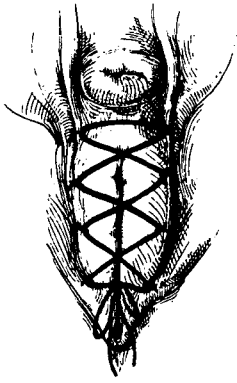


Fig. 6-1. Lacing closure for retention of vaginal or uterine prolapse.⁸⁾

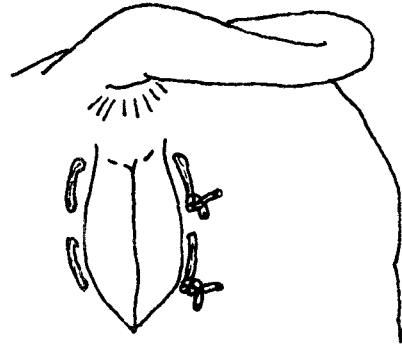


Fig. 8. Mattress suture of vulva using trocar and wire insulated by vinyl.

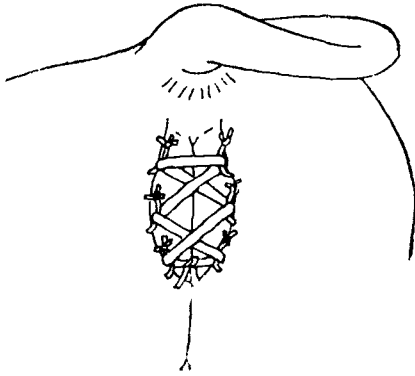


Fig. 6-2. Shoelace suture pattern.⁴⁾

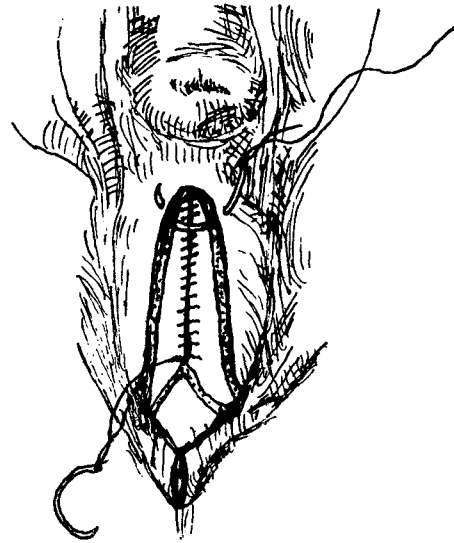


Fig. 9. Modified Caslick operation.

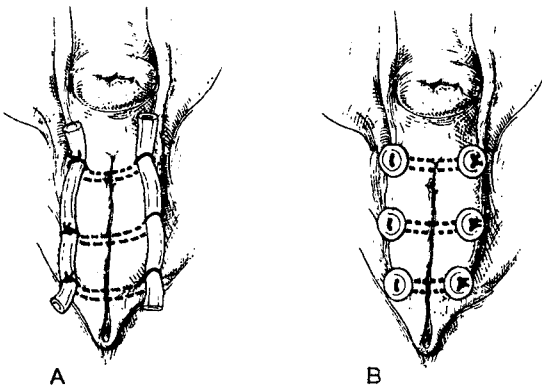


Fig. 7. (A) Mattress closure of vulva using latex tubing to prevent pressure necrosis of the skin. (B) Mattress closure of vulva. Buttons are substituted for latex tubing.⁸⁾

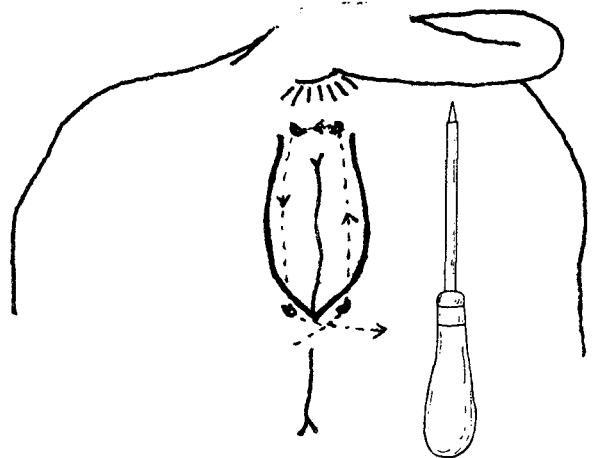


Fig. 10. Modification of Buhner's method using trocar and wire insulated by vinyl.

부신경절제술(pudendal neurectomy), 질부를 골반의 배측배부(둔부)에 고정하는 Minchev's method, 자궁경관을 U字型 봉합침으로 치골전건(prepubic tendon)에 고정하는 Winkler's method 및 점막하직을 잘라내는 Farquharson's method는 자주 이용되지 않는다.⁵⁾ 수술적인 방법에서 많이 이용되는 방법은 음문봉합술로서 사용되는 재료와 봉합방법에서 다르다.

가장 널리 응용되는 방법은 Gerlach's perivaginal needle(그림 1)을 사용하는 Buhner's method(그림 2)이다. 그 외에 질점막피부를 박리한 후 음문을 봉합하는 외음성형술(episioplasty)인 Caslick operation(그림 3)과 봉합위치와 봉합모양으로 구별이 되는 Halst's suture, Quill suture(그림 4), reverse cruciate suture(그림 5), shoelace suture(그림 6) 및 mattress closure(그림 7)가 있다.

저자는 임신중 질탈이 심한 것으로 한 마리에 mattress closure, Caslick operation 및 Buhner's method를 변형시켜 적용하였기에 그 결과를 보고하는 바이다.

症 例

患 畜

본 갈촌동물병원에 왕진을 요청한 환축은 初産分娩後 임신 120일째인 乳牛로서 陰脫을 제외한 건강상태는 모두 정상이었다. 최고유량은 28kg/日이었으며 空胎期間은 57일이었다. 질탈의 단계는 인위적으로 환원을 시키자마자 곧 재탈출되는 상태로 탈출된 질의 크기는 지름이 약 20cm며, 질점막은 심하게 종창되고 진홍과 분변으로 오염되어 있었다. 또한 등을 구부리고 꼬리를 치켜들며 노책을 할 때는 자궁경관까지 탈출되었다. 두번째 왕진했을 때는 첫번째 투관침으로 봉합한 부위가 손가락 두개가 들어갈 정도로 크게 뚫렸으며 외음부는 종창되고 농형성이 있었다. 세번째 왕진시는 음문벽만 단단하게 두터워져 있었으며, 네번째는 오히려 세번째의 음문상태보다 좋았다.

陰脫矯正方法

본 환축에 적용한 질탈교정술은 음문봉합법으로 모두 연4회에 걸쳐 실시하였는데 실시간격은 각각 39일, 12일 및 49일이었다. 수술전 마취는 경막외마취(epidural anesthesia)법에^{7,9)} 준하되 2.5% lidocaine 6~8ml를 사용하였으며, 상태에 따라 국소마취도 병

행하였다. 탈출된 질을 깨끗이 씻고 환원시킨뒤 술부를 세척하고 povidone iodine제제로 소독하였다. 수술전 질내에 sufla urea bolus를 주입하고 수술후 progesterone 500mg을 근육주사하였다. 실시된 방법은 다음과 같다.

1) Modified mattress suture : 內徑이 4.5mm이고 속침의 길이가 11cm인 套管針으로 陰門 바깥쪽 털이 있는 지점에서 陰門內粘膜까지 깊게 관통하도록 투관하여 속침을 빼고, 2.0mm 銅線이 들어있는 총침기가 3.5mm인 비닐絶緣電線(株·和信電線)을 투관속으로 유도하여 빼내기를 반복하여 그림 8과 같은 mattress suture를 실시하였다. 外陰의 크기에 따라 두번의 mattress 봉합이나 한번의 mattress 봉합과 한번의 斷續縫合을 함께 실시할 수 있다. 투관할 곳의 피부는 투관침이 들어갈 만큼만 미리 절개하여 투관하였다. 이 방법으로 질탈을 39일간 保定시킬 수 있었다.

2) Modified Caslick operation : 外陰部 피부와 점막 연결선을 따라 1.0~1.5cm 깊이로 수직절개하여 점막은 점막과 피부는 피부끼리 두겹게 연속봉합하였다(그림 9). 이와같은 방법을 3차 왕진시에도 실시하였다. 다만 2차 왕진시에는 腸絲(cat gut chromic : 3 USP)로 봉합하였고, 3차 때는 非吸收性縫合絲(supramid : 3 USP)를 사용하였다. 음문의 배측 接合線에서 봉합하기 시작하여 복측 접합선에서 약 4cm 떨어진 곳까지 봉합하였다. 장사를 사용한 2차봉합은 장사의 용해로 질탈보정을 단지 12일 밖에 유지시키지 못하였으나 비흡수성봉합사를 사용한 3차 봉합은 49일간 유지시켰다. 두가지 방법 모두 양 음순을 결합 또는 유착시키지 못하였다.

3) Modification of Buhner's method : Buhner's method에 사용되는 Buhner needle(그림 1)과 Buhner tape(umbilical tape) 대신에 mattress suture때 이용하였던 套管針과 비닐絶緣電線(약 50cm)을 사용하였으며, 그림 10에서 보는 바와같이 외음배측 접합선 윗쪽 4cm 양쪽과 복측접합선 아랫쪽 3cm 양쪽에 투관침이 들어갈 만큼 피부를 절개한 뒤 투관하여 속침을 빼내고 전선을 유도하여 씌지봉합하였다. 봉합후 첫 2~3일은 외음이 상당히 종창되었으나 곧 정상으로 회복되었으며 수술후 25일부터는 고름이 아랫쪽 투관부위에서 보이기 시작하여 조금씩 전선을 타고 유출되었다. 환축은 수술후 62일째 정상분만하였다.

考 察

탈출된 膈을 환원시켜 폐쇄(closure)하는 방법을 保定縫合(retention suture)이라고 한다. Williams와 Wilkins⁸⁾는 많은 보정봉합중에서도 lacing closure, Buhner method 그리고 mattress closure를 선호한다고 하였다. 또한 원래 말의 입상에 적용하였던 Caslick operation(vulvopexy)은 소에서 氣膈(pneumovagina) 교정에 주로 이용되나 가끔 만성 또는 광범한 질탈에도 사용되며 수술부위는 外陰의 粘膜과 皮膚의 接合部分이며 그곳의 조직을 0.5~1.0cm 폭으로 벗겨내고 兩陰脣을 非吸收性縫合絲를 사용하여 단순단속봉합, mattress봉합 또는 연속봉합하며 발사는 수술후 7~10일에 한다고 하였다. Morrow⁶⁾는 Buhner method는 기질과 질탈의 교정에 이용되고 특히 질탈보정에 이용할 때는 질탈을 2개월간 이상 유지시킬 수 있으며, 外陰成形術(episioplasty)에서는 점막피부를 1.8cm 폭으로 박리해야 한다고 하였다. Jennings⁵⁾는 가장 널리 이용되는 방법은 Buhner method이며 분만에 정일이 얼마 남지 않은소에서는 축주가 쉽게 풀 수 있는 retention suture가 가장 적합하다고 하였다. Gibbons 등⁴⁾은 Caslick operation시 0.4mm Vetafil로 단순단속봉합하고 발사는 수술후 14일에 한다고 하였다.

저자가 한마리의 환축에 적용한 질탈의 보정방법은 연 4회로써 모두다 mattress closure, Caslick operation 및 Buhner method의 變法이었다. mattress suture에서 봉합사로 사용된 것은 비닐절연전선이었으며 수술후기엔 봉합부위가 과사되어 커다란 구멍으로 변했지만 질탈보정을 39일간 유지시켰다. umbilical tape를 사용하여 질탈을 막는 Halsted pattern의 지속기간이 3주 밖에 안된다는 사실에 비하면 월등한 것이다. 그림 7과 같이 과사방지책으로 고무관, 큰 단추 또는 고무장갑이나 플라스틱장갑의 손가락속에 가제를 채운것을 덧대고 봉합하는 mattress suture도 결국은 과사되어 오랫동안 유지되지 못할 것이다. 이에 대한 유지기간의 비교연구가 필요하다고 생각된다.

본 실험에서 실시한 Caslick operation은 mattress suture시 생긴 외음부의 과사가 완치될 때까지 限時的으로 적용하였으나 cat gut으로 봉합한 것은 유지기간이 너무 짧아 실용가치가 없었으며 supramid로 봉합하였던 것은 유지기간이 49일이었으므로 효과적인

방법의 하나로 생각된다. 두방법 모두 유합이 이루어지지 않았는데 이것은 앉았을때 생기는 심한 內膈壓 때문인 것으로 사료된다.

본 환축에 적용한 Buhner의 變法은 Buhner needle(Gerlach's perivaginal needle) 대신에 套管針을, Buhner tape 또는 umbilical tape대용으로 비닐絶緣電線을 사용하였고 피부절개부위도 두군데가 아니라 네곳이다. Tuner와 McIlwraith¹²⁾는 Buhner법에서 사용되는 Buhner tape(perivaginal suture tape)는 영구적이거나 너무 비싸며, umbilical tape는 꼬일 수도 있고 분해되어 잘라질 수도 있다고 하였다. 또한 Buhner法에서의 감염은 별로 문제되지 않는다고 하였다. 그러나 삼지봉합부 즉, 외음부가 심하게 협착되면 難産이 되므로 會陰側切開術(episiotomy)이 필요하다고 하였다.⁶⁾ 저자가 사용한 전선은 구하기 쉽고 값도 싸고 염증유발억제작용도 있고 꼬이거나 잘라질 염려가 없으므로 Buhner tape의 훌륭한 대용품이 될 것으로 생각된다. 다만 투관하기가 힘드므로 끝이 예리한 투관침의 개발이 아쉽다.

경막외마취제로 저자는 2.5% lidocaine을 사용하였으나 1.5% procaine¹¹⁾, 2% procaine⁸⁾ 및 2% lidocaine⁷⁾으로 각각 다르게 기록되어 있다. 국소마취제의 농도와 총량과의 관계를 연구하는 것도 재미있을 것 같다. 수술전에 자궁보러스를 질내삽입하는 것은 sulfa urea powder가 습기를 흡수하므로 효과적이다.⁶⁾ 또한 수술후 progesterone주사는 estrogen을 억제시키고 유산방지도 도움이 될 것으로 생각된다.

이상의 결과로 볼 때 임신 4개월부터 발생하는 질탈의 교정술에서 保定縫合의 하나로 비흡수성 봉합사를 사용한 Caslick operation 變法과 투관침과 비닐절연전선을 이용한 저자의 mattress suture 變法과 Buhner method 變法은 대동물입상에서 실제로 응용해 볼 만한 가치가 있다고 사료된다.

結 論

임신 4개월부터 질탈이 되는 유우 1두에 보정봉합을 연 4회 실시한 결과 腸絲와 非吸收性 縫合絲를 사용한 Caslick operation의 變法과 套管針과 비닐絶緣電線을 이용한 mattress suture 變法과 Buhner method 變法の 질탈유지기간은 각각 12일, 49일, 39일, 그리고 62일이었다.

参 考 文 献

1. Amstutz, H.E. : Bovine medicine and surgery. 2nd ed. American Veterinary Publications, Inc., Drawer KK., California (1980) p.1165~1167.
2. Arther, G.H. : Wright's veterinary obstetrics. 3rd ed. Bailliere Tindall, London (1973) p.116~121.
3. Arther, G.H., Noakes, D.E. and Pearson, H. : Veterinary reproduction and obstetrics-Theriogenology. 6th ed. Bailliere Tindall, London (1983) p.125~131.
4. Gibbons, W.J., Catcott, E.J. and Smithcors, J.F. : Bovine medicine and surgery. American Veterinary Publications, Inc., Illinois (1970) p.815~818.
5. Jennings, P.B. : The practice of large animal surgery(Vol. II). W.B. Saunders Co., Philadelphia (1984) p.1114~1121.
6. Morrow, D.A. : Current therapy in theriogenology 2. W.B. Saunders Co., Philadelphia (1986) p.346~350.
7. Muir, W.W. and Hubbell, J.A.E. : Handbook of veterinary anesthesia. The C.V.Mosby Co., St. Louis (1989) p.57~58.
8. Oehme, F.W. : Textbook of large animal surgery. 2nd ed. Williams & Wilkins, Baltimore (1988) p.584~591.
9. Riebold, T.W., Goble, D.O. and Geiser, D.R. : Large animal anesthesia-Principle and techniques. The Iowa State University Press, Ames(1982)p.110~113.
10. Roberts, S.J. : Veterinary obstetrics and genital diseases. 2nd ed. Ann Arbor, Michigan (1971) p.189~196.
11. Sloss, V. and Duffy, J.H. : Handbook of bovine obstetrics. Williams & Wilkins, Baltimore (1980) p.94~97, 195~199.
12. Tuner, A.S. and McIlwraith, C.W. : Techniques in large animal surgery. Lee & Febiger, Philadelphia (1982) p.284~287.

A Case of Retention Sutures of Vaginal Prolapse in a Dairy Cow

Myoung-Rae Cho, D.V.M., Ph.D.

Kal-Chon Animal Clinic

Abstract

Four retention sutures were used to correct the vaginal prolapse in a dairy cow. The methods used were two modified Caslick operation of vulva using absorbable(catgut chromic) and nonabsorbable(supramid) materials, and a modified mattress closure and a modified Buhner method of vulva using trocar and wire insulated by vinyl. The lasting periods for retention of bovine vaginal prolapse by the suture methods described above, were 12 days, 49 days, 39 days and 62 days respectively.