

각종 뇌 종양의 Thallium-201 뇌 SPECT에서 Thallium-201의 동태

원자력병원 핵의학과

임 상 무 · 홍 성 운

신경외과

이창훈 · 이승훈 · 김종현

= Abstract =

Thallium-201 Uptake and Washout in Tl-201 Brain SPECT of Various Brain Tumors

Sang-Moo Lim, M.D. and Sung Woon Hong, M.D.

Department of Nuclear Medicine, Korea Cancer Center Hospital, Seoul, Korea

Chang Hun Rhee, M.D., Seung Hoon Lee, M.D. and Jong Hyun Kim, M.D.

Department of Neurosurgery

Treatment for the brain tumors consist of surgery, chemotherapy, and a variety of methods of irradiation. Therapy is aimed to destroy the tumor, but necrosis and edema occur concurrently. Conventional structural imaging techniques such as CT or MRI are unable to reliably distinguish persistent and recurrent tumor from necrosis or edema. Tl-201 has been shown to be useful in the evaluation of the myocardial viability by comparing the early uptake and redistribution image. The aim of this study is to evaluate the clinical usefulness of the early uptake and delayed washout images of the Tl-201 brain SPECT in the brain tumors. In the pathologically diagnosed various brain tumor patients, brain SPECT was done with rotating gamma camera 15 minutes and 3 hours after Tl-201 injection, and the Tl-201 uptake in the tumor was compared with the skull and scalp activity.

In the glioblastoma multiforme, meningioma and metastatic tumor, the Tl-201 uptake was higher than low grade glioma in both 15 minute and 3 hour images ($p < 0.02$). In the low grade glioma, 3 hour Tl-201 uptake was significantly lower than 15 minute uptake ($p < 0.05$) but in the glioblastoma, meningioma and metastatic tumor there was no significant difference. There was no significant difference in the Tl-201 uptake among the glioblastoma, meningioma and metastatic tumors. In one metastatic tumor, Tl-201 uptake was decreased after radiation therapy. Tl-201 brain SPECT could distinguish the benign and malignancy, and seems to be useful in the follow-up after treatment. But one of the early or delayed SPECT seems not to be necessary for these purposes.

서 론

뇌종양의 치료 방법에는 수술, 화학요법, 방사선치료

등이 있는데, 종양을 파괴하는 과정에서 괴사와 부종이 동반되며, 이러한 부종 및 괴사와 종양의 재발을 기존의 CT, MRI 등으로는 감별하기 어렵다. 종양의 분화 정도 도 치료방침의 선택에 중요한데 이 역시 기존의 촬영법

으로는 알 수 없다.

방사성의약품을 사용하는 기능적 영상으로 이러한 정보를 얻을 수 있는데, F-18-FDG등을 이용한 양전자방출 단층촬영(Positron emission tomography PET)이 임상적으로 이용되고 있으나, 고가의 장비가 필요하여 널리 보급되지 못하고 있다. 단일광자 방출전산화 단층촬영(single photon emission computed tomography)으로 PET을 대체하려는 연구가 진행되고 있으며, $^{99m}\text{Tc-HMPAO}$, $^{201}\text{TlCl}$ 등이 시도되어 종양의 분화정도, 치료후의 재발과 괴사의 감별 등이 가능함이 보고되고 있다¹⁻⁵⁾. ^{201}Tl 은 심근혈류 신티그라피에 흔히 사용되는 방사성 핵종으로 감상선암, 폐암, 림프종, 골육종 등에 섭취됨이 알려져 있으며, 국소적혈류와 세포막 ATPase pump의 활동성에 의해 섭취 및 제거가 결정되며, 뇌종양에서는 혈뇌장벽의 투과성이 또한 중요한 인

자이다. 뇌혈관 질환에서 혈류를 평가하는데 널리 쓰이는 $^{99m}\text{Tc-HMPAO}$ 는 일단 섭취되면 microsphere처럼 분포하는데, ^{201}Tl 은 15분 조기 섭취와 3시간의 지연 영상에서의 제거(wash-out)에 의한 재분포가 심근에서 혈류 및 조직 생존력의 평가에 중요하여, 뇌종양의 치료후의 평가에도 조기 및 지연영상이 도움이 될 가능성이 있다.

본 연구에서는 뇌 종양에서 ^{201}Tl 의 동태의 진단적 의의를 알기 위하여 ^{201}Tl 뇌 SPECT에서 ^{201}Tl 의 조기 및 지연 영상에서의 섭취율을 종양의 조직조건과 비교하여 다음과 같은 결과를 얻었다.

대상 및 방법

1. 대 상

원자력병원에서 1991년 10월부터 1992년 9월까지 수

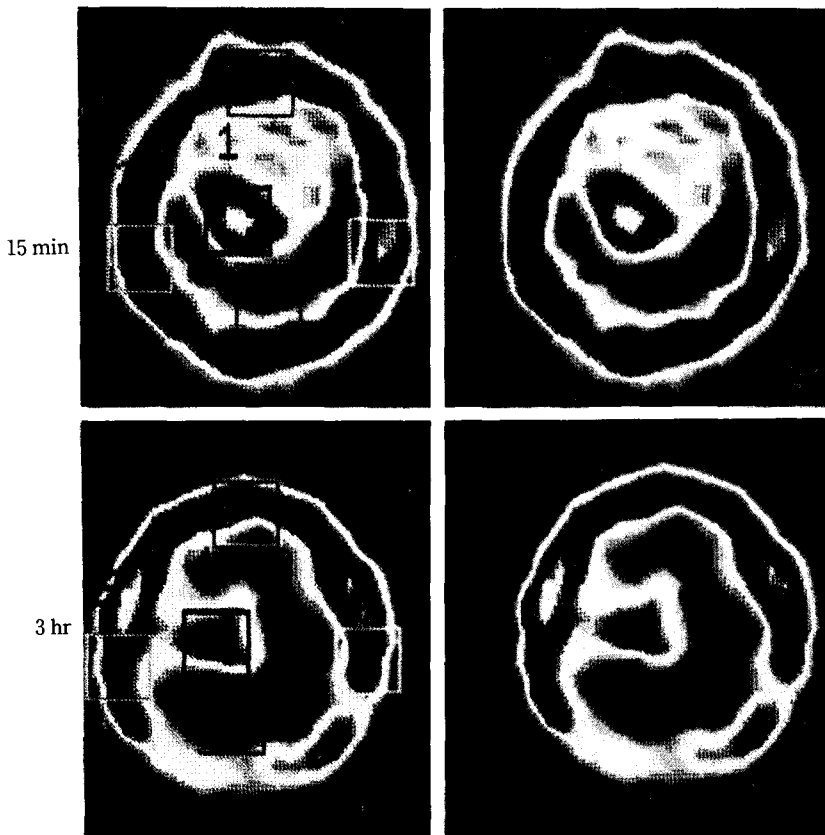


Fig. 1. ^{201}Tl -brain SPECT 15 minutes and 3 hours after injection in the glioblastoma multiforme, with regions of interest in the tumor activity and skull and scalp activity.

술에 의한 조직 검사로 확진된 22명의 환자들에서 시행된 수술전의 ^{201}Tl 뇌 SPECT를 분석하였다. 조직소견상 신경교아세포종 8명, 저등급신경교종 3명, 전이성 뇌종양 7명, 수막종 4명이었다.

2. 방 법

원자력병원의 MC-50 의료용 원형가속기(Cyclotron)에서 생산된 $^{201}\text{TlCl}$ 222-296 MBq (6~8 mci)를 정맥주사하고, 주사후 15분 및 3시간에 누운자세에서 뇌 SPECT 촬영을 시행하였다. 저에너지 다목적조준기(low energy all purpose collimator)가 장착된 회전형 감마카메라(Sophy사의 DSX rectangular camera)를 이용하여 70 keV X선 피크 및 167 keV감마선 피크에 25% 에너지 윈도우를 설정하고, ^{201}Tl point source 200~250 uCi를 2m 거리에 두고 uniformity matrix를 얻은 후, 360°에 걸쳐 6°간격으로 60 방향의 투사영상을 얻었다. 각 투사영상마다 25초간 평균 50,000 카운트를 얻었으며 64×64 matrix로 감마카메라에 연결된 computer에 수록하여 Hamming-Hann filter를 사용하여 역투사(back projection)을 시행하였다. 병소에 섭취된 ^{201}Tl 을 정량하기 위하여 두개골 및 두피로 생각되는 방사능의 세부분과 병소의 중심부에 관심영역을 정하여, 세부분의 두개골 및 두피 방사능의 평균으로 병소의 중심부의 방사능을 나누어 ^{201}Tl 섭취율로 하였으며, 이를 15분과 3시간의 뇌 SPECT에서 비교하였다(Fig. 1). 전이성 뇌종양 1예에서 방사선 치료 전 및 후에 ^{201}Tl 뇌 SPECT를 시행하여 치료에 의한 ^{201}Tl 의 동태 변화를

관찰하였다.

결 과

Table 1, 2, 3, 4에 대상환자의 조직학적 진단, 15분과 3시간의 ^{201}Tl 섭취율 및 15분과 3시간의 섭취율의 비를 요약하였다.

신경교아 세포종과 전이성 뇌종양 및 수막종 환자들의 ^{201}Tl 주사 후 15분 및 3시간 영상에서 저등급 신경교종

Table 2. Uptake Ratio of ^{201}Tl in Low Grade Glioma

Patient Number	15min	3hour	3hour/15min
1	0.21	0.15	0.79
2	0.53	0.33	0.62
3	0.21	0.17	0.59
Mean	0.32	0.22	0.67
S.D.	0.18	0.10	0.11

Table 3. Uptake Ratio of ^{201}Tl in Meningioma

Patient Number	15min	3hour	3hour/15min
1	2.78	3.29	1.18
2	10.40	6.15	0.59
3	3.00	3.31	1.10
4	2.38	1.75	0.73
Mean	4.64	3.63	0.90
S.D.	3.85	1.84	0.28

Table 1. Uptake Ratio of ^{201}Tl in Glioblastoma Multiforme

Patient Number	15min	3hour	3hour/15min
1	2.44	1.95	0.79
2	0.79	1.37	1.73
3	4.33	2.54	0.59
4	1.83	1.73	0.94
5	5.29	4.45	0.84
6	1.21	3.76	3.11
7	1.32	2.89	2.19
8	1.36	1.09	0.80
Mean	2.32	2.47	1.37
S.D.	1.63	1.18	0.89

Table 4. Uptake Ratio of ^{201}Tl in Metastatic Brain Tumor

Patient Number	15min	3hour	3hour/15min
1	1.06	0.94	0.88
2	1.33	1.25	0.94
3	2.50	2.96	1.18
4	1.76	1.66	0.94
5	1.42	2.15	1.51
6	1.67	0.86	0.51
7	0.91	1.21	1.33
Mean	1.52	1.58	1.04
S.D.	0.53	0.75	0.33

환자들에서 보다 ^{201}Tl 섭취율이 유의하게 높았다($p < 0.02$). 저등급 신경교종 환자들에서 ^{201}Tl 주사후 3시간의 ^{201}Tl 섭취율이 15분에서 보다 유의하게 낮아($p < 0.05$) 섭취된 ^{201}Tl 이 제거됨을 보였으나, 신경교아세포종, 전이성뇌종양, 수막종에서는 차이가 없었다. 전이성뇌종양 1예에서 ^{201}Tl 의 주사후 15분 섭취율이 방사선 치료전 1.67에서 치료후 0.91로 훨씬 낮은 ^{201}Tl 섭취율을 보였다. ^{201}Tl 섭취율은 신경교아세포종, 전이성뇌종양, 수막종 사이에는 유의한 차이가 없었다.

고 찰

^{201}Tl 은 심근 뿐 아니라 폐암, 갑상선암, 뇌암, 림프종의 각종 종양조직에 섭취됨이 보고되어 있으며, 생리학적으로 potassium analog로서 국소적 혈류와 세포막의 $\text{Na}^+ - \text{K}^+$ Atpase pump의 활성에 의해 섭취 및 제거가 결정되며, 종양에의 섭취에는 이외에도 알려지지 않은 기전이 있을 가능성이 있다. Kaplan 등은 뇌종양에서 CT와 $^{99\text{m}}\text{Tc}$ -glucoheptonate, ^{67}Ga 등의 study를 비교하여 괴사조직보다 생존 종양에 ^{201}Tl 이 집적되는 특이적 기전이 있음과, 혈뇌장벽의 파괴 이외의 섭취기전이, 다른 방사성의약품의 뇌종양에의 섭취와 ^{201}Tl 의 섭취가 다를 수 시사하였다⁵⁾. Mountz 등은 ^{201}Tl 의 심근 섭취와 뇌종양의 섭취 비율을 산출하여 생존 종양조직의 크기 및 재발을 반영함을 보고하였다⁶⁾. 저자들의 연구 방법에서 두개골 및 두피의 방사능을 기준으로 삼은 이유는 정상 뇌조직을 기준으로 할 경우⁷⁾, 같은 크기의 관심 영역에서 방사능 측정치가 너무 작아 측정 오차가 커져, 이것으로 종양조직의 방사능을 나누어 비를 구할 경우 오차가 너무 커지기 때문에 비교적 방사능이 높고 각 단층 촬영면에서 비교가 용이한 두개골 및 두피의 방사능을 기준으로 하였다. 그러나 두정부(vertex)나 두개기저부(skull base)에서는 기하학적 구조의 차이로 방사능 섭취비의 오차가 커질 가능성이 있다.

Tonami 등은 폐암에서 지연영상의 섭취율이 악성에서 양성보다 높고, 제거율이 낮음을 보고하여, 종양의 분화정도를 예측할 수 있다 하였고, 현등도 갑상선암에서의 ^{201}Tl 의 섭취 및 제거에 관한 연구에서 악성조직에서 지연영상의 섭취율이 높고 제거율이 낮음을 보고하였다⁸⁾. 김등이 방사선 치료 후에 CT나 MRI에서 종괴가 관찰되나 ^{201}Tl 의 섭취가 없음을 보고한 것은 저자들의

치료후의 ^{201}Tl 섭취 감소와 같은 소견으로 생각되어 치료 후의 경과 관찰에 유용할 것으로 보인다¹⁾.

뇌종양의 대사활동 및 세포성장 속도와 ^{18}F FDG 또는 ^{18}F -아미노산 등을 이용한 PET 검사 소견이 상관관계가 있고 치료 후의 부종 또는 괴사와 재발의 감별에 유용함이 알려져 있으나⁹⁻¹⁰⁾, 장비의 값이 비싸 널리 보급되기 어려워, ^{201}Tl 의 분화 정도에 따른 섭취의 차이 및 치료후의 섭취 감소 소견은 뇌종양 및 기타 종양의 치료에 중요한 역할을 할 것으로 기대된다.

결 론

각종 뇌종양에서 ^{201}Tl 뇌 SPECT의 조기 및 지연 영상에서의 섭취율의 진단적 의의를 알기 위하여 종양의 조직 소견과 비교하여 다음과 같은 결과를 얻었다.

- 1) 신경교아세포종, 전이성뇌종양 및 수막종에서 ^{201}Tl 주사후 15분 및 3시간의 섭취율이 저등급 신경교종에서보다 유의하게 높았다($p < 0.02$).
- 2) 저등급신경교종에서는 ^{201}Tl 주사후 3시간 섭취율이 15분 섭취율보다 유의하게 낮았으나($p < 0.05$), 신경교아세포종, 전이성뇌종양 및 수막종에서는 차이가 없었다.
- 3) 신경교아세포종, 전이성뇌종양 및 수막종 간의 ^{201}Tl 섭취율은 유의한 차이가 없었다.
- 4) 전이성뇌종양 1예에서 치료전보다 치료후 ^{201}Tl 섭취율이 현저하게 낮아졌다.

이상에서 ^{201}Tl 뇌 SPECT가 뇌종양의 분화 정도의 예측과 치료후 종양조직의 생존력을 평가시키는데 유용함을 알 수 있었으며, 주사후 15분과 3시간 두번의 SPECT 시행이 환자의 치료방침의 결정에는 큰 도움이 되지 못하여 한번의 SPECT로도 충분할 것으로 보이며, 앞으로 치료전후의 경과 관찰에 관한 지속적인 연구가 기대된다.

REFERENCES

- 1) 김상은, 최창운, 이동수, 정준기, 이명철, 고창순 : *Thallium-201 SPECT* 뇌종양 영상. 대한 핵의학회지 26(1):14-25, 1992
- 2) Biersack HJ, Grunwald F, Kropp J: *Single photon emission computed tomography imaging of brain tumors. Semi Nucl Med* 9(1):2-10, 1991

- 3) Black KL, Hawkins RA, Kim KT, et al: *Use of thallium-201 SPECT to quantitate malignancy grade of gliomas. J Neurosurg* 71:342-346, 1989
- 4) Carvalho PA, Schwartz RB, et al: *Detection of recurrent gliomas with quantitative thallium-201/technetium-99m HMPAO single-photon emission computerized tomography. J Neurosurg* 77:565-570, 1992
- 5) Kaplan WD, Takvorian T, Morris JH, et al: *Thallium-201 brain tumor imaging: A comparative study with pathologic correlation. J Nucl Med* 28:47-52, 1987
- 6) Mountz JM, McKeever PE, et al: *Thallium-201 tumor/cardiac ratio estimation of residual astrocytoma. J Neurosurg* 68:705-709, 1988
- 7) Kim KT, Black KL, Marciano D, et al: *Thallium-201 SPECT imaging of brain tumors: Methods and results. J Nucl Med* 31:965-969, 1990
- 8) 현인영, 차중직, 이진오, 강태웅, 임상무, 홍성운 : 분화된 감상선암 수술후 Tl-201 및 I-131 전신신티그라피 소견. *대한핵의학회지* 24(1):87-92, 1990
- 9) Di Chiro G, Delapaz RL, Brooks RA, et al: *Glucose utilization of cerebral gliomas measured by [¹⁸F] fluorodeoxyglucose and positron emission tomography. Neurology* 32:1323-1323, 1982
- 10) Patronas NJ, Di Chiro G, Kufta C, et al: *Prediction of survival in glioma patients by means of positron emission tomography. J Neurology* 62:816-822, 1985