

정상 골스캔에서 치골 핵종 섭취 패턴

가톨릭대학 의학부 방사선과학교실

정명희 · 이홍재 · 김성훈 · 정수교
임정익 · 신경섭 · 박용휘

= Abstract =

^{99m}Tc-MDP Uptake Pattern of Normal Pubic Bone

Myung Hee Chung, M.D., Hong Jae Lee, M.D., Sung Hoon Kim, M.D., Soo Kyo Chung, M.D.,
Jung Ik Yim, M.D., Kyung Sub Shinn, M.D., and Yong Whee Bahk, M.D.

Department of Radiology, Catholic University Medical College, Seoul, Korea

In order to establish the clinical significance of pubic bone uptake of radionuclide on ^{99m}Tc-MDP bone scintigraphs, we analyzed uptake patterns of normal adult pubic bone in 300 randomly sampled subjects.

Bone scintigraphy was performed in each patient for the reasons other than pubic or pelvic problems. One-hundred-fifty-four were men and 146 women. The age ranged from 8 to 78 years.

The pubic uptake was graded arbitrarily into 4 grades by comparing the pubic uptake density with that of L5 vertebra. Thus, grade I was defined as the L5 density greater than the pubic density, grade II as the L5 density equals to the pubic density, grade III as the L5 density less than the pubic density, and grade IV as the L5 density much less than the pubic density.

Statistical analysis revealed negative trend in the pubic uptake from grade IV to grade I with age. There was no sexual difference in the pubic uptake. The women in the 3rd and 4th decades disclosed higher pubic uptake (grades III, IV) probably due to pregnancy and labor.

서 론

^{99m}Tc-골스캔에서 치골에 균일하게 대칭적으로 핵종의 섭취가 높은 것을 종종 볼 수 있는데 이 현상이 연령 및 성별에 따라 차이점이 있는가, 또 증가되어 있을 때의 의미는 무엇인가 조사하여 보았다.

치골에 국소적으로 핵종 섭취가 증가되는 경우는 산부인과, 비뇨기과 영역의 수술후의 감염, 전립선의 농양, E Coli 신우신염, 유산후 혹은 정상분만후에 나타나는 치골염(osteitis pubis)이 있을 수 있으나 저자들은 골스

캔에서 치골에 증상이 없는 환자에서 치골에 균일한 음영증가가 있는 것을 관찰할 수 있었다. 이에 저자들은 정상 한국인의 치골의 핵종 섭취 패턴을 연령과 성별에 따라 분석하여 보았다.

대상 및 방법

1990년 7월부터 1991년 12월까지 종양, 호르몬분비 이상, 다발성 신경증등으로 내원하여 종양의 전이여부, 혹은 기존 병변의 골 침범부위등을 평가하기 위해 골 주사스캔을 시행한 환자중에서 제 5 요추, 치골에 기존의 병변이 의심되지 않는 300명을 대상으로 하였다. 연령분포는 8~78세였고, 남녀비는 154 : 146이었다. 사진은

*본 논문은 1992년도 가톨릭 중앙의료원 학습연구 조성비로 이루어 졌음.

모두 2명이상의 전문의가 각각 판독하여 일치된 소견을 채택하였다. 영상은 총 100만 계수로 전면상을 얻었으며 소요시간은 1시간 20분이었다. 검사는 양와위에서 양쪽 골반과 요추부위를 요점 (spot) 촬영을 시행하였다.

제 5 요추와 치골의 등위원소집적양을 비교하여 5번째 요추의 집적이 치골보다 높으면 1등급, 같으면 2등급 치골이 약간 높으면 3등급, 현저히 높은 경우는 4등급으로 분류하였다.

결 과

치골과 요추의 집적등급은 연령이 증가함에 따라 4등급에서 1등급으로 이동해 가는 경향을 보였다(Fig. 1).

그 변화는 연관성 분석(measurement of association)에서 유의하였다. 개체수가 적은 10세 이전과 70세 이후를 제외하고 관찰해 볼 때 연령이 낮을 때는 4등급의 빈도가 높게 나타나다가(Fig. 2), 연령이 증가함에 따라 4등급의 빈도수는 적어지고 1등급이 점차적으로 많아졌다(Fig. 3).

다만 Fig. 4에서 60대에서 4등급이 높게 나타나는 것은 방광을 비우지 않고 촬영한 경우가 많아 영상이 중복되어 치골의 집적이 높은 것처럼 나타난 것으로 생각한다.

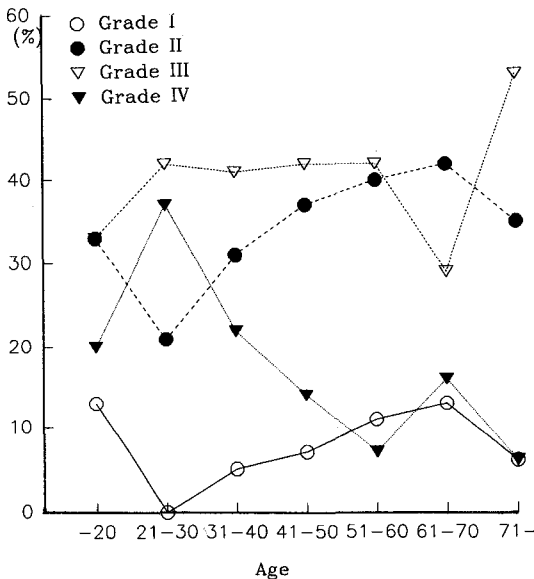


Fig. 1. Grading of pubic RI uptake by age(%).

치골의 집적 분포는 성별로 분석해 보았을때 남녀간에 큰 유의차는 없었다(Table 1). 각각 세대별로 남녀차를 비교해 보면 20대 여자에서 4등급이 현저히 많고(Table

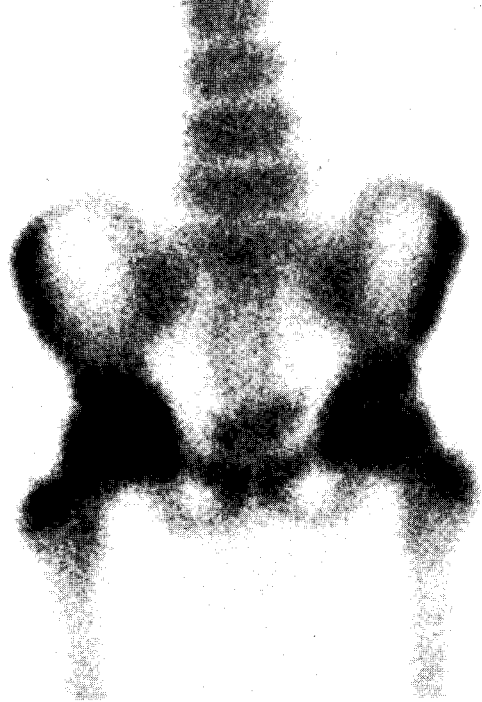

Fig. 2. 6-year-old female scan shows slightly high uptake in pubic symphysis rather than L5 spine.

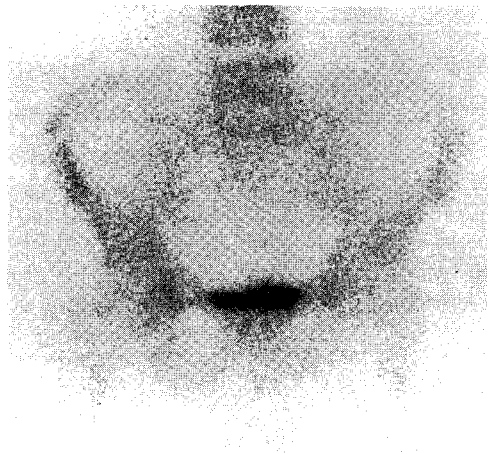

Fig. 3. 64-year-old male scan reveals generally osteoporotic bones. Uptake of the pubis is diffusely lower than that of the L5 spine.

Table 1. Grading of Pubic RI Uptake by Sex

Sex/Grade	I	II	III	IV	No.
M	7 (5)	61 (40)	61 (40)	25 (16)	154
F	18 (12)	47 (32)	59 (40)	22 (15)	146
Total	25	108	120	47	300

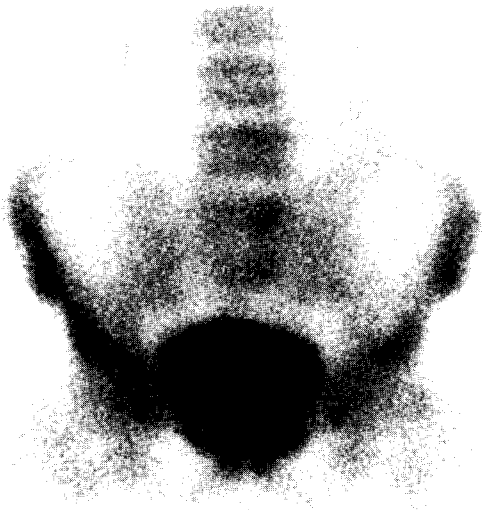


Fig. 4. Radioisotope filled bladder makes over-diagnosis as high uptake in 67 years old male pubis.

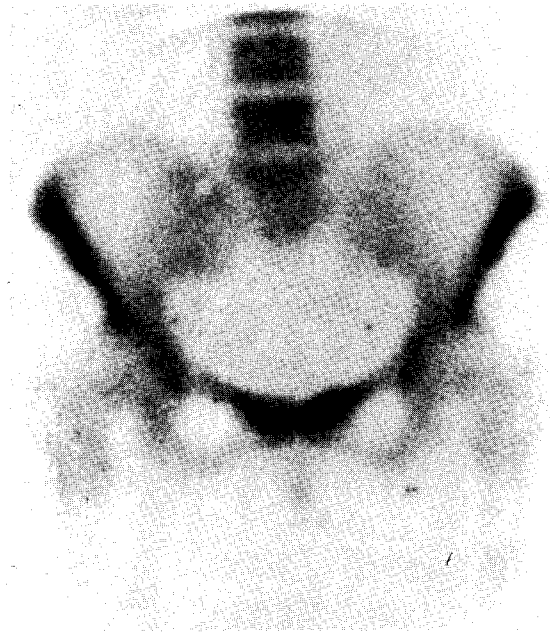


Fig. 5. Both symphysis pubis are densely seen than L5 spine in 28 years old female.

Table 2. Gender Ratio of Uptake in 3rd Decade (%)

Gender/Grade	I	II	III	IV
Men	0	11	67	22
Women	0	30	20	50
Total	0	21	42	37

Table 3. Sex Ratio of Uptake in 4th Decade (%)

Sex/Grade	I	II	III	IV
M (%)	4	34	31	31
F (%)	6	28	50	16
Total (%)	5	31	41	23

2) 30대 여자에서 3등급이 많았다(Table 3), 그 외 세대에서는 남녀차가 없었다.

고 찰

이 보고서는 치골의 증상이 없이 골전이, 관절병변, 다발성 신경증등을 주소로 ^{99m}Tc-MDP 스캔을 받은

환자중에서 5번째 요추와 치골 부위의 요격촬영사진을 중심으로 성별 및 연령에 따라 치골의 핵종섭취패턴을 후향성으로 조사한 것이다. 후향성으로 증례를 선택하였으므로 일차적인 치골증상을 주소로 내원한 환자가 아니었더라도 치골에도 이상이 있을 수 있는 점, 치골과 요추에 관심구역(ROI)를 그려 섭취비를 얻지 못한 점,

각 증례에서 골스캔과 X-ray를 비교하지 못한점, 그리고 방향이 차 있으므로 치골과 중복되어 집적정도가 높게 나타날 때 정확하지 못한 점들의 미비점이 있으나 두 명 이상의 전문의가 증상의 유무를 증상으로 골스캔에서 치골과 요추에 원인질환이 없는 사진을 선택하여 비교적 평균적인 정상인의 연령과 성별에 따른 치골 집적정도를 평가하여 보았다.

정상적으로 ^{99m}Tc MDP스캔에서 집적율이 높은 부위는 경부, 견갑부, 흉쇄관절, 견갑골의 정점, 천추장골 관절등이며¹⁾, ^{99m}Tc MDP가 주로 신장을 통해 배설됨으로 요로기계통이 조영된다^{2,3)}.

골스캔에서 치골에 국한되어 이상집적을 보이는 경우는 치골염(osteitis pubis)⁴⁾ 또 운동선수에서의 치골통증⁵⁾ 치골 부상시⁶⁾ 보고된 적이 있으나 정상인의 치골 섭취 정도를 연령과 성별에 따라 비교한 보고는 없었던 것으로 생각된다.

저자들의 분석에 따르면 잔류료가 없을때 양쪽 치골의 핵종 집적도는 10대 이전에는 제 5요추보다 높게 나타나다가, 연령이 증가함에 따라 같거나 약간 낮은 정도로 변화하는 경향을 보였고 이는 연관성 분석(measurement association)통계처리로 비교적 의의가 있었다. 그러나 각세대(decade)에서 남녀간에 큰 차이는 없었는데 다만 20대와 30대의 여자에 있어 남자보다 집적정도가 약간 높았는데 이는 임신과 분만에 기인한 현상이 아닌가 한다⁷⁾ 다만 정상적인 집적정도를 보이는 요추와 비교했다고는 하나 연령이 증가함에 따라 나타나는 퇴행성 관절염으로 인해 집적이 높은 요추와 노인성 골다공증을 보이는 치골과 비교하여 치골이 제 5요추보다 집적율이 낮다고 본 경우가 포함되어 있을 것이므로 일반적으로 퇴행성 골 변화가 나타나는 50대 이후의 비교 관찰에 오히려 작용하는 요소가 되었다.

그리고 치골에 집적이 이상적으로 높을 때 특발성 치골염(idiopathic osteitis pubis)을 완전히 배제하기 어려운 점이 있었다.

치골염이란 주로 비뇨기과, 산부인과 영역의 수술후에 감염으로 오는 것이 대부분이나^{8,9)} 간혹 수술없이도 전립선 농양, E Coli 신우신염, 유산 혹은 정상분만후에도 요기도 한다. 치골염의 발생기전이 직근(rectus)이나, 복 횡근근막(transversalis fascia)의 견열손상(avulsion injury), 인접부위의 감염원으로부터의 직접 파급 혹은 다른 원인으로 인한 혈관순환장애 등이라는

것은 잘 알려진 사실이다¹⁰⁾. 특히 정맥 혈관폐쇄가 주요 원인이다. 그러므로 치골염은 치골의 하연부에 국소적으로 잘 오며 비균일한 집적을 보이고 대칭적이고 미만성으로 올때라도 좌골(ischia)도 같이 침범함으로 정상적인 행종의 치골 집적과 구별해 볼 수 있겠다. 정맥혈의 저류가 있는 환자에서 나타나는 cortex와 periosteum 사이의 정맥들의 확장으로 인해 symphysis와 inferior ramus의 medial aspect의 cortex에 특징적인 변화가 온다. 여자 환자에서 비화농성 치골염이 보고되기도 하는데⁷⁾ 임신중 3~7개월에 보고된 것이 많으며 그 외에도 분만 후 수시간부터 수개월째에 통증과 함께 나타난다. 이들은 증상 완화 치료후 특별한 치료 없이 좋아졌으며 X-ray 사진으로는 치골에 반점형 골파괴나 골음영감소를 보이다가 관절의 확장이 있기도 하는데 치유 후 수년뒤에도 골경화의 후유증으로 남기도 한다. 저자의 보고에서도 20, 30대 가임 여성 중 분만 경험이 있는 환자에서 보인 치골의 높은 집적소견은 급성기 혹은 후유증으로 남은 치골의 경화와 관련이 있는 것으로 생각된다. 그러므로 엄밀히 말하면 20, 30대의 정상소견이라기 보다는 분만 여성을 포함한 20, 30대 연령군의 평균적인 소견이라 해야할 것이다. 이상과 같이 300명의 ^{99m}Tc -MDP 골스캔 검사 환자를 대상으로 치골의 집적 핵종집적 정도를 비교, 평가하여 보았는데 다음과 같은 결론을 얻었다.

결 론

- 1) 정상 ^{99m}Tc -MPD 스캔에서 치골은 대칭적으로 집적율이 높은 부위에 속한다.
- 2) 치골의 핵종 섭취 패턴은 제 5요추의 집적정도와 비교할 때 연령이 낮을때는 제 5요추보다 집적정도가 높았으나 연령이 증가함에 따라 제 5요추보다 낮아졌다.
- 3) 치골의 핵종 섭취는 성별에 따른 차이는 없었다.
- 4) 20, 30대의 여자에서 남자보다 치골의 집적율이 높게 나타났다.

REFERENCES

- 1) Krishnamurthy GT, Huebotter RJ, Tubis M: *Pharmacokinetics of current skeletal seeking radiopharmaceuticals. AJR 126:293-301, 1976*
- 2) Pilbrow WJ: *The urinary tract image obtained*

- during $99mTc$ bone scanning. *Clin Radiol* 30:71-77, 1979
- 3) Biello DR, Coleman RE, Steanley RJ: *Correlation of renal images on both scan and intravenous pyelogram. AJR* 127:633-636, 1976
- 4) Yun Ryo U, Bekerman C, Pinsky ST: *2nd ed., Year book medical publishers, stas of nuclear medicine artifacts and variants :183, 1987*
- 5) Jeune JF, Rochchomgar P, Vazelle F: *Pubic pain syndrome in sportmen. Eur J Nucl Med* 9:250-253, 1984
- 6) Schneider R, Kaye JJ, Ghelman B: *Adductor avulsive injuries near the symphysis pubis. Radiology* 120:567-569, 197
- 7) Wiltse LL, Frantz CH: *Nonsuppurative osteitis pubis in the female. The Journal of bone and joint surgery* 38-A (3):500-516, 1956
- 8) Burns JR, Gregory JG: *Osteomyelitis of the pubic Symphysis after Urologic surgery. The Journal of urology* 118:803-805, 1977
- 9) Gilbert DN, Azorr M, Gore R: *The bacterial causation of postoperative osteitis pubis. Surgery. Gynecology & Obstetric* 141:195-198, 1975
- 10) Stenbach HL, Petrakis NL, Gilfillan RS: *The pathogenesis or osteitis pubis. The Journal of Urology* 74(6):840-846, 1955
-