

## 중금속 오염 패류를 먹이로 한 마우스 장기의 조직학적 변화에 관한 연구

소 진 탁 · 유 일 수 · 김 재 진\*

원광대학교 의과대학 및 배재대학교 생물학과\*

= Abstract =

### Patho-Histologic Study of Mouse which Fed with Heavy Metal Containing Shell Fish

Chin Thack Soh, Il Soo Yoo and Jae Jin Kim\*

Wonkwang University Medical College\*, Department of Biology, Paichai University

Clams were collected from mouth part of Mangeong-Gang(river) of which heavy metals were heavily contaminated. *Scapharca subcrenata*, one of the clams, were fed to mice for 1 ~2 months with regular food-stuffs. Eventhough difference of body weight was recognized between the experimental group and normal diet group, accumulation of heavy metals in liver and kidney was much igher in the former group. Among the heavy metals examined, cadmium was found 1.16  $\mu\text{g}/\text{gm}$  in liver, 3.31  $\mu\text{g}/\text{gm}$  in kidney and 0.21  $\mu\text{g}/\text{gm}$  in blood of experimental group at 60th day, whereas 0.14  $\mu\text{g}/\text{gm}$ , 0.35  $\mu\text{g}/\text{gm}$  and 0  $\mu\text{g}/\text{gm}$  respectively in normal diet group ate the same period. No specific histo-pathological finding was found in brain and kidney, although slight fatty change and focal necrosis were found in liver tissues of the experimental group in second month.

### 서 론

카드뮴(Cd), 수은(Hg), 납(Pb) 등의 중금속은 지구 를 이루고 있는 자연 광물이다(Vallee and Ulmer, 1972). 따라서 인간이나 동물들은 이 중금속들을 먹이 연쇄를 통해 체내로 흡수할 수 있다. 한번 흡수된 이 들 중금속은 체내에 머물면서 극소량만이 배설되므로 비록 오염되지 않은 환경에서라도 체내에 축적이 된다 (Webb and Cain, 1982). 또한 이들 중금속은 인체

에 과잉 축적되면 독성 작용을 일으키는 것으로 알려 져 있으며(송, 1979; Feachem, 1975; Baker *et al.*, 1984) 특히 근래에 이르러 환경오염이 날로 심해 짐에 따라서 산업화된 국가에 있어서 인류 건강에 그 심각성이 가중되고 있다(Kimike and Akira, 1986).

우리 나라 사람의 단백질 공급원인 동물성 단백질은 포화지방산이 많기 때문에 많은 양을 계속 섭취하면 고혈압 등 성인병을 유발시킨다는 것은 이미 인정되어 잇는 바이며(차, 1974) 그러므로 양질의 단백질을 함 유하고 있으며 불포화 지방산을 함유하고 있는 패류는 좋은 단백질 공급원이 될 수 있다는 보고가 있다(김

Received September 9, 1992

등, 1986; 이, 1978). 다만 산업화와 더불어 중금속은 인근 연안을 오염시키고 있으며(Ulfvarson, 1969) 이 같은 환경에서 서식하는 패류에는 중금속이 농축되기 때문에(임 등, 1986) 이들은 식품으로 사용할 때 체내에 농축되어 급만성 중독성 변화를 일으킨다는 보고가 있다(Helle and Karlog, 1980; Suhair and Hans, 1984).

따라서 본 연구는 우리 나라 사람들이 식용으로 널리 이용하고 있는 새꼬막(*Scapharca subcrenata*; ark shell)내의 중금속 오염 정도를 분석하고 이러한 패류의 식이가 인체에 미칠 영향을 간접적으로 알아보기 위하여 마우스를 실험동물로 하여 새꼬막을 먹이로 주고 중금속 표적 장기로 알려져 있는 뇌, 신장, 간장의 중금속 농축량과 아울러 조직학적 변화 여부를 조사하고자 하였다.

### 실험 재료 및 방법

#### 1. 실험재료

1989년 10월부터 1990년 1월까지 만경강 하구인 심포 주변에 서식하는 새꼬막(*Scapharca subcrenata*; ark shell)을 채집하여 실험에 사용하였다. 마우스 먹이를 만들기 위하여 새꼬막 패각을 제외한

육질을 분리하여 105°C, 24시간 건조 시킨 후 분말을 만들었다. 정제된 시판 동물사료(무궁화표)를 분말로 만들어 새꼬막 육질 분말이 20%와 40%가 되도록 하여 정제로 만들었다. 실험동물로는 Balb/c 마우스를 사용하였다. 시판 동물사료와 새꼬막 육질 분말에서의 카드뮴 농도는 각각 0.14 ppm, 1.50 ppm이었으며, 납의 농도는 각각 0.37 ppm, 0.34 ppm이었다(Table 1). 마우스에 먹이로 사용한 실험 식이에서의 중금속 농도는 Table 2와 같다.

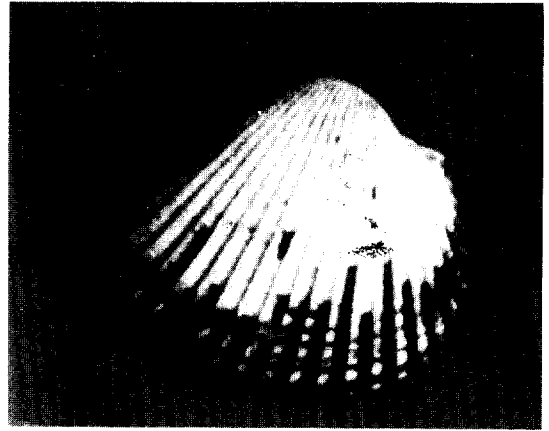


Fig. 1. *Scapharca (Anadora) Subcrenata*.

Table 1. Content of heavy metals in animal food (Mukungwha animal food Co.) and ark-shell, *Scapharca subcrenata* unit:  $\mu\text{g/g}$

	Cd	Pb	Cu	Mu	Zn
animal food	0.14	0.37	3.54	5.97	26.56
ark-shell	1.50	0.34	1.50	6.47	17.62

Table 2. Heavy metals contained in experimental diet(pellet) fed to mice

group \ heavy metal	Cd	Pb	Cu	Mn	Zn
1	0.41	0.36	3.13	6.07	24.77
2	0.68	0.35	2.72	6.17	22.98
3	0.14	0.37	3.54	5.97	26.56

Group 1 ark-shell: animal food=20: 80  
 Group 2 ark-shell: animal food=40: 60  
 Group 1 ark-shell: animal food=0: 100

## 2. 실험방법

생후 3개월된 마우스를 3개 군으로 나누고 각군을 다시 2개의 조로 구분하였다. 각 조 당 12마리의 마우스를 실험에 사용하였다. 제 1군은 새꼬막 육질 20% 함유 사료, 제 2군은 새꼬막 육질 40% 함유 사료를 먹이로 하였고, 대조군인 제 3군은 동물 사료만 먹이로 주었다. 또한 각 군별로 30일간 실험 사료로 사육한 조와 60일간 사육한 조로 구분하였다. 이들 중 각 조에서 5~8마리씩의 마우스의 뇌, 신장, 간장 등의 장기를 떼어내어 50°C 건조기에서 함량이 될 때까지 건조시킨 후 nitric acid, sulfuric acid 및 apherchloric acid 등을 이용하여 습식 탄화시킨 후 MIBK 추출법에 의하여 중금속을 추출하여 중금속 함량을 원자흡광분광도계로 분석하였다. 혈액 중의 납의 농도는 정맥혈 1 ml과 희석액(1% Triton X-100) 4 ml를 넣고 혼합하였다. 혈액중의 카드뮴 농도

를 측정하기 위해서는 헤파린을 처리한 정맥혈 1 ml에 희석액(5% Triton X-100) 1 ml와 1% ammonium nitrate 0.2 ml 및 20% trichloroacetic acid 1.5 ml을 가하여 혼합한 후, 원심분리기를 이용하여 상층액을 시료로 하였다. 중금속 함량은 원자흡광분광도계를 이용하여 측정하였다(이 등, 1986). 또한 각 조별로 3마리씩의 마우스에서 관찰 대상 장기(뇌, 간장, 신장)를 적출한 후 10% formalin용액에 고정하고 통상적인 방법에 따라 hematoxylin-eosin 염색표본을 만들어 조직 변화를 관찰하였다.

## 결 과

### 1. 실험동물의 체중변화

마우스의 1일 평균 식이량은 실험군에 따라 3.8 g/day ~ 4.46 g/day로 일정하지 않았으나 각 군별 마우스의 평균 체중의 뚜렷한 차이를 볼 수 없었다. 마우

Table 3. Body weights in due course of experimental food-feeding

Contents of shellfish /pellet(%)	Duration of feeding(day)	No. of mouse	Amount of feeding/day	Body weight(g)	
				Intial	Final
20	30	7	3.92	30.57 ± 2.61	35.93 ± 3.19
	60	6	4.12	31.05 ± 2.14	39.56 ± 3.51
40	30	7	3.91	30.09 ± 3.12	34.75 ± 1.67
	60	5	3.90	30.77 ± 1.53	38.02 ± 3.11
0	30	8	4.31	30.17 ± 1.79	37.32 ± 4.17
	60	7	4.46	31.15 ± 3.62	41.54 ± 3.50

Table 4. The contents of cadmium in mouse, Balb/C strain, which were fed with shellfish collected from Shimpo, mouth part of Mangyeong River


Contents of shellfish /pellet(%)	Duration of feeding(day)	No. of mouse	Liver	Kidney	Blood
20	30	7	0.324 ± 0.051	0.812 ± 0.095	ND
	60	6	0.151 ± 0.109	0.695 ± 0.070	0.061 ± 0.004
40	30	7	0.731 ± 0.035	1.541 ± 0.072	0.014 ± 0.005
	60	5	1.166 ± 0.153	3.313 ± 0.211	0.21 ± 0.007
0	30	8	0.153 ± 0.071	0.346 ± 0.083	ND
	60	7	0.146 ± 0.065	0.352 ± 0.061	ND

mean ± S.D.

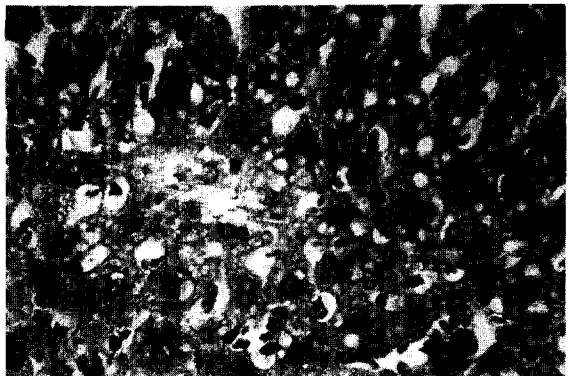

스당 평균 식이량은 원래 동물 사료만을 준 대조군에  
서 많았고 새꼬막 육질 혼합 비율이 높은 경우 식이량  
이 적었다(Table 3).

**2. 마우스 체내 중금속 함량**

대조군에서는 30일 사육한 군과 60일 사육한 군에  
서의 마우스 간장의 카드뮴 함량은 각각 0.146 ppm  
과 0.150 ppm으로 사육기간에 따른 유의한 차이가 없  
었다. 새꼬막 육질을 40% 함유한 먹이로 30일간 사육  
한 마우스 간장에서는 카드뮴이 0.731 ppm, 60일 사  
육한 군에서는 1.166 ppm으로 나타나 대조군에 비하  
여 농축량이 증가한 것을 알 수 있었다. 대조군 및 30  
일 사육한 제 1군(새꼬막 육질 20% 함유군)에서는 혈  
중에 카드뮴이 검출되지 않았으며 제 2군의 혈액에서



**Fig. 2.** Liver: Scatted fatty cells and diploid changes.

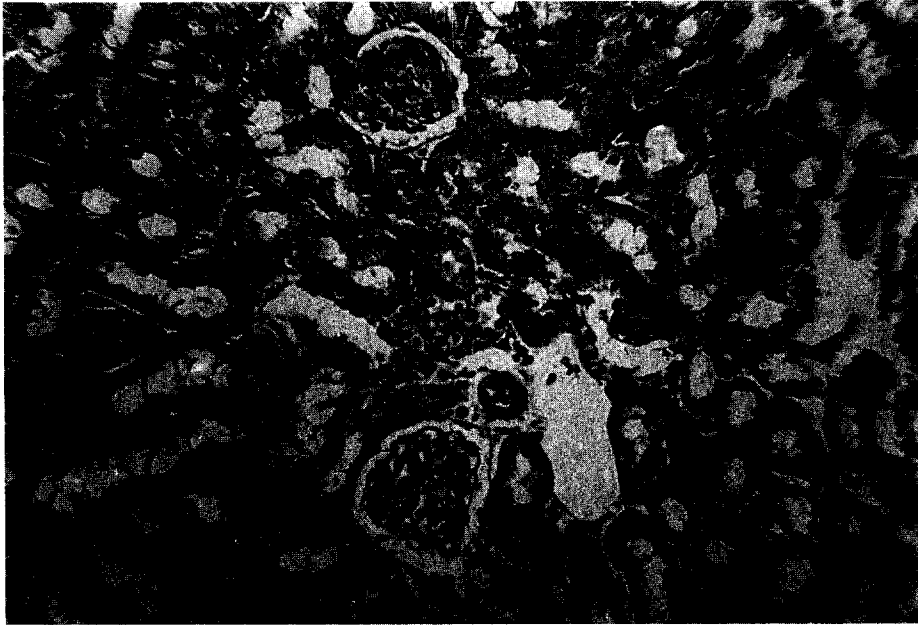


**Fig. 3.** Liver: focal infiltration and necrosis.

**Table 5.** The contents of lead in mouse, Balb/C strain, which were fed with shellfish collected from mouth part of Mangyeong River

Contents of shellfish /pellet(%)	Duration of feeding(day)	No. of mouse	Liver	Kidney	Blood
20	30	7	2.195 ± 0.317	1.232 ± 0.177	0.245 ± 0.019
	60	5	2.114 ± 0.121	1.239 ± 0.166	0.243 ± 0.062
40	30	7	2.098 ± 0.190	1.237 ± 0.198	0.246 ± 0.019
	60	6	2.165 ± 0.245	1.214 ± 0.224	0.248 ± 0.031
0	30	8	2.135 ± 0.417	1.249 ± 0.113	0.251 ± 0.036
	60	7	2.117 ± 0.132	1.314 ± 0.233	0.247 ± 0.054

mean ± S.D.



**Fig. 4.** Kidney: no fibrosis, tubular atrophy, glomerular sclerosis and no tubular necrosis which indicate renal toxicity by metals.

**Table 6.** Histo-pathological findings of mice which fed with ark-shell *Scapharca* collected from Shimpo, mouth part of Mangeong River

Group	Days	Fed No.	Glomerulous interstitium		Remark
			Congestion	inflammatory	
1 (20%)	30	1	+	-	Focal intracellular cytoplasmic inclusion
		2	+	focal	
		3	+	-	
	60	1	+	-	
		2	+	-	
		3	+	focal, patch	
2 (40%)	30	1	+	-	
		2	+	focal	
		3	-	+	
	60	1	+	-	
		2	+	focal	
		3	+	-	
3 (control)	30	1	+	focal	
		2	+	-	
		3	+	-	
	60	1	+	-	
		2	+	focal	
		3	+	focal	

는 0.014 ppm(30일간 사육한 조), 0.021 ppm(60일간 사육한 조)의 카드뮴이 검출되었다(Table 4). 그러나 마우스 장기 내 납의 함량은 대조군에 비해 모든 실험군에서 뚜렷한 차이를 관찰할 수 없었다(Table 5). 또한 망간, 구리 및 아연 등의 중금속의 마우스 체내 축적량은 대조군에 비해 유의한 차이가 없었다.

### 3. 병리학적 소견

대뇌(cerebrum), 소뇌(cerebellum) 조직은 모두 정상적이었으며 대뇌 visual cortex의 신경원성 괴사(neuronal necrosis), 소뇌의 과립세포(granule

cell)의 변성, 괴사 등은 관찰되지 않았다(Fig. 2). 신장 조직 역시 거의 정상 소견이었다. 즉 중금속에 의한 신독성(renal toxicity)과 연관된 간질성 섬유증(interstitial fibrosis), tubular atrophy, glomerular sclerosis, 세뇨관 괴사(tubular necrosis) 등이 나타나지 않았으며 다만 사구체, interstitium 등에 약간의 충혈(congestion), 국부적인 간질성 염증세포의 침윤이 관찰되었으나 그 정도로서 interstitial nephritis나 interstitial fibrosis를 유발한 것으로는 보이지 않았다. 간조직에는 중금속에 의한 acute parenchymal cytotoxic effect라고

**Table 7.** Histo-pathologic findings of liver of mice which were fed with ark-shell collected from Mangyeong River and mixed with animal food

Group	Period (day)	Fed No.	C/lobule			Portal tract			
			SL	C	Fn	Npc	Fc	Inf	Fb
1 (20%)	30	1	+	+	+	+	-	+	-
		2	+	+	+	+	-	+	-
		3	+	+	+	-	-	+	-
	60	1	-	-	+	+	-	+	-
		2	+	+	-	++	-	-	-
		3	-	+	-	+	-	-	-
2 (40%)	30	1	++	+	++	++	-	++	-
		2	+	+	+	++	-	++	-
		3	++	-	++	++	-	++	-
	60	1	+	+	-	+	+	+	-
		2	-	+	+	+-	-	-	-
		3	+	+	+	+	-	-	-
3 (control)	30	1	+	+	+	-	-	+	-
		2	-	-	+	+	++	+	-
		3	+	+	-	++	++	+	-
	60	1	+	+	-	+	-	-	-
		2	+	-	+	+	-	-	-
		3	+	-	-	-	+	-	-

Heavy metals in ark-shell *Scapharca subcrenata* ; Cd 1.50 µg/g, Pb 0.34 µg/g

Group 1 ark-shell: animal food=20: 80

Group 2 ark-shell: animal food=40: 60

Group 3 ark-shell: animal food=0: 100

SL: Sinusoidal lymphocytosis C: congestion

FN: Focal necrosis Npc: Nuclear polypoid change

Fc: Fatty change Inf: Inflammatory

생각되는 국소적인 괴사, microvascular fatty change 등이 나타났다. 간 세포의 종창도 관찰되었고 재생성을 시사하는 nodular diploid 또는 polyploid change 등이 전반적으로 나타났으나 1개월 사육한 군과 2개월 사육한 군 간의 유의한 차이는 없었다(Fig. 3, 4, Table 6, 7).

## 고 찰

비흡연자의 카드뮴 노출의 주 원인은 식품에 있다(Foulkes, 1986). 음식물 섭취를 통한 체내 카드뮴의 양과 독성을 일으킬 수 있는 양의 차이가 미미하기 때문에 식품을 통한 카드뮴 노출이 문제가 되고 있다(Buchet *et al.*, 1990). 육류, 생선 및 과일 등에는 카드뮴 함량이 보통 1~50  $\mu\text{g}/\text{kg}$ 로 낮은 편이나 굴, 담치류, 가리비류 등에는 보통 100~1000  $\mu\text{g}/\text{kg}$ 로 높은 편이다(Goyer, 1991).

본 연구는 여기에 착안하여 우리 나라 사람들이 널리 식용하는 새꼬막을 채집하여 마우스에 사료와 함께 1~2개월간 투여하였다. 본 실험에서 측정된 5가지의 중금속(Cd, Pb, Mn, Cu, Zn) 중 카드뮴만이 시판 동물사료에 비해 패류에 축적된 양이 많았고 나머지는 비슷하거나 오히려 시판 동물사료에 그 함량이 높았다. 따라서 대조군에 대한 실험군의 결과는 카드뮴만이 유의성이 있는 것으로 생각된다. Kotsonis와 Klaassen(1977)은 고농도의 카드뮴을 투여한 rat에서 처음 3~4일 간은 대조군에 비해 체중 감소를 보였으나 이후에는 차이가 없다고 하였다. 본 실험에서도 한 달 또는 두 달 후의 체중의 차이는 볼 수 없었다. 그러나 마우스당 평균 식이량은 대조군에서 많았고 새꼬막 육질 혼합 비율이 높은 경우 식이량이 적었는데 이러한 차이는 맛에 기인하는 지 아니면 다른 연유에서 그런 것인지 알 수 없었다. 카드뮴의 경우 패류 육질을 40% 함유한 식이로 키운 마우스의 간장, 신장 및 혈액 중의 농도가 다른 군에 비해 현저하게 높았다. 이는 이 중금속이 주로 간장, 신장 및 장 점막 세포에 많이 침착된다는 보고들과 일치한다(Jin and Nordberg, 1986; Kershaw *et al.*, 1990; Min *et al.*, 1991). Kotsonis와 Klaassen(1977)은 카드뮴을 1회 투여하고 일차별로 장기내 축적량을 조사한 바 이를 후 간장에서 카드뮴 농도가 최고치에 달했다가

이후 장, 신장, 췌장, 비장, 심장, 폐, 정소, 근육, 뇌, 혈액 및 plasma에 나타났다고 보고하였다. 투여 2주 후에는 간장에서의 카드뮴 농도가 50%로 감소함을 관찰하였다. 본 실험에서는 비교적 소량의 중금속을 장기간 투여하고 한 달 또는 두 달 만에 농도를 측정하였기 때문에 장기별 변화량은 알 수 없었다.

또한 망간, 구리 및 아연 등의 중금속의 마우스 체내 축적량은 대조군에 비해 유의한 차이가 없었다. 이는 시판 사료와 새꼬막 육질 사료 사이에 이들 중금속의 농도 차이가 없었던 데(Table 2) 기인하는 것 같다. 유와 최(1987)는 카드뮴의 급성 투여시 간장이 가장 큰 영향을 받는 것으로 보고하였고 신장도 일부 손상이 오는 것을 전자현미경을 통해 관찰한 바 있다. 또한 실험동물에 있어서 카드뮴에 급성 중독된 경우 흡수 부위에 손상이 오고 정소와 같은 기관이 전신적 독성 현상이 나타난다고 알려져 있다(Jin and Nordberg). Fowler(1988)는 카드뮴에 만성적인 노출이 인체나 실험동물에 있어서 신장독성 효과(nephrotoxic effect)는 단백뇨(proteinuria)와 칼슘뇨(calciuria)가 초기의 특징이라 하였다.

본 실험에서도 간장에 있어서 국소적인 괴사 등이 관찰되었고 신장에서도 염증세포의 침윤이 관찰되었으나 그 정도는 가벼운 것이었다. 이같은 결과는 카드뮴, 납, 아연 등의 중금속이 많은 수의 잠재적인 간장 및 신장의 생화학적 방어기작을 가지고 있기 때문이며(Eaton *et al.*, 1980), 그 방어 기작은 중금속이 체내에 들어오면 체내에서 생성되는 methallotionein, Pb binding protein 등 때문인 것으로 알려져 있다(Leber and Miya, 1976; Webb and Cain, 1982; Harford and Sarkar, 1991). 따라서 중금속이 체내에 미치는 영향에 관한 연구는 중금속에 대한 생체의 방어기작과 아울러 연구하는 것이 필요할 것으로 생각된다.

## 결 론

중금속에 오염된 새꼬막을 채집하여 시판 동물사료와 각각 20:80, 40:60, 0:100으로 혼합하여 마우스에 한달 또는 두달간 먹인 결과 다음과 같은 결과를 얻었다. 마우스 장기 내 중금속 함량은 카드뮴의 경우에만 간장과 신장의 카드뮴의 농축량이 패류 육질 혼

합 비율이 높은 경우와 식이 기간이 긴 실험군에서 대조군에 비해 높게 나타났으며 나머지 중금속에서는 유의한 차이를 볼 수 없었다. 병리조직소견상 뇌 조직과 신장 조직에서는 변화가 없었으며, 간장에서는 중금속에 의한 급성 세포 독성 효과로 간주되는 국소적 괴사, tubular fatty change 등을 보였으나 큰 차이를 인정할 수는 없었다.

### 참 고 문 헌

- Baker, E.L., Feldman, R.G., White, R.A., Harley, J. P., Niles, C.A., Dinse, G.E. and Berkey, C.S. (1984) Occupational lead neurotoxicity: A behavioural and electrophysiological evaluation study design and year one results. *Brit. J. Indust. Med.* **41**: 351-361
- Buchet, J.P., Lauwerys, R., Roels, H., Bernard, A., Bruaux, P., Claeys, F., Ducoffore, G., de Plaen, P., Staessen, J., Amery, A., Lijnen, P., Thus, L., Rondia, D., Sartor, F., Saint Remy, A. and Nick, L. (1990) Renal effects of cadmium body burden of the general population. *Lancet*, **336**: 699-702
- Eaton, D.L., Stacey, N.H., Wong, K-L. and Klaassen, C.D. (1980) Dose-response effects of various metal ions on rat liver metallothionein, glutathione, heme oxygenase, and cytochrome p-450. *Toxicol. Appl. Pharmacol.*, **55**: 393-402.
- Feachem, R. (1975) An improved role for fecal streptococci ratio in the differentiation between human and nonhuman pollution sources. *Water Res.*, **9**: 689.
- Foulkes, E.C. (1986) Absorption of cadmium. In: Cadmium. Vol. 80. Handbook of experimental pharmacology. (ed. by Foulkes, E.C.), pp. 75-97, Springer-Verlag, Berlin
- Fowler, B.A. (1988) Mechanisms of metal-induced renal cell injury: Role of high-affinity metal-binding proteins. *Contr. Nephrol.*, **64**: 83-92.
- Goyer, R.A. (1991) Toxic effects of metals. In: Casarett and Doull's toxicology (4th ed.). (ed. by Amdur, M.O., Doull, J. and Klaassen, C.D.), pp. 623-680, Pergamon Press, New York
- Harford, C. and Sarkar, B. (1991) Induction of methallotionein by simultaneous administration of cadmium(II) and zinc(II). *Biochemical and Biophysical Research Communications*, **177**: 224-228.
- Helle, M. and Karlog, O. (1980) Studies on the interaction and distribution of selenite, mercuric in rat. *Acta pharmacol. et toxicol.*, **46**: 14-24.
- Jin, T. and Nordberg, G.F. (1986) Cadmium toxicity in kidney cells. Resistance induced by short term pretreatment *in vitro* and *in vivo*. *Acta pharmacol. et toxicol.*, **58**: 137-143
- Kershaw, W.C., Iga, T. and Klaassen, C.D. (1990) Ethanol decreases cadmium hepatotoxicity in rats; Possible role of hepatic methallothionein induction. *Toxicol. Appl. Pharmacol.*, **106**: 448-455
- Kimike, H. and Akira, Y. (1986) Sex and age differences in mercury distribution and excretion in methylmercury administered mice. *J. Toxicol. Environ. Health*, **18**: 49-60.
- Kotsonis, F.N. and Klaassen, C.D. (1977) Toxicity and distribution of cadmium administered to rats at sublethal doses. *Toxicol. Appl. Pharmacol.*, **41**: 667-680.
- Leber, A.P. and Miya, T.S. (1976) A mechanism for calmodulin- and zinc-induced tolerance to cadmium toxicity: Involvement of methallotionein. *Toxicol. Appl. Pharmacol.*, **37**: 403-414
- Min, K.S., Fujita, Y., Onosaka, S. and Tanaka, K. (1991) Role of intestinal methallothionein in absorption and distribution of orally administered cadmium. *Toxicol. Appl. Pharmacol.*, **109**: 7-16.
- Suhair, J. and Hans (1984) Effect of sodium diethylthiocarbamate on placental passage and focal distribution of cadmium and mercury in mice. *Acta pharmacol. et toxicol.*, **55**: 263-269.
- Ulfvarson, U. (1969) The absorption and distribution of mercury in rats fed organs from rats injected with various mercury compounds. *Toxicol. Appl. Pharmacol.*, **15**: 525-531.
- Vallee, B.L. and Ulmer, D.D. (1972) Biochemical effects of mercury, cadmium, and lead. *Annu. Rev. Biochem.*, **234**: 3257-3262.
- Webb, M. and Cain, K. (1982) Functions of methallotionein. *Biochemical Pharmacology*, **31**(2): 137-142.
- 김옥경, 서정숙, 이명환 (1986) 단백질 급원과 수준을 달리 한 식이가 흰쥐 납 축적에 미치는 영향. *한국영양학회지*, **19**(4): 211-221.



- 송동민 (1987) 한국인 보발 중의 미량 중금속 함량에 관한 연구. 예방의학지. **12**(1): 79-87.
- 유창규, 최입순 (1987) 전자현미경을 이용한 중금속 cadmium 투여에 따른 생쥐 비장조직의 미세구조에 관한 연구. 연세대학교 자연과학지, **19**: 55-57.
- 이방자 (1978) 일부 도시 지역 여자 대학생의 영양 섭취에 관한 조사 연구. 대한가정학회지. **16**(4): 51.
- 이세훈, 김형아, 박정일, 이병국, 이관목, 조규상 (1986) 원자흡광기를 이용한 건강한 한국인의 혈중 카드뮴 농도. 대한산업의학회지. **25**(4): 103-106.
- 입국환, 김영환, 배은상 (1986) 카드뮴 투여가 백서의 태반 및 제장에 미치는 영향. 대한보건협회지. **12**(2): 114-115.
- 차철환 (1974) 공해와 질병. pp. 62, 최신의학사, 서울
-