

좌심방에 발생한 섬유점액육종의 치험1례

김상익* · 김성철* · 박 현* · 서연림** · 오상준* · 김창호*

—Abstract—

A Case of Fibromyxosarcoma in the Left Atrium

Sang Ik Kim, M.D.^{*}, Sung Chul Kim, M.D.^{*}, Hyun Park, M.D.^{*},
Yeon Lim Suh, M.D.^{**}, Sang Joon Oh, M.D.^{*}, Chang Ho Kim, M.D.^{*}

Benign cardiac tumors are almost uniformly curable, but malignant cardiac tumors are almost always fatal despite of modern techniques of diagnosis and surgical treatment. Resection of malignant tumors of heart is occasionally feasible and can result in prolonged survival, although cure is unlikely.

Survival may be enhanced by postoperative irradiation in selected patients, but chemotherapy does not appear to be beneficial. Fibromyxosarcoma of the left atrium is a primary malignant tumor of the heart which is extremely rare and has a poor prognosis and rapid recurrence. It is important to differentiate the uniformly fatal fibromyxosarcoma from the more common benign atrial myxoma.

A 19-year-old woman with a fibromyxosarcoma of the left atrium which was extirpated surgically, and postoperative irradiation was given (totally 4500 rads). She is still alive 9 months postoperatively without recurrence.

Key words ; Fibromyxosarcoma, cardiac tumors

I. 서 론

원발성 심장종양의 발생빈도는 0.0017-0.3%^{1,2,3)}로 낮은데 이중 약 3/4은 양성 종양이고 외과적으로 거의 완치되며 1/4은 악성 종양이다. 1950년대 까지는 외과적 치료를 할수없었으나 체외 순환법이 소개된 이래 1954년에 처음으로 Crafoord에 의해 성공적으로 심장 종양절제가 이루어졌다⁴⁾. 심장에 발생하는 원발성 섬유점액육종은 무척 희귀한 악성 종양으로 심방에

발생하는 양성 점액종과는 달리 거의 재발하여 예후가 불량하므로 이와의 감별은 아주 중요하다. 본교실에서 좌심방에 발생한 섬유점액육종 1례를 치험하였기에 문헌 고찰과 함께 보고하는 바이다.

II. 증 례

19세된 여자환자로 1991년 11월경부터 운동시 호흡곤란, 피로감, 심계항진, 허약감이 있었고, 12월 중순에는 기좌호흡및 발작성 야간호흡곤란이 생겼으며 누워있다가 실신한적도 있었다. 그리고 1개월동안에 약 5kg의 체중 감소가 있었다. 타병원을 방문하여 실시한 심초음파상 좌심방 점액종으로 진단받고(Fig. 1) 수술을 위해 본원으로 전원되었다. 입원당시의 신체

*인제대학교 부속 서울 백병원 흉부외과학교실

*Department of Thoracic and cardiovascular surgery, Inje University Seoul Paik Hospital

**인제대학교 부속 서울 백병원 병리학교실

**Department of Pathology, Inje University Seoul Paik Hospital

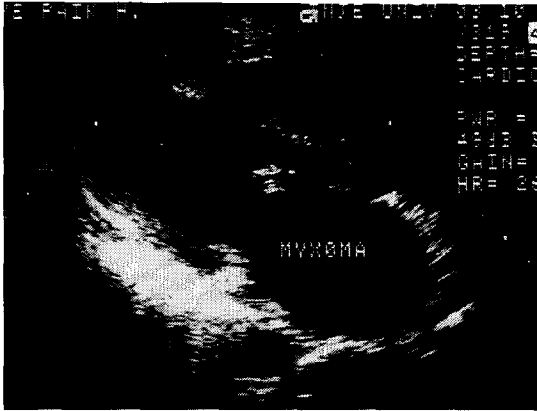


Fig. 1. 타병원에서 실시한 심장 초음파 사진.

검사상 심첨부에서 I/IV도의 확장기 잡음이 청진되었고, 양측 폐하부에서 호흡음은 감소되어 있었다. 검사상 소견상 혈색소치는 12.9gm/dl, 백혈구수는 6500/mm³, 혈소판수는 50만/mm³, 적혈구 침강속도는 37mm/hr이었다. 간기능 검사와 심전도 소견은 정상이었고, 단순 흉부 X-선상 좌·우측 늑막삼출과 폐부종의 소견을 볼수 있었다(Fig. 2).

원내에서 실시한 심초음파상에서도 역시 좌심방내에 커다란 종괴가 발견되었다. 좌심방 점액종 및 울혈성 심부전의 진단하에 1992년 1월 3일 수술을 시행하였다. 수술실에서는 마취를 유도하기위해 환자를 뒤로 눕히자마자 실신하여 즉시 앉은 위치로 하고 의식회복을 확인한후 마취를 시작하였다.

수술은 대동맥 및 상하대정맥에 각각 캐놀라를 삽입하였으며 좌심방 및 우심방 절개를 병행하였고 심방중격은 난원과 부위를 절개하였다. 수술소견은 종양이 좌심방을 거의 채우다시피할 정도로 매우 컸으며 無莖

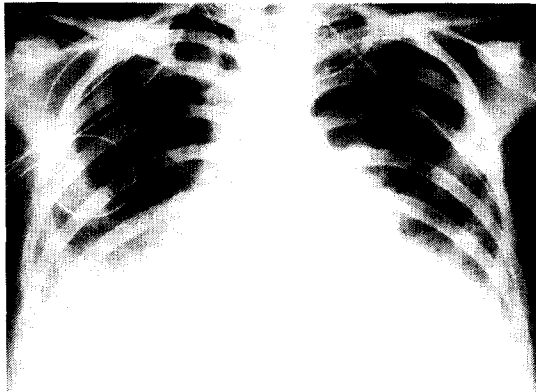


Fig. 2. 술전 단순 흉부 사진

으로 (sessile) 4개의 폐정맥주변으로 좌심방 후벽에 넓은 기저부를 가지고 있었으며 심방중격과 승모판막은 종양에 의해 침범되어있지 않았다. 따라서 심장 종양과함께 종양후벽의 심내막까지 제거하였다(Fig. 3).

종양의 크기는 5×6cm이고 둥글고 매끄러운 표면을 가지고 있었다(Fig. 4). 조직 병리학적 소견은 점액성의 기질에 종양세포가 단일로 존재하거나 또는 혈관과 유사한 구조를 이루는 것으로보아 전형적인 점액종의 양상을 보이나(Fig. 5), 점액종보다는 콜라젠이 더 많고 세포 다형성(cellular pleomorphism)을 보이며 유사분열이 흔하고 괴사가 있어서 악성 육종을 의심하게 되었다(Fig. 6).

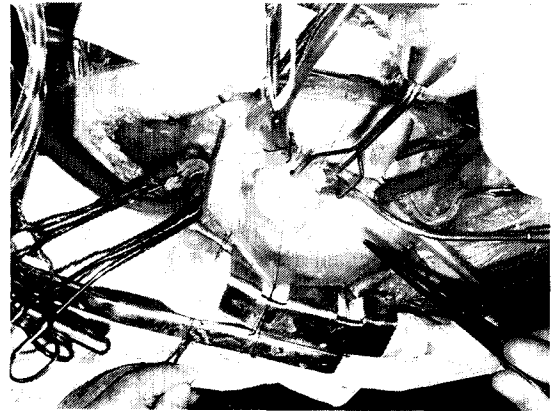


Fig. 3. 수술 장면 사진 : 좌심방내에 위치한 둥근 종양이 중앙에 보이고 있다.

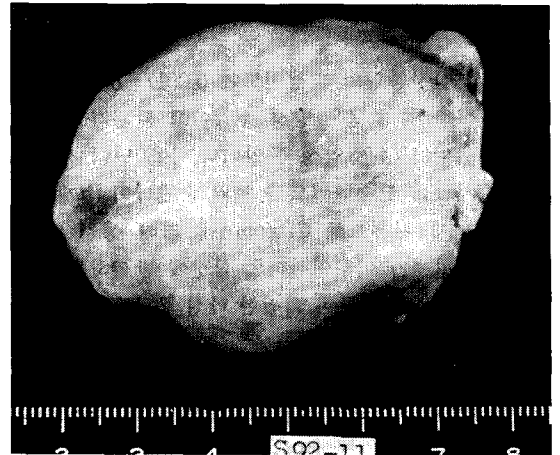

Fig. 4. 술후 적출한 종양의 표면

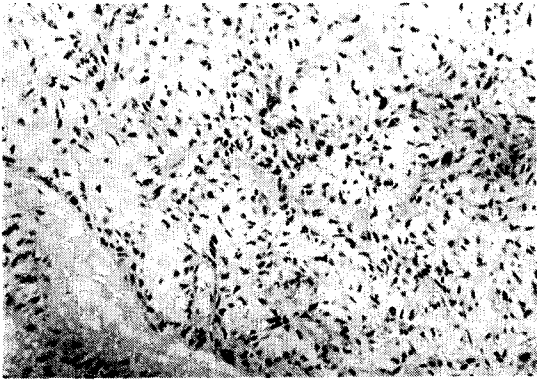


Fig. 5. 종양의 광학 현미경 사진(X 100)

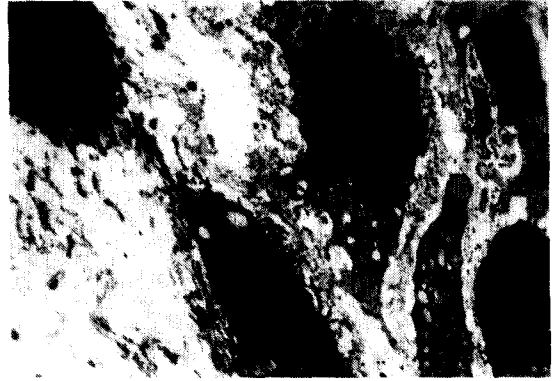

Fig. 7. 종양의 전자 현미경 사진(X 2500)

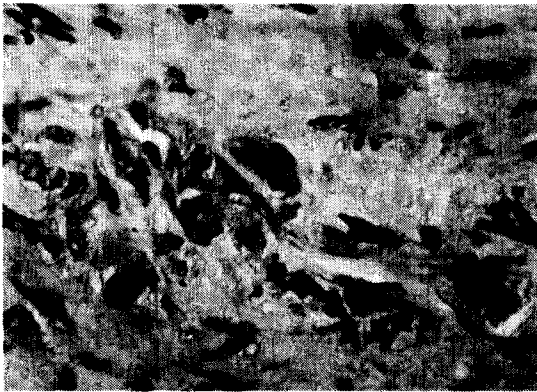


Fig. 6. 종양의 광학 현미경 사진(X 400)

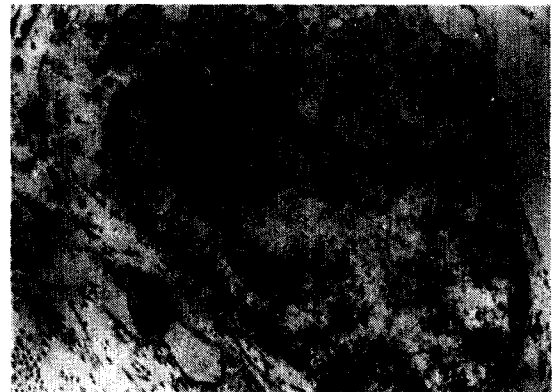


Fig. 8. 종양의 전자 현미경 사진(X 18400)

전자현미경적 소견상 핵이 크고 모양이 불규칙하며 세포질 돌기가 많지만 세포질내에 지방포(lipid vacuole)외에 다른 세포질 소기관(organelle)이 관찰되지 않았다. 이와같이 섬유점액성의 기질에 미분화된 중간엽세포(undifferentiated mesenchymal cells)로 이루어 졌는데 점액종 세포에서 보이는 중간성 세사(intermediate filaments)는 보이지 않았다(Fig. 7). 그리고 섬유아세포적 분화(fibroblastic differentiation)를 보이는 세포가 간혹 있었는데 핵소체가 크고 세포질내에 과립형 질내세망(Rough endoplasmic Reticulum)외에 다른 세포질 소기관이 없었으며 간혹 낭포형 확장을 보였다(Fig. 8).

그러므로 이상의 병리소견을 종합하여 본 결과 섬유점액육종으로 진단하였다. 술후 경과는 양호하였으며 술후 39일째부터 하루에 150rad씩, 30일동안, 총 4500 rad의 방사선 조사를 시행했다. 술후 3개월경에 외래 방문 당시의 단순 흉부 X-선 사진으로 특이 소견은 없었으며(Fig. 9). 현재 술후 9개월째 추적관찰상 재

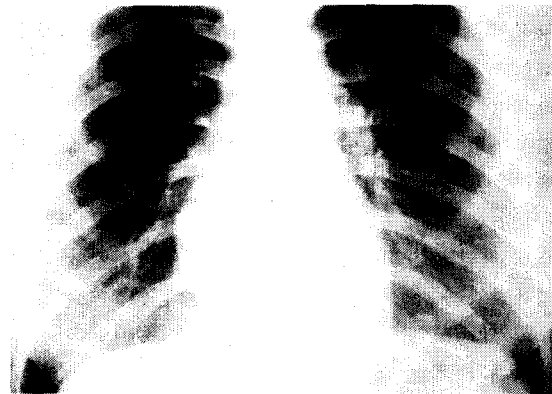


Fig. 9. 술후 단순 흉부 사진

발의 증거는 없고 전신상태는 양호하였다.

III. 고 안

원발성 심장종양의 발생빈도는 0.0017-0.3%^{1,2,3)}로 매우 드물며 1950년대초까지는 외과적 치료를 할 수

없었으나 체외 순환법이 소개된 이래 1954년에 처음으로 Crafoord⁴⁾에 의해 성공적으로 심방내 점액종의 절제가 이루어졌다. 심장에 발생하는 원발성 섬유점액육종은 아주 희귀한 악성 종양으로 1972년 Saha 등⁵⁾이 폐동맥 판막에 발생한 섬유점액육종을 제거하였고 1986년에 Klima, Reece 등이^{6,7)} 좌심방에 발생한 섬유점액육종을 처음으로 보고하였다.

흔히 심방에 발생하는 양성 점액종과는 달리 거의 재발하여 예후가 불량하므로 이와외의 감별은 아주 중요하다. 섬유점액육종은 대개 좌심방에 발생하고 자주 승모판막을 침범하며 국소적으로 침습적이고 전이가 잘되거나 전신으로 색전증을 일으킨다⁷⁾. 양성 점액종과의 감별은 육안적으로 어려우나 종양이 無莖(sessile)이고 근처 조직을 침범하는 경향이 있고, 조직 병리학적으로 볼때 현미경적 소견으로는 양성 점액종을 닮았을지라도 섬유점액육종에는 유사 분열과 괴사의 영역을 볼수있고 전자 현미경적 소견으로는 심점액종 세포의 성숙도가 부족한 미분화된 중간엽 세포를 볼수 있다⁶⁾.

이러한 종양의 악성도를 의심할수있는 소견들이 있지만 술전의 임상 진단 시기만으로는 악성을 인지할수가 없으므로 이러한 유사한 종양을 초기에 인지하여 적절한 치료를 해야 예후를 개선시킬수있다. 원발성 악성 심종양의 치료는 비록 완치는 되지 않더라도 근치적인 절제술을 시행해야되며 술후 방사선 치료 또는 화학 약물 요법이 시도되고있지만 후자는 거의 효과가 없으며 일부에서 방사선 치료를 받았을경우 받지않은 경우에 비해 생존율이 조금 증가하지만 다시 재발하여 생존을 연장시키지 못하고있다^{1,6,7,8,9,10)}.

문헌상 일차 수술후 병리 조직 검사상 양성 점액종으로 진단되었으나 후에 재발하여 부검한후에나 악성 섬유점액육종으로 판명된경우도 있었고, Klima의 2례 보고⁶⁾에서도 모두 수술 당시에는 양성 점액종으로 알고있다가 계속 재발하여 재수술후 판별된 경우이다. 원발성 악성 심장종양은 예후가 매우 불량하여 종양이 완전히 제거되었을때도 전이가 있을수 있고 보통 1년 내에 사망하므로 처음 수술할때 심방 점액종으로 진단된 경우라도 완전히 충분히 절제해야한다⁷⁾.

IV. 결 론

인제대학교 부속 서울 백병원 흉부외과학교실에서는 좌심방에 발생한 매우 희귀하고도, 악성인 좌심방 섬유점액육종을 치험하였기에 문헌고찰과 함께 보고하는 바이다.

REFERENCES

1. Poole GV, Meredith JW, Breyer RH, Mills SA. *Surgical implications in malignant cardiac disease. Ann. Thorac. Surg.* 1983; 36 : 484-491.
2. Straus, R, Merliss R. *Primary tumor of the heart. Arch Pathol.* 1945; 39 : 74.
3. Silverman NA. *Primary cardiac tumors. Ann. Surg.* 1980; 191 : 127.
4. Attum AA, Johnson GS, Masri Z. Malignant clinical behavior of cardiac myxomas and "myxoid imitators." *Ann. Thorac. Surg.* 1987; 44 : 217-222.
5. Saha SP, Batchelder TL, Ira GH Jr. Resection of fibromyxosarcoma of pulmonary valve : report of a case. *J. Fla. Med. Assoc.* 1972; 59(4) : 31.
6. Klima T, Milam JD, Bossart MI, Cooley DA. *Rare primary sarcomas of the heart. Arch. Pathol. Lab. Med.* 1986; 110 : 1155-1159.
7. Reece IJ, Cooley DA, Frazier OH, Hallman GL, Powers PL, Montero CG. *Cardiac tumors : Clinical spectrum and prognosis of lesions other than classical benign myxoma in 20 patients. J. Thorac. Cardiovasc. Surg.* 1984; 88 : 439-446.
8. Bear PA, Moodie DS. *Malignant primary cardiac tumors : The Cleveland clinic experience, 1956 to 1986. Chest* 1987; 98 : 860-862.
9. Gabelman C, Al-Sadir J, Lamberti J, et al *Surgical treatment of recurrent primary malignant tumor of the left atrium. J. Thorac. Cardiovasc. Surg.* 1979; 77 : 914-921.
10. Murphy WRC, Carter JB, Lucas RV, Moller JH, Edwards JE, Castaneda AR. *Recurrent myxosarcoma of left atrium. Chest* 1975; 67 : 6.