

협소 대동맥 판막륜이 있는 환자에서의 인공판막치환술 1례

—Rittenhouse Manouguian 술식—

최강주* · 이상권* · 이상진* · 정신현*
이양행* · 황윤호* · 조광현*

--Abstract--

Aortic Valve Replacement in Patient with Small Aortic Annulus —Rittenhouse Manouguian procedure— —A Case Report—

K.J. Choi, M.D., S.K. Lee, M.D., S.J. Lee, M.D., S.H. Jung, M.D.,
Y.H. Lee, M.D., Y.H. Hwang, M.D., K.H. Cho, M.D.*

A 17-year-old male patient of aortic stenoinufficiency with a small aortic annulus underwent aortic valve replacement (St. Jude Medical valve 21mm) with Rittenhouse-Manouguian procedure (patch enlargement of the area of the noncoronary sinus and anterior mitral leaflet). The used patch was made from tubular dacron graft (the longitudinal length was 35mm, the width 20mm). The length of incision into anterior mitral leaflet was 10mm and the aortic annulus was enlarged in 10mm. The patient was evaluated with two-dimensional echocardiography at 4 month after operation and the result was excellent.

서 론

정상적이거나 큰 대동맥 판막륜에서의 인공판막치환술은 쉽고 안전하게 이루어질 수 있지만 판막륜이 협소하거나 발달이 부족한 경우에서 이에 맞추어 작은 크기의 판막을 치환할 경우 판막의 종류와는 관계없이 대동맥과 좌심실사이에 중대한 압력의 차이를 가져오고 또한 혈전이 생길 위험성이 높아 어떠한 형태의 판막이라도 작은 판막을 사용하는 것은 피해야 한다^{3,15)}.

이러한 문제를 극복하기 위해 몇가지의 판막륜 확장

술이 사용되고 있는데 이중에 1970년 Nicks⁹⁾ 등이 noncoronary sinus를 절개하여 판막륜을 확장재건한 이래, 1975년 Konno¹¹⁾이 소아에서 subaortic obstruction을 해결하기 위해 aortoventriculoplasty를 시행하였고, 1979년 Manouguian⁶⁾ 등과 Rittenhouse¹³⁾ 등들이 noncoronary sinus와 left coronary sinus사이의 commissure를 지나 해부학적인 특징¹⁴⁾을 이용하여 anterior mitral leaflet까지 절개후 판막륜을 확장재건하였다.

본 교실에서는 Rittenhouse-Manouguian 술식을 이용하여 판막륜을 확장하고 St. Jude Medical valve 21mm를 치환하였기에 그 일례를 보고한 바이다.

*인제대학교 부속 부산백병원 흉부외과학교실

*Department of Thoracic and Cardiovascular Surgery,
Pusan Paik Hospital, College of Medicine, Inje University

증 례

주소 : 환자는 17세된 남자로서 수년동안 지속된 NYHA class II 정도의 호흡곤란과 빈박증을 주소로 내원하였다. 과거력상, 특이소견은 없었고 환자는 전신 위약감과 두통을 호소하였다.

이학적 소견 : 체중 51kg, 신장 167.8cm, 혈압 110/70mmHg, 체온 36.8C, 맥박수는 분당 80회였다. 청진상 호흡음은 정상이었고 심음은 규칙적이었지만 우측 흉골연 두번째 늑간에서 수축기 및 확장기 잡음이 들렸다. 간비대, 비종대, 사지부종 등은 없었다.

검사 소견 : Hemoglobin은 15.4g/dl, Hematocrit은 44.3%, WBC는 7,600, platlet은 15만 그리고 ESR은 1mm/hr이었으며, 생화학적 검사는 정상소견이었고, 간기능 검사상 AST는 21 IU/L, ALT는 15IU/L으로 정상이었으며, 동맥혈 gas분석, 신기능 검사 그리고 소변검사도 정상이었다. ASO titer는 200IU/ml, RA factor는 negative 그리고 CRP는 6mg/dl로 정상 소견을 보였다. HBs Ag/Ab는 각각 양성이었고 Hbc Ab IgG도 양성이었다. 술전 단순흉부 X-선 소견상 경도의 좌심실비대의 특이소견은 보이지 않았다. 술전 심전도상 sinus bradycardia, 좌심

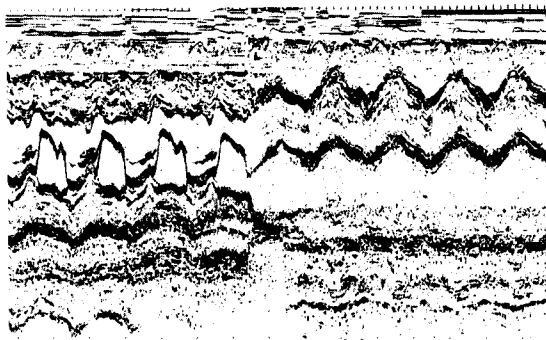


Fig. 1. Preoperative echocardiographic finding (parasternal long axis view, M-mode)

Table 1. Preoperative cardiac catheterization

Position	O ₂ Sat.	Pres. (Sys /Dia /Mean)
MPA	74.5	26 / 3 /10
RVM	69.8	25 / - /8
LV	99.0	153 / -1 /68
AO	98.8	114 /67 /79

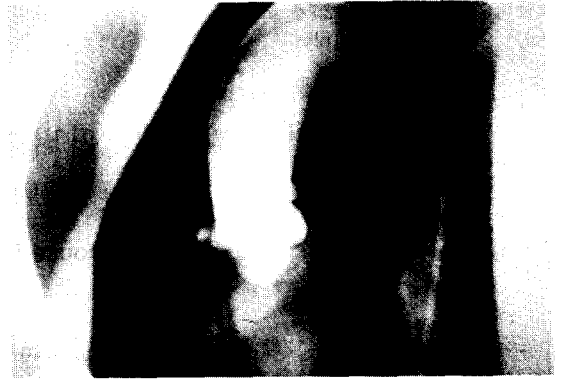

Fig. 2. Preoperative cardiac angiographic finding (Aortogram, AR : Seller grade III / IV)

방확장, 좌심실비대, 경도의 심근경색 소견이 있었다. 심에코 소견상 판막륵의 직경이 17mm정도로 좁고 대동맥 폐쇄부전에 의한 역류로 anterior mitral valve의 fluttering을 볼 수가 있었다(Fig. 1). 수술전에 시행한 심도자상 좌심실과 대동맥사이의 수축기 압력 차이가 약 40mmHg 정도였으며(Table 1), 대동맥 혈관조영상 Seller grade III / IV의 대동맥 폐쇄부전이 있었고 협소한 대동맥 판막륵을 보이고 있었다(Fig. 2).

수술 소견 : 수술은 전신마취하에 정중 흉골절개술을 시행하여 심장을 노출시킨뒤 상대정맥, 하공정맥 그리고 대동맥에 cannulation을 시행하고 체외순환은 membrane typ의 oxygenator를 사용하면서 30-20℃의 저체온으로 유지하였다. 상행대동맥을 절찰하고 Topical ice cooling과 함께 aortic root로 cardioplegia을 처음에는 200ml를 주입하여 심정지를 시킨 후 oblique aortotomy를 시행하고 좌우 관상동맥으로 각각 700ml와 300ml를 주입하였다. 대동맥판막은 심하게 유착 및 파괴되어 있었고 판막륵의 직경이 17mm로 좁아 판막륵 확장재건술을 시행하기로 결정하고, noncoronary sinus와 left coronary sinus사이의 commissure를 지나 승모판막의 전엽 1cm까지 절개를 연장하였다. Tubular dacron graft로 부터 미리 준비한 patch(2×3.5cm)를 절개된 전승모판막으로부터 대동맥판막까지 Prolen 4-0로 연속봉합하여 대동맥 판막륵을 10mm까지 확장시켰다. 확장된 판막륵에 St. Jude medical 21mm valve를 치환하기로 결정하고 patch로 된 판막륵 부위에서는 Prolen 4-0로 noncoronary sinus부위의 이미 절개된 좌심방을 봉합하면서 patch 판막륵을 stitch한 후 prosthesis의



Fig. 3. Operative finding(after enlargement of annulus)

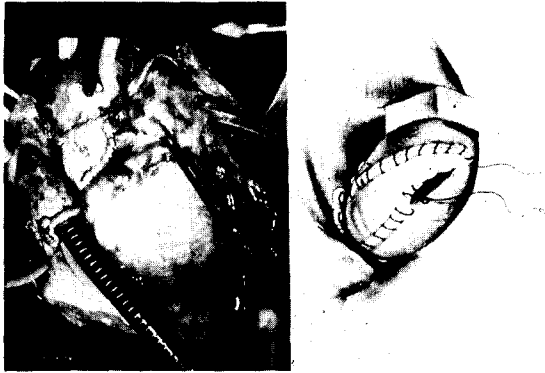

Fig. 4. Operative finding(After reconstruction of LVOT)

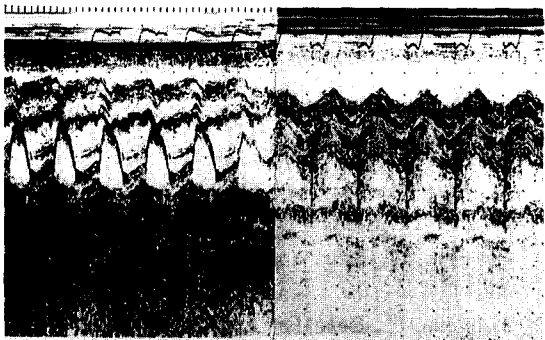


Fig. 5. Postoperative echocardiographic finding (parasternal long axis view, M-mode)

sewing ring을 stitch하였고 나머지 판막륜에서는 interrupted pledget mattress stitch를 하여 판막을 치환하였다(Fig. 3). 상행 대동맥의 절개후 결손 부위는 남아있는 patch를 이용하여 Prolen 4-0로 연속

봉합하여 좌심실 유출로의 재건을 완성하였다(Fig. 4).

술후 경과 : 환자는 술후 5일간 강심제를 사용한 후 특별한 치료없이 술후 25일후 퇴원하였고, 퇴원 4개월 후 시행한 심에코상에 기능이 좋은 인공판막과 대동맥 판막륜이 21mm이상 확장되어 있음을 확인할 수 있었다(Fig. 5).

고 찰

협소 대동맥 판막륜이란 보통성인에서 판막륜의 내경이 21.5mm 이하가 되는 것을 의미하는데, 이것은 21mm Bjork-shiley 대동맥 판막을 사용할 경우 판막 전후로 심한 압력차이가 발생되기 때문에 정의되었다⁵⁾.

대동맥 판막을 치환할 때 대동맥 판막륜이 협소한 경우를 드물지 않게 만나게 되는데 협소한 판막륜에 맞는 작은 판막을 치환할 경우에는 판막의 전후에 중대한 압력의 차이가 유발되고 이로 인한 심한 용혈 및 혈전의 합병증이 발생할 수 있다. 이러한 어려움은 판막륜을 확장함으로써 해결할 수가 있다^{3,15)}.

판막륜 확장술의 가장 간단한 방법은 1983년 David와 Uden²⁾이 협소 대동맥 판막륜을 가진 55명의 환자에서 대동맥판막을 치환하였는데 이 중 23명은 bulging된 noncoronary sinus의 supraannular 위치에 판막을 치환한 방법이며, 1969년 Najafi⁶⁾등은 작은 cage-type prosthesis를 이식한 후 혈류학적인 결과가 만족스럽지 못해 supraannular aortic root를 확장할 목적으로 noncoronary sinus를 처음으로 Teflon patch를 이용하여 확장하였고, 1983년 Piehler¹⁰⁾등도 협소 판막륜이 있는 96명의 환자중 15명에서 noncoronary cusp의 annulus를 절개하고 patch로 확장하였지만 anterior mitral leaflet은 보존되었다.

1970년 Nicks⁹⁾등, 1976년 Blank¹¹⁾등, 1981년 Mori⁷⁾등들은 대동맥 횡절개선을 연장하여 noncoronary sinus를 지나 annulus를 분리 확장하였지만 승모판막의 전엽까지는 분리하지 않아 주로 supraalvular 부위를 확장하는데 그쳤다.

1975년 Rastan과 Koncz¹²⁾, 1975년 Konno⁴⁾등들은 대동맥의 전면부에 수직절개술을 시행하고 그 절개선을 연장하여 우심실유출로와 심실중격의 상부를 절개 후, 우심실과 심실중격의 결손부 및 aortic root를 patch로 확장하였는데, 이 방법은 우심실유출로를 절

개 확장해야 하고 중요한 중격동맥이나 conducting system이 손상받을 수 있어 left hemiblock, complete atrioventricular block 등의 합병증이 쉽게 올 수가 있다. Konno 등⁴⁾은 이 술식이 소아나 판막하 협착 또는 좌심실유출로의 심한 협착이 있는 환자에서 보다 큰 판막을 치환하기에 충분하다고 하였다.

1979년 Manouguian 과 Seybold-Epting⁶⁾은 8명의 협소 대동맥판륜 환자에서 대동맥 판막륜을 분리하고 그 절개선을 승모판막 전엽으로 연장하여 판막륜을 확장하였는데, 승모판막 전엽에 1cm 정도의 V형 결손부를 만들어 판막륜을 15mm까지 확장시켰다고 보고하였다. 또한 이들은 대동맥절개선을 승모판전엽으로 과도하게 연장시킬 때는 승모판막전엽이 뒤틀리고 patch로 인한 위축이 올 수가 있으며, 이들은 이로 인하여 8명중 1명이 술후 4일째 승모판막전엽으로 부터 pericardial patch가 찢어져 승모판막 폐쇄부전이 발생하였다고 하였다. 이 술식의 적응증으로는 첫째 해부학적인 소견이 좋지 못하여 commissurotomy만으로 혈류학적인 개선이 어려울 때, 둘째 판막륜의 직경이 21mm이하로 좁은 성인에서, 셋째 판막륜의 협착은 없지만 성장기의 어린이에서, 넷째 어린이에서 판막치환을 받은 환자가 보다 큰 판막으로 치환할 경우등이 있다. 이 술식에서 승모판막부전증이 있는 경우와 aorticomitral septum과 승모판막사이에 calcification이 있어 수술 출혈의 위험이 높은 경우에 부적응증이 될 수 있다고 하였다. 또한 이 술식은 intervalvular trigone을 통하여 승모판전엽의 fibrous origin의 중심부로 정확하게 절개하는 기술이 요구되며 이렇게 절개선을 연장할 경우 conducting system 또는 주관상동맥을 다칠 위험이 감소한다고 하였다.

결 론

본 부산백병원 흉부외과 교실은 협소 대동맥 판막륜을 가진 17세의 대동맥 판막 협착 및 폐쇄부전증 환자에서 Rittenhouse-Manouguian 술식으로 판막륜을 확장한 후 21mm St. Jude Medical valve를 성공적으로 치환하였다.

REFERENCES

1. Blank, R.H., Pupello, D.F., et al : *Method of*

managing the small aortic annulus during valve replacement. Ann. Thorac. Surg, 1976 ; 22 : 356

2. David, T.E., Uden, D.E. : *Aortic valve replacement in adult patients with small aortic annuli. Ann. Thorac. Surg, 1983 ; 36 : 577*

3. Jones, E.L., Craver, J.M. and Morris, D.C., et al : *Hemodynamic and clinical evaluation of the Hancock xenograft bioprosthesis for aortic valve replacement (with emphasis on management of the small aortic root). J. Thorac. Cardiovasc. Surg, 1978 : 75 : 300*

4. Konno, S., Imai, Y., et al : *A new method for prosthetic valve replacement in congenital aortic stenosis associated with hypoplasia of the aortic valve ring. J. Thorac. Cardiovas. Surg, 1975 ; 70 : 909*

5. Magovern G.L., Olearchik A.S., Maher T.D. : *Patch enlargement of a narrow aortic annulus combine with implantation of the St. Jude Medical valve. J. Thorac. Cardiovasc. Surg, 1982 ; 84 : 149*

6. Manouguian, S., Seybold-Epting, W. : *Patch enlargement of the aortic valve ring by extending the aortic incision into the anterior mitral leaflet. J. Thorac. Cardiovasc. Surg, 1979 ; 78 : 402*

7. Mori T., Kawashima, Y., et al : *Results of aortic valve replacement in patient with a narrow aortic annulus: Effects of enlargement of the aortic annulus. Ann. Thorac. Surg, 1981 ; 31 : 111*

8. Najafi, H., Ostermiller, W.E., and Husang, J., et al : *Narrow aortic root complicating aortic valve replacement. Arch. Surg, 1969 ; 99 : 690*

9. Nick, R., Cartmill, T., and Bernstein, L. : *Hypoplasia of the aortic root. Thorax, 1970 ; 25 : 339*

10. Pieher, J. M., Danielson, G.K., Piuth, J.R., et al : *Enlargement of the aortic or anulus with autogenous pericardial patch during aortic valve replacement. J. Thorac. Cardiovasc. Surg., 1983 ; 86 : 350*

11. Pugliese, P., Bernabei, M, and Santi, C., et al : *Posterior enlargement of the small annulus during aortic valve replacement versus implantation of a small prosthesis, 1984 ; 38 : 31*

12. Rastan, H., and Koncz, J., : *Plastische Erweiterung der linken Ausflussbahn: Eine neue Operationsmethode. Thorax-chirurgie, 1975 ; 23 : 169*

13. Rittenhouse, E.A., Sauvage, L.R., et al : *Radical enlargement of the aortic root and outflow tract*

- to allow valve replacement. *Ann. Thorac. Surg*, 1979 ; 27 : 367
14. Sud, A., Parker, F., and Magilligan, D.J., Jr : *Anatomy of the aortic root. Ann. Thorac. Surg*, 1984 ; 38 : 76
15. Wortham, D.C., Tri, T.B., et al : *Hemodynamic evaluation of the St. Jude medical valve prosthesis in the small aortic anulus. J. Thorac. Cardiovasc. Surg*, 1981 ; 81 : 615