

Metal Stent for S.V.C. Syndrome

— 1례 보고 —

정원상* · 김영학* · 강정호* · 지행옥* · 전석철**

— Abstract —

Metal stent for Superior Vena Cava Syndrome — A Case Report —

W.S. Chung, M.D.^{*}, Y.H. Kim, M.D.^{*}, J.H. Kang, M.D.^{*}, H.O. Jee, M.D.^{*}, S.C. Jeon, M.D.^{**}

We experienced a case of application of Gianturco Self-Expendable Metal vascular stent for S.V.C. syndrome at the postoperative stage of pneumonectomy for Lung cancer (Squamous cell carcinoma, stage IIIa).

Placement was performed under fluoroscopic guidance. Clinical problem for patient was resolved satisfactorily. Long-term follow-up is required to determine re-stenosis, complication, and recurrence of cancer, etc.

서 론

상공정맥 폐색 증후군은 1757년 William Hunter가 처음으로 기술한 이후, 현재 폐암의 증가에 따른 이차적인 폐색으로 상공정맥 증후군이 많아졌으며 이의 원인으로 약 80%가 malignancy이고, 이외 양성종양, 종격동염, 동맥류등의 여러 원인들이 보고되었다.

이런 상공정맥 증후군을 보이는 환자들에서 변형된 치료방법으로써 Gianturco Self-Expendable metal Stent가 이용되어 상공정맥의 혈류를 정상적으로 만들게 된다.

이러한 metal stent는 biliary system과 vascular system의 stenosis시의 치료 방법으로 많이 이용되었

으나, 현재는 Tracheobronchial pathology에 대해서도 사용되고 있는 추세이다.

본원의 예에서도 폐암수술후 수술적 trauma와 술후의 방사선치료로 인한 late complication으로 mediastinal fibrosis에 의해 발생한 상공정맥 증후군으로 이에 Gianturco Self-Expendable metal Stent를 삽입하여 좋은 결과를 얻었기에 문헌고찰과 함께 보고하는 바이다.

증 례

환자는 54세의 남자로 1990년 3월부터 시작된 흉통 및 혈담 등을 주소로 개인의원에서 항결핵제 치료를 약 3개월간 받았으나 증상의 호전이 없어 본원으로 전원된 환자로 본원에서 찍은 흉부X-선 검사상 우측 폐문부에 경계가 불분명한 종괴가 3×5cm 정도의 크기로 나타났으며(Fig. 1), 흉부컴퓨터단층촬영과 경피적 세침흡입검사상 폐암(Squamous cell type)으로 진단되어(Fig. 2) 우측 후측방 개흉술하 우전폐적출

*한양대학교 의과대학 흉부외과학교실

**Department of Thoracic and Cardiovascular Surgery, Collage of Medicine, Hanyang University Hospital

**한양대학교 의과대학 방사선과학교실

**Department of Radiology, Collage of Medicine, Hanyang University Hospital



Fig. 1. 내원 당시의 흉부 X-선

술과 우측 분지하, 기관주위 임파절등을 박리 절제하였으며, 술후 조직검사상 이 임파절에서 암 전이가 있어 T₂N₂M₀(Stage IIIa)로 방사선치료를 시행후 경과 양호한 상태로 퇴원하였다.

이후 계속된 통원관찰중 술후 약 1년 6개월간 이상 없이 지내다가, 재입원 20일전에 시작된 감기증상으로 우상지 및 경부의 부종과 두통, 경부와 전흉부정맥의 확장등을 주소로 상공정맥증후군의 진단하에 재입원하였다. 재입원시 촬영한 흉부컴퓨터단층촬영상 우측 전폐적출술후 상태로 상공정맥 주위에 특별한 종괴나

암의 재발은 보이지 않으나 상공정맥을 둘러싼 상처조직에 의해 상공정맥의 협착과 혈류저류현상을 보이고 있었다(Fig. 3).

또한 상공정맥 촬영술을 대퇴정맥(Femoral Vein)을 통하여 시행하여 본바, 10F의 Catheter가 겨우 통과하였으며 좌,우 무명동맥이 만나는 직하부에서부터 약 2cm정도의 hour glass 모양으로 심한 협착을 보이고 있었으며 종괴에 의해 정맥이 눌린 소견은 발견할 수 없었다(Fig. 4). 이에 10F의 Catheter Sheath를 통해 Gianturco Self-Expandable metal Stent를 삽입하였다.

길이는 좁아진 부위의 위아래에 걸쳐 6cm로, 직경은 정상적인 상공정맥의 크기보다 2-3mm 큰 2cm로 삽입하였다. 시행후 추적관찰한 흉부X-선 검사상 좁아졌던 부위가 약 8mm정도로 확장되어 유지하고 있었다. 이후 상공정맥 촬영술을 시행하여 본바, 혈류가 잘 통하고 있음을 보이고 있다(Fig. 5). 시행후 3일 만에 입원전의 증상은 완전히 없어졌으며, 합병증없이 퇴원하여 외래로 추적관찰 중이다.

고 찰

상공정맥증후군은 대개 폐암이 종격동으로 커짐으로써 잘 일어나게 되는데, 이때는 방사선치료에 반응

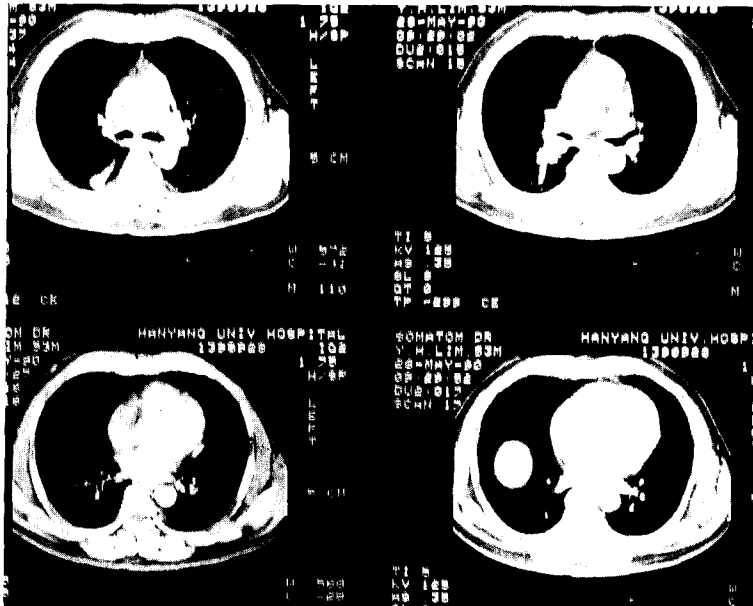


Fig. 2. 내원 당시의 Chest C.T. Scan

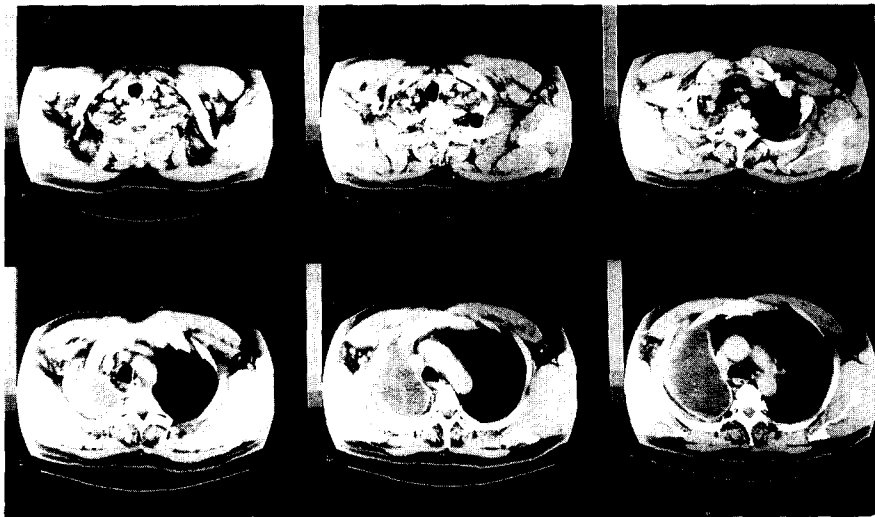


Fig. 3. 재입원시의 Chest C.T. Scan

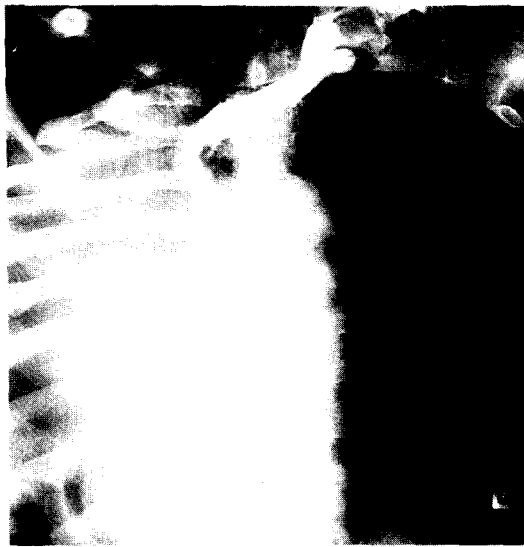

Fig. 4. Stent Apply전의 Venogram

하며, 그외에도 양성종양이나 종격동염, 동맥류, 원인 불명의 정맥염 등에 의하며, 이로 인한 2차적인 혈전 전색이 많이 생긴다고 하였다¹⁾.

양성종양으로 인한 상공정맥증후군이나, 방사선치료후에도 재발되어 생기는 암의 말기적 환자에서 보조적인 치료 방법의 하나로 Gianturco Self-Expandable metal Stent를 이용하여 상공정맥의 혈류를 정상적으로 만들게 된다.

또한 정맥과 Bypass Graft후의 협착은 재발율이 높고, 확장시키기 어렵기 때문에 Endoluminal Mechan-

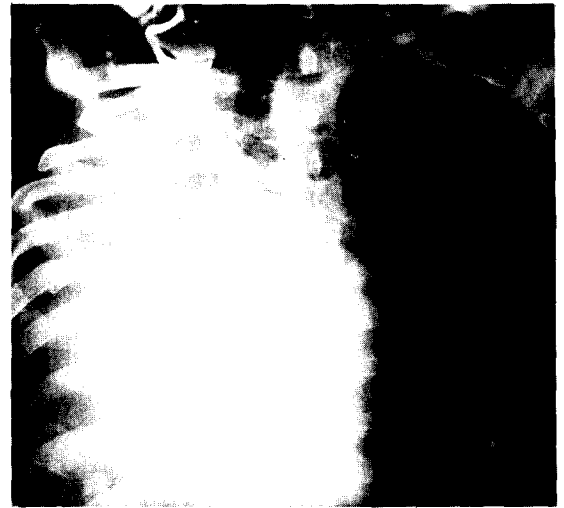

Fig. 5. Stent Apply후의 Venogram.

ical Support에 노력을 기울이게 되었고, 이로써 Transluminal vascular Stent의 새로운 개념으로 Stenosis를 해결코자 하였다²⁾.

이런 Metal Stent는 광범위하게 biliary system과 Vascular system등에 시행되고 있고, 현재는 Trachea and Bronchial Pathology에도 이용되고 있다³⁾.

본 예에서도 경험하지 못하였으나 상공정맥의 협착 상부에 혈전전색이 있는 경우에는 Local Thrombolytic Agent(Urokinase, Streptokinase, 20,000U/Hr, or 1,000U/Kg/Hr)를 사용하여 혈전을 용해시킨 후에 정맥의 협착부에 stent를 기치시켜야 한다^{3,4)}.

Stent거치시 특별한 합병증은 없으나 stent의 migration의 가능성이 있으므로 Stent의 직경을 정상부위의 상공정맥 직경보다 약 2-3mm 더 큰 것을 사용함으로써 정맥내의 migration을 방지할 수 있다고 생각한다. 또한 예상할 수 있는 문제점으로는 상공정맥내의 stent위치가 좌측 무명정맥과 우측 무명정맥의 교차부위를 지나가게 되는 경우 stent에 의해 좌측 무명정맥의 혈류가 일부 차단될 가능성을 우려할 수도 있으나 실제로는 stent의 그물망 사이가 넓게 유지되어 있어 혈류에는 전혀 지장이 없고 혈전도 생기지 않는 것으로 알려져 있다^{2,4)}.

그외 stent의 제거는 수술적인 방법 이외에는 불가능하다는 문제점이 있다. 아직은 Stent의 Long-Term Follow-Up이 되지않아 논란의 여지는 있으나, 대개 6개월의 Patency Rate는 약 93%로 보고하고 있다.

이상과 같이 Gianturco Self-Expandable metal Stent는 여러분야에서 수술전에 시행할 수 있는, 앞으로의 발전 가능성이 있는 치료의 변형된 방법이 될 것이다.

REFERENCES

1. Gomes, M.N., Hufnagel, C.A. : *Superior Venal Cava Obstruction. The annals of thoracic surgery*, 20-3 p344, 1975
2. Putnam, J.S., Uchida, B.T., Antonovic, R. etc. : *Superior Vena Cava syndrome associated with massive Thorombosis : Treatment with Expandable Wire Stent. Cardiovascular Radiology*. 167 p727, 1988
3. Vorwerk, D., Guenther, R.W. : *Mechanical Revascularization of occluded Iliac arteies with Use of Self-Expandable Endoprotheses. Radiology*, 175 p411, 1990
4. Zollikofer, C.L., Largiader, I., Bruhlmann, W. F. et al : *Endovascular Stenting of veins and grafts : Preliminary clinical Experience. Interventional Radiology*, 167 p707, 1988
5. Varela, A., Maynar, M., Irving, D. etc : *Use of Gianturco Self-Expandable Stents in the Tracheobronchial Tree. The annals of thoracic surgery*, 49 p806, 1990