

□ 연구단보 □

직장에서 성충이 검출된 수입성 구충(鉤蟲) 감염 1례

연세대학교 의과대학 기생충학교실 및 내과학교실*

윙태순 · 신호준 · 임경일 · 김원호*

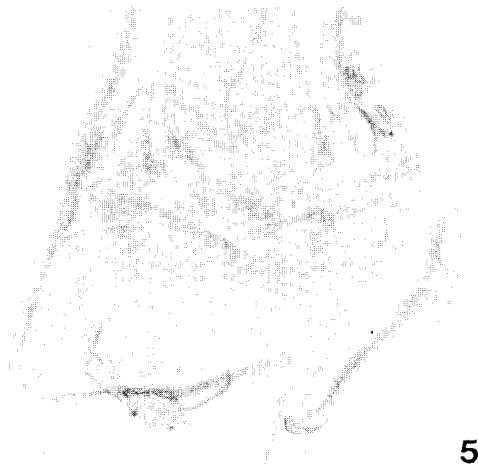
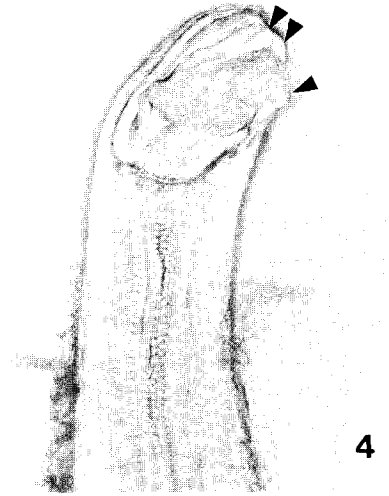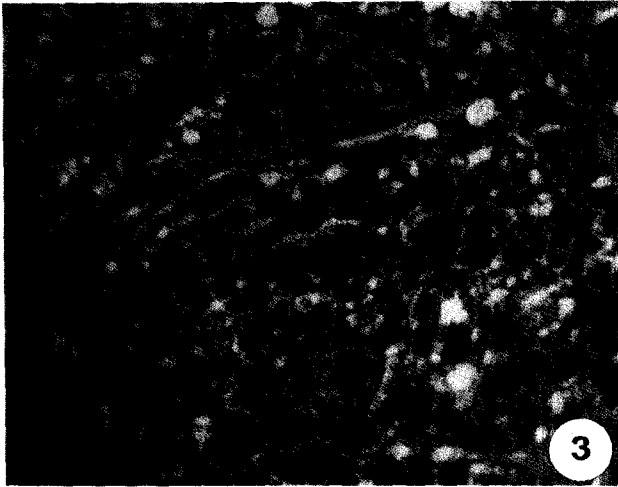
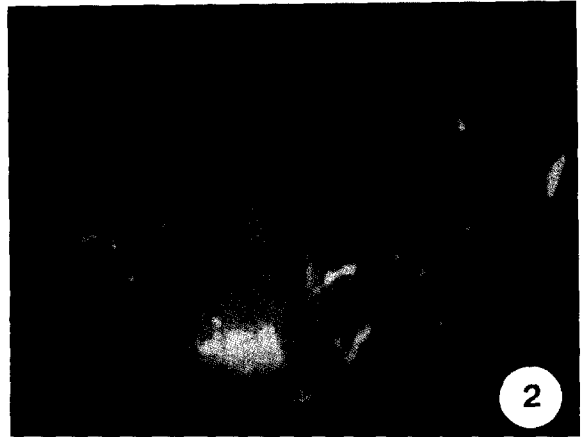
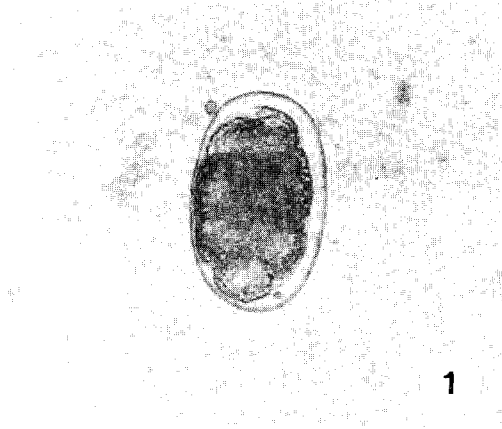
요약 : 동남아시아를 여행하고 귀국한 후부터 시작된 약 1개월 동안의 복통, 설사 및 체중 감소를 주소로 내원한 서울이 거주지인 32세의 남자 환자가 구충증으로 진단되었다. 혈액 검사상 백혈구 수($16,750 \text{ 개}/\mu\text{l}$) 및 호산구의 백분율(33.7%)이 모두 상승되어 있었으나 빈혈 소견은 없었다. 대변 검사상 전형적인 구충의 충란이 대량 발견되었으며, S상결장경검사시 직장에서 적출된 충체 3마리를 관찰한 결과, 기생 부위가 전형적이지는 않았으나, 구강 및 생식기 등의 형태학적인 특징을 고려하여 듀비니구충(*Ancylostoma duodenale*)의 성충(♂ : 1, ♀ : 2마리)으로 동정할 수 있었다. 구충제(mebendazole)를 투여한 후 상기한 모든 증상이 급속히 호전되었다. 해외 여행시 감염되어 국내에 수입된 기생충 감염의 한 증례로 생각되며, 인체의 대장에 이소기생(異所寄生)한 구충 감염을 직접 확인한 드문 경우로 생각된다.

Key words: *Ancylostoma duodenale*, rectum, imported human case

우리 나라에서 구충에 의한 인체 감염은 과거에는 매우 흔한 기생충 감염증의 한 가지였다. Hunter *et al.* (1949)에 의하면 당시 전국적인 구충감염률은 평균 46.5%이라고 하였고, Soh *et al.* (1961)은 대학병원 외래환자 10,320 명에 대하여 M.G.L. 법으로 23.5%의 구충란 양성률을 얻은 바 있으며, 徐 등(1969)은 서울 주민의 13.8%, 농촌 주민의 18.8%의 구충 감염률을 보고한 바 있다. 그러나, 최근 국내의 구충 감염률은 급격히 저하되어 이제는 매우 희귀하게 생각되리만큼 감소되었다고 볼 수 있다. 보건사회부 및 한국기생충 박멸협회, 한국건강관리협회(1986)에 의한 전국적인 기생충 감염실태 조사에 의하면, 구충란 양성률이 1971년에는 도시지역 8.3%, 농촌지역 12.0%로 평균 10.7%에 달하였으나, 1976년에는 전국 평균 2.2%, 1981년에는 0.47%, 1986년 4차 조사에서는 0.10%로 격감한 것을 알 수 있고, 현재는 그보다 더욱 낮아졌을 것으로 추정된다. 그러나, 구충감염증은 세계적으로는 현재도 여전히 가장 중요한 토양매개성 기생충 감염증 중의 하나로 지속되고 있다.

이번 환자는 동남아시아에 여행을 다녀온 후 설사, 복통 및 체중 감소 등의 증상을 보여, 그 원인을 밝히 고자 여러 가지 검사를 시행한 결과, 구충증으로 밝혀진 바 이를 기술하여 두고자 한다. 서울이 거주지인 32세의 남자로서 약 1개월 동안의 복통과 설사를 주소로 연세대학교 의료원에 내원하였다. 환자는 1991년 1월 말에 2주일 동안 동남아시아를 방문하였으며, 귀국 2주 후부터 설사와 복통이 시작되었다. 설사는 하루 평균 약 8회 정도 되었고, 대변에는 미량의 피가

섞여 있었으며, 설사와 복통 등으로 인하여 내원전 1개월 동안 체중이 7 kg 정도 감소하였다. 국내의 다른 병원에서 이질아메바 감염을 의심하여 치료하였으나, 증상이 전혀 호전되지 않아서 본 병원 외래를 방문하게 되었다. 혈액 검사상 백혈구 수 $16,750 \text{ 개}/\mu\text{l}$ (정상 : $10,800 \text{ 개}/\mu\text{l}$ 이하), 호산구의 백분율은 33.7% (정상 : 7% 이하)로 모두 상승되어 있었으나 빈혈 소견은 없었으며, 대변 검사상 전형적인 구충의 충란이 대량 발견되었다(Fig. 1). 환자는 S상결장경검사(sigmoidoscopy)도 받았는데 직장의 점막에 다수의 점상출혈부위가 있었으며, 그 주위에 길이 약 1 cm 가량 되는 수십 마리의 기생충체가 관찰되었다(Fig. 2). 생검한 직장의 조직은 다량의 호산구가 점막하부에 침윤되어 있는 병리소견을 보였다(Fig. 3). S상결장경검사시 충체 3마리를 적출하여 본 기생충학교실로 가져왔는데, 기생 부위가 전형적이지는 않았으나, 충체는 체장이 약 10 mm, 체폭이 0.5 mm이었고, 뚜렷한 2쌍의 치아(teeth)가 구강의 복측에 좌우 대칭으로 존재하였으며, 수컷의 미단에 교접낭(bursa copulatrix)이 있는 것 등의 형태학적인 특징을 고려하여 듀비니구충(*Ancylostoma duodenale*)의 성충(♂ : 1, ♀ : 2마리)으로 동정할 수 있었다(Figs. 4, 5 & 6). 다른 종류의 인체 기생이 가능한 구충들, 예를 들어 개구충(*Ancylostoma caninum*), 브라질구충(*A. braziliense*), 실론구충(*A. ceylanicum*) 및 아메리카구충(*Necator americanus*)과는 비록 검출된 수컷의 교접낭의 형태학적인 차이점까지 명확히 감별되지는 못하였더라도, 구강내 치아의 형태가 워낙 뚜렷한 차이점을 보이므로 감별, 동정에 어려



움은 없었다고 생각된다. 구충제(mebendazole)를 투여한 후 상기한 모든 증상이 급속히 호전되었다. 본 환자는 필리핀을 방문하였을 때, 건강에 좋다는 그 곳의 신선한 야채를 한꺼번에 많이 먹은 바 있다고 하였는데, 아마도 이것이 감염원이 되었을 것이라고 추측된다.

수입성 기생충 감염증 중 우리나라 사람이 외국에서 감염된 후 국내에서 진단되어 보고된 바 있는 윤충류로는 광동주혈선충(angiostrongylosis) (李 등, 1981), 이형흡충(heterophyiasis) (Chai et al., 1986), 주혈흡충(schistosomiasis) (Min et al., 1982) 및 포충증(hydatid disease) (정 등, 1983; 李, 1989) 등을 찾아볼 수 있다. 이들의 경우 국내에서는 거의 분포하지 않는 기생충으로 여겨지는 바, 국외에서 감염된 것이 확실한데 비하여, 구충에 감염된 본 경우는 아직도 매우 소수이지만 국내에 구충 감염자가 있는 형편이므로 혹시 이 감염이 국내에서 이루어진 것이 아닌지 의문이 생길 수도 있다고 생각된다. 물론 이 감염이 국외에서 이루어졌다는 증거를 환자의 병력 외에서 찾을 수는 없는 형편이다. 본 환자는 거주지가 서울이었고, 감염은 우리 나라의 가장 추운 절기로 생각되는 1월 말에 이루어진 것으로, 사실상 이러한 지역적인 면, 감염 시기 및 현재의 우리 나라, 특히 서울에 있어서의 구충감염률 등의 현실적인 여건을 고려한다면 이 환자에 있어서 구충의 국내 감염의 기회는 거의 없었다고 생각된다. 또 병력 상 그 시기에 감염의 기회가 비교적 높다고 생각되는 국외의 지역을 방문하였고, 특기할 만하게 현지의 날 채소를 많이 먹었다는 병력이 있으며, 그로부터 일정한 잠복 기간이 경과한 후 급속한 증상이 나타났으므로, 이 감염이 해외에서 이루어진 것은 확실하다고 생각된다. 이러한 수입성 기생충 감염은 앞으로 해외 여행 등의 자유화로 인하여 늘어날 전망이다므로 더욱 주의할 요한다고 볼 수 있다.

한편 충체는 환자의 직장에서 회수되었는데, 구충의 전형적인 기생부위는 소장이므로, 이는 소위 이소기생(異所寄生)으로 생각된다. 구충 감염의 경우, 다수의 충체가 기생하게 되면 소수 기생보다 장관 내에 넓은 범위에 걸쳐 비교적 흩어져서 기생하게 되는 수가 많다고 하는데, 이번 예의 경우도 아마 많은 수의 충체

가 소장에 분포하고 있었을 것으로 추측되며, 그 중 일부가 대장, 나아가서 직장에까지 내려와 있었을 것으로 추측된다. 인체에서 소장 이외의 장기에 구충감염이 보고된 바로는 담도나 충수돌기 등이 있으나, 개구충(*A. caninum*)은 대장에서 발견된 경우도 비교적 많이 있는 것으로 알려졌다(Komiya and Yasuraoka, 1966). 어쨌든 이번 경우와 같이 인체의 직장에서 직접 충체의 기생을 확인, 회수한 경우는 매우 희귀한 경우가 아닌가 생각된다.

결론적으로 이번 수입성 구충증의 경우는 역학적으로 국내에서 사실상 감염의 기회가 거의 드문 이와 같은 기생충이 해외 여행시 쉽게 감염될 수 있다는 한 가지 증거로 생각되며, 기생충학적으로는 대장에 이소기생한 구충증을 구체적으로 확인한 경우로 생각된다.

참 고 문 헌

Chai, J.Y., Seo, B.S., Lee, S.H., Hong, S.J. and Sohn, W.M. (1986) Human infections by *Heterophyes heterophyes* and *H. dispar* imported from Saudi Arabia. *Korean J. Parasit.*, 24(1):82-88.
정경영 · 이두연 · 홍필훈 · 정현구 · 최인준 · 민득영 (1983) 肺胞蟲囊腫의 手術治驗 2例. 大韓胸部外科學會誌, 16(4):518-525.
Hunter, G.W. III, Ritchie, L.S., Chang, I.C., Rolph, W.D., Manson, H.C. Jr. and Szewczak, J. (1949) Parasitological studies in the Far East(VII). An epidemiological survey in southern Korea. *J. Parasit.*, 35(6) (Suppl.):41.
Komiya, Y. and Yasuraoka, K. (1966) The biology of hookworms. *Progress of Medical Parasitology in Japan*, 3:77-86.
李蘭姬 · 沈愚益 · 金昌範 · 梁允模 · 李昇勳 · 李種仁 · 金大河 · 黃政雲 · Kliks, M. (1981) 線蟲 *Angiostomylus cantonensis*에 의한 好酸球性腦膜炎 10例. 乙支醫報, 4(2):143-150.
李純炯 (1989) 輸入性 寄生蟲疾患, 대한의학회지, 32(3):247-254.
Min, D.Y., Soh, C.T., Lee, M.S., Choi, H.K. and

(←)

- Fig. 1. A hookworm egg found from the stool of the present case.
- Fig. 2. Gross finding of hookworms infected human rectal mucosa by sigmoidoscopy showing edema, petechial hemorrhage and scattered hookworm adults(arrow heads).
- Fig. 3. Pathologic findings showing massive eosinophil infiltrations (arrowheads) in the rectal submucosa.
- Fig. 4. A mouth part of a recovered hookworm, showing characteristic 2 pairs of bilaterally symmetrical teeth in the buccal capsule (arrow heads) of *Ancylostoma duodenale*.
- Fig. 5. A tail part of a recovered male hookworm, showing bursa copulatrix of *Ancylostoma duodenale*.
- Fig. 6. A tail part of a recovered female hookworm.

Park, C.I. (1982) Urinary schistosomiasis among Korean returnees from the Middle East. *Yonsei Rep. Trop. Med.*, 13:36-40.
保健社會部 吳 韓國健康管理協會(1986) 第4次 韓國腸內寄生蟲感染現況:106-109.
徐丙禹 · 林漢鍾 · 盧忍圭 · 李純炯 · 趙昇烈 · 林陞哲 · 裴

鍾華 · 金重浩 · 李駿商 · 具本龍 · 金坤植(1969) 韓國人 蠕蟲類 感染 實態調查. *기생충학잡지*, 7(1):53-70.
Soh, C.T., Kim, C.W., Kim, N.S. and Lee, J.K. (1961) Hookworm distribution in Korea, according to the species. *J. Korean Med.*, 4(5):49-51.

==Abstract==

An imported human case of hookworm infection with worms in the rectum

Tai-Soon Yong, Ho-Joon Shin, Kyung-il Im and Won-Ho Kim*

Department of Parasitology and Department of Internal Medicine,
College of Medicine, Yonsei University, Seoul 120-752, Korea*

An imported case of rectal hookworm infection was diagnosed by stool examination and recovery of adult worms from the rectal mucosa by sigmoidoscopy. The chief complaints of a patient were diarrhea, abdominal pain and weight loss for about 1 month after returning from his travel abroad to the Southeast Asia. Leukocytosis(16,750/ μ l) and peripheral eosinophilia(33.7%) were noticed without anemia. Typical hookworm eggs were detected by stool examination, and 3 worms were collected by sigmoidoscopy from rectal mucosa of this patient. Those worms were confirmed as adult worms of *Ancylostoma duodenale*(♂ : 1, ♀ : 2) based on their morphological characteristics. The symptoms were relieved after treatment with anthelmintics. This case was considered as one of the imported parasitic infections in Korea, and a rare case of hookworm infection on human rectal mucosa.

[*Korean J. Parasit.*, 30(1):59-62 March 1992]