

미만성 간질성 폐렴을 동반한 신 이식 거부 반응환자의 간호사례 연구

가톨릭 의과대학
강남성모병원 내과 중환자실

목 차

- I. 머릿말
- II. 간질성 폐렴
- III. 신 이식 거부 반응
- IV. 사례 소개
- V. 간호 과정
- VI. 맺음말

I. 머릿말

다음은 본원에서 1990년 9월 신장이식 수술을 받은후 1990년 12월 31일~91년 1월 27일까지 신이식 거부반응과 미만성 간질성 폐렴으로 입원, 치료한 환자의 감염예방 및 합병증의 간호에 대해 간호사의 많은 지식과 기술이 요구된다고 사려되어 본 사례를 소개하고자 한다.

II. 간질성 폐렴(interstitial pneumonia)

간질성 폐질환은 하기도 미만성(diffuse) 염기증 질환으로 공통되는 임상상 흉부 X—선 소견, 생리학적 및 병리학적 소견을 보이는 만성 비전염성 비악성질환이다.

주로 공기교환단위의 지지구조 특히 폐포주위 조직과 폐포벽을 침범하여 장애를 일으키는데 그 기전은 염증과 면역 주효세포(immune effector cell)에서 분비되는 중개물에 의한다.

1. 원 인

- Known ; 진폐증 과민성 폐장염
- Unknown ; 2/3이상

신장이식을 비롯한 장기이식후의 미만성 간질성 폐렴의 원인에 대해서도 아직 알려진바 없으나 이 역시 비전염성 염증 과정을 거쳐서서히 진행되는 호흡곤란이 특징이며 가장 초석적인 변화는 폐포염(alveolitis)이다.

2. 증 상

폐포염에 속발하는 섬유증식이 폐포·모세혈관단위의 파괴를 초래하고 이는 폐포내에서의 가스 교환의 장애를 초래함으로써 제한적인 환기 장애와 폐용적 감소 및 폐탄성의 감소를 보인다.

3. 진 단

흉부 방사선 소견은 미만성 침윤성 양상을 보이며 초기에는 불투명 유리(ground glass)모양을 나타내다가 망상(reticular)의 간계를 거쳐 벌집폐(honey comb lung)의 소견을 보인다.

폐생검, 기관지 폐포 세척술, Gallium scan 혈청 procollagen peptide측정이 도움이 되며 과거력과 혈중산소 포화도 측정으로 평가할 수 있다.

4. 치 료

약물 치료(Steroid Cyclophosphamide, Azathioprine Penicillamine, Cyclosporine, Proline, Analog), Lung transplantation등의 치료 방법

이 있다.

면역 글로부린이나 T세포 수용체에 대한 항체를 사용하여 면역 반응을 억제 또는 촉진시킬 수 있고 interferon이 섬유 세포의 성장을 조절하는 것이 발견되어 섬유화예방에 시도되고 있기도 하다.

Ⅲ. 신 이식 거부 반응

이물질적인 제방자의 기관에 대항하는 면역적 공격이다.

1. 원 인

신이식 거부반응에 관여하는 면역체계는 세포성 면역 체계로서 T-cell이 관여하고 있다. 세포성 항체와 연관된 손상의 결과로 이식신의 혈관내피에 먼저 변화가 오고 결과적으로 이식신은 허혈성·상실을 입게된다.

2. 증 상

갑작스런 열, 국소적 긴장감, 국소적 부종, 소변량의 감소; 고혈압, 식욕부진 등이며 혈액학적 소견으로는 혈중 요소질소(BUN)와 크레아티닌(creatinine)의 증가, 소변내 염과 비중의 감소를 들 수 있다.

3. 진 단

신 조영술(Renogram)과 신장 초음파 검사로 확진할 수 있다.

4. 분 류

- 1) 초급성 거부 반응; 수분~수시간내에 발생
- 2) 급성 거부 반응; 수일에서 수개월내에 발생
- 3) 만성 거부 반응; 수개월에서 수년후 발생

5. 치 료

이식신의 섬유화로 인한 비가역적 변화를 방지하기 위해 초기에 시도되어야 하며 싸이

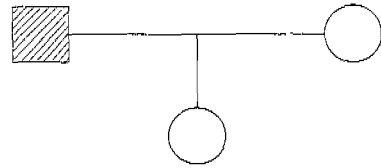
크노스포틴(cyclosporine)의 신독성으로 인한 거부 반응인지를 확인하기 위하여 신 생검을 실시한다. 면역 억제제의 약물요법과 계속적인 혈액투석, 필요시 신 적출술을 할 수 있다.

- 1) 초급성; 이식신 곧 제거
- 2) 급성; 면역 억제제의 적절한 투여로 보통 치료됨
- 3) 만성; 치료해도 효과 없음

Ⅳ. 사례 소개

1. 개인력

성별; 남자, 나이; 34세, 입원경험; 유, 결혼상태; 기혼, 교육정도; 대졸, 직업; 회사원, 종교; 없음, 진단명; 간질성 폐렴을 동반한 이식신 거부반응, 가족사항; 아내와 딸



2. 과거병력 및 가족력

- 1) 1990년 1월 만성 신부전증 진단. 그로부터 9개월간 혈액투석으로 치료함.
- 2) 1990년 9월 신장이식 수술받음(공여자; 타인공여)
- 3) 환자의 어머니, 만성 신부전성 고혈압으로 사망

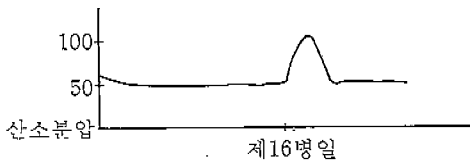
3. 현병력

1990년 9월 신장이식수술받은 이후 Cyclosporine과 prednisolone으로 지속적인 면역억제제 치료를 받아왔고 1990년 12월 29일 기침, 발열, 호흡곤란을 주호소로 외래를 방문하여 입원하였다. 입원당시 동맥혈 가스 분석결과 PO₂ 50 mmHg이하의 저산소증과 함께 BUN상승과 K상승으로 이식신 거부반응을 추측할 수 있었고 흉부 X-선 검사상 간질성 폐렴의

증후를 나타내었다. 간질성 폐렴의 집중적인 치료를 위해 기관절개술과 인공환기요법으로 치료하고 있음에도 불구하고 제19병일 이후 혼합 박테리아 폐감염과 함께 동맥혈 가스분석상 이산화탄소의 정체와 저산소증이 악화되었다. 이것은 폐포벽의 섬유화를 추측케 하였다.

4. 신체검진 및 검사소견

- 1) 활력증상 ; BP ; 120/70 mmHg, PR ; 100 회/min, BT ; 36° 6', RR ; 24회/min.
- 2) 신장 ; 175cm, 체중 ; 63kg
- 3) 일반적 외모 ; 손톱끝에 약간의 청색증을 보였고 전반적인 건강상태는 약해 보였고 기운이 없으며 지쳐 보였다. 몸의 온도는 따뜻하였으며 운동범위의 제한은 없었다.
- 4) 폐기능 검사 ; 동맥내 산소 분압



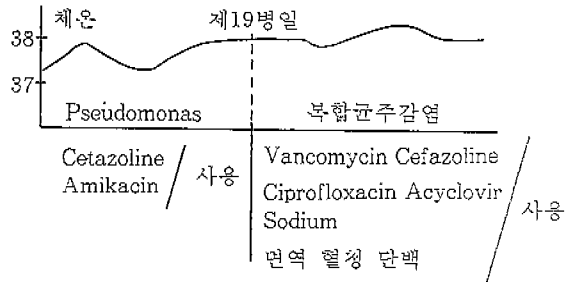
산소분압과 이산화탄소분압이 ≈ 50 mmHg 정도에서 유지되어 오다가 제16병일에 기관절개후 기계적 인공환기요법을 시작하여 폐기능 상태가 다소 교정되는듯 하였으나 지속적 동맥혈 가스분석검사와 이에따른 기계조작에도 불구하고 저산소증과 이산화탄소 정체가 교정되지 않으며 결국 간질성 폐렴의 악화로 호흡부전증까지 조장되었다.

5) 흉부 X-선 촬영

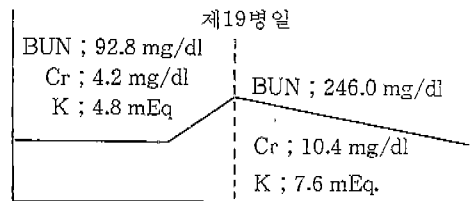
입원 당시 양 폐하엽에서 전반적인 망상 결절성 음영이 보여 간질성 폐렴의 소견이 관찰되었는데 지속적인 항 박테리아제제, 항 바이러스제제, 스테로이드, 면역 혈청 글로부린의 투여에도 불구하고 처음의 음영에서 다소의 진전도 없었다.

6) 객담의 균배양 검사

복합 균주의 감염이 관찰됨(Pseudomonas, Staphylococcus aureus, G(+) enterococci). 그리고 구강내 Herpes Simplex의 감염이 동반되었고 균배양검사의 결과에 따라 항 박테리아 제제를 투여하였으나 고열이 지속되었다.



7) 혈액학적 검사소견



매일 혹은 적일로 혈액투석 치료를 하였으나 이식신 거부반응으로 초래된 신부전 상태는 계속되었다. 고칼륨혈증은 혈액투석, Kalimate의 투여로 다소교정되었다. CPK 254IU/L, LDH 2126 \bar{u} 까지 상승하여 심한 저산소증으로 인해 심근 허혈성 손상까지 초래되었음을 알 수 있었다. 또한 여러가지 간 손상을 유발하는 제제의 투약으로 SGOT 110 \bar{u} STOT 15 \bar{u} 까지 측정되었다.

입원당시 Hb 16.8 mg/dl, Kct 49%, WBC 21500, Plt 258000이었으나 감염증과 저산소혈증, 신부전증이 조절되지 않으면서 Plt 64000R까지 감소하여 수혈하였으나 Hb 6.1 mg/dl, Hct 27%, Plt 122000으로 교정되지 않았음. FDP는 양성반응으로 나타났고 PT ; 73%, 혈중 fibrinogen은 288 mg/dl로 나타났다.

V. 간호과정

• 간호진단

- #1 산소공급변화로 인한 가스교환장애
- #2 손상; 외적요인과 관련된 감염
- #3 손상(잠재성); 내적요인과 관련된 출혈
- #4 이식신 거부반응과 관련된 신장조직의 관류변화
- #5 심리 신체적 요인과 관련된 영양 결핍
- #6 피부 손상(잠재성); 관련요인—요독증, 저산소증, 부동
- #7 생리식 원인에 의한 사고과정장애, 관련요인—요독증, 이산화탄소 정체
- #8 상황적 위기와 관련된 불안; 관련요인—복잡한 기계, 고도의 치료기술 및 생리적 장애를 요구하는 환경

#1

가)

P; 동맥혈중 산소분압이 정상적인 범위를 유지한다.

I; 주기적 동맥혈가스 분석과 함께 이에 따른 부여 산소의 농도를 조절하였다.

E; 투여산소의 농도조절에 관련없이 50 mmHg이상의 지속적 이산화탄소 정체를 보이며 산소분압은 50 mmHg이하로 감소하였다.

나)

P; 편안하게 호흡을 유지하고 있음을 표현한다.

I; 호흡양상과 청색증의 관찰, 잦은 흡인과 체위배액, 가슴진동, 타진등을 적용하고 거담제와 스테로이드 투여 실시

E; 흡인시 청색증과 저산소증이 나타나고 많은 양과 고농도의 객담이 배출되었다.

다)

P; 호흡부전 증상이 사라진다.

I; 이노제와 혈액투석효과의 관찰과 더불어 수액조절상태를 평가하고 인공환기요법시 빠르고 단계적인 흡인방법을 시도했다.

E; 폐청진상 수포음과 함께, 계속적인 체액 저류현상이 나타나고 빈호흡과 청색증이 사라지지 않았다.

#2

가)

P; 정상범위의 체온을 유지한다.

I; 오한 발열을 관찰하고 기침과 심호흡을 격려하였다.

E; 고열이 지속되었다.

나)

P; 정상범위의 백혈구수를 유지한다.

I; 주기적인 혈액내 백혈구수 검사를 시행하였다.

E; 백혈구수 27000개

다)

P; 균 배양검사에서 병원체가 발견되지 않는다.

I; 간호수행시 부균법은 적용하고 환자의 개인위생을 청결하게 유지했다. 그리고 약물 치료로 항생제, 항바이러스제인 혈정글로부린을 투약하였고 환자에게 적절한 식이섭취를 격려하였다.

E; 많은 양의 객담이 배출되고 1월 19일 객담배양검사에서 *Pseudomonas aeruginosa*가 나왔고 1월 21일에는 *enterococci* 1월 24일에는 *Staphylococcus aureus*가 검출되어 복합감염이 관찰되었다.

#3

가)

P; 정상 혈소판수를 유지한다.

I; Hb, Hct, Plt, Prothrombin time, Partial thrombin time, Bleeding time, Coagulation time, Fibrin degradation product(FDP)를 검사하고 이에따른 혈소판 제제와 응고인자를 수혈했다.

E; 혈소판수 67000개/mm³, PT 73%, FDP 양성, fibrinogen 10으로 산재성 혈액내 응고가 확인되었고 혈액응고인자가 많이 소모되었음

을 알 수 있었다.

나)

P; 내적, 외적 출혈의 증후가 발견되지 않는다.

I; Vitamin K가 투여되고 낙상, 손상을 일으키는 행위를 방지하고 위험한 물건 제거.

E; 가슴과 어깨, 양팔에 점상출혈이 얇게 관찰되고 다른 출혈증후는 관찰되지 않았다.

#4

가)

P; BUN 80 mg/dl이하, Creatinine 10 mg/dl이하, 혈청 K⁺ 5.0 mEq이하를 유지하고 요독증으로 인한 불편감을 완화한다.

I; 정기적인 BUN, Creatinine 검사, 혈액 투석을 격일로 시행하였고 Kalimate를 투여하였다. 그리고 요독증의 주관적징후(오심, 구토, 피부 소양감)을 관찰하였다.

나)

P; 체내의 수분 균형이 유지된다.

I; 섭취량 배설량이 증가하고 요흔성부종, 폐부종의 징후를 관찰했다.

E; 폐부종이 간혹 나타났으며 요흔성 부종은 심하지 않아 울혈성 심부전과 관련된 것으로 보였다.

#5

P; 현 질병상태에서 대처할 수 있는 적절한 체력을 유지한다.

I; 환자가 선호하는 음식을 파악하여 권장하고 잘게 썰어서 씹지 않아도 되는 음식, 유동식을 제공하고 고단백 고열량의 보충식을 제공하였다. 저산소증 악화로 구강 섭취가 불가능할시에는 위장관 튜브를 이용한 영양공급이나 Total parenteral nutrition을 제공하였다. 그리고 환자의 모든 섭취량과 배설량을 정확히 관찰, 기록했다.

E; 저 혈청단백증과 저 혈청 알부민증이 계속되었다.

#6

P; 피부 손상이 발생되지 않으며 정상 피부상태를 유지한다.

I; 매 근무교대시 마다 피부 시진, 피부상태와 변화를 기록 보고했고 2시간마다 체위변경, 피부를 청결히 하고 건조한 상태로 유지시키므로써 부동으로 인한 지연된 압력으로 발생 가능한 손상의 예방을 하였다.

E; 피부의 손상은 발생하지 않았다.

#7

P; 생리적 원인의 치료로 사고과정이 회복되고 지남력을 유지한다.

I; 30분 마다 활력징후와 신경계 징후를 사정, 기록 하였다. 매일 임상검사 결과를 사정하고 기록하였으며 원인적 질병을 치료하기 위해 인공환기 요법으로 저산소증과 이산화탄소치의 교정, 혈액투석으로 요독증을 제거하는 의학적 치료요법을 수행하였다.

E; 사고과정의 혼돈과 명료가 지속적으로 반복되어 완전 명료에 다다르지 못하였다.

#8

P; 불안의 격심한 증상없이 현재의 질병에 대처한다.

I; 수행될 모든 행위에 대해 간결한 설명을 하고 경정하고 환자의 감정을 말로 표현하도록 유도했다. 극도의 불안을 경험하고 있을 때에는 환자곁에 함께 있어 주었고 환자의 불안한 행동을 접하게 되는 가족들을 지지해 주었다.

E; 기계조작, 변화시 설명에 대해 알아듣고 이해하게 되었으며 가족지지체계가 잘 이루어져 간호에 대해 이해하고 적극적으로 참여하게 되었다.

VI. 맺음말

본 환자의 경우 심한 감염과 이식신 거부반응으로 인하여 병원감염의 예방, 피부 손상의

우려, 외부로부터의 상해의 예방, 영양결핍, 위기와 관련된 불안, 가스교환의 정도등을 위한 간호에 초점을 두었다.

폐의 감염, 거부반응자체가 특별한 의학적 치료방법을 필요로 하고 예후가 좋지않아 합병증 예방을 위한 계속적인 관찰 및 감독, 보호자와 환자를 위한 지지적인 간호활동을 필요로 한다. 그러므로 총체적인 인간에 대한 이해와 질적인 간호수행을 위한 노력이 필요할 것으로 사려된다.

참고문헌

1. 구 완서등, 1982, 신 이식후의 renogram, 대한 신장 학회잡지, 1(1), 17-22.
2. 심 영수등, 1989, 미만성 간질성 폐질환의 최신 동향, 결핵 및 호흡기 질환, 36(20), 193-207.
3. 이 성구등, 1984, 신장 이식후 발생한 무 혈관성 괴사, 대한 신장 학회 잡지, 3(2), 215-218.
4. 이 은옥등, 1990, 간호진단과 임상활용, 수문사, 85-89, 162-169, 278-284, 253-261, 346-356, 460-470.
5. 윤 영석등, 1984, 급성 세포성 거부반응에서의 항 임파구 혈청치료, 대한 신장학회잡지, 2(2), 93-98.
6. 이 증달등, 1989, 특발성 미만성 간질성 폐 섬유 증식증; 병리학적 고찰, 결핵 및 호흡기 질환, 36(3), 301-309.
7. Charles B. Carpenter I.J. Michael Iazarus, 1987, Dialysis and Transplantation in the Treatment of renal failure, Harrison's principles of internal medicine, 1169-1180.
8. Janes B. Chauncey, 1990, Interstitial Pneumonia caused by bordetella bronchispotica in a heart transplant patient, Transplantation McGraw-Hill interstia book company, 49(6) 817-819.
9. M. Buschar Katinji, 1987, Adult respiratory distress syndrome associated with oral cyclosporine, Transplantation, 43(5), 767-768.
10. Ronald G. Crystal, 1983, Interstitial lung disorder, Harrison's principle of internal medicine, McGraw-Hill international book company 1095-1102.
11. W.J. Vanson, 1987, Cytomegalovirus infection after renal transplantation, Transplantation 44(1), 817-819.