

기관지결핵의 기관지경 소견에 따른 분류*

서울대학교 의과대학 내과학교실 및 서울특별시립영등포병원

정 회 순

서울대학교 의과대학 내과학교실 및 결핵연구소

이재호 · 한성구 · 심영수 · 김건열 · 한용철

울산대학교 의과대학 내과학교실

김 우 성

— Abstract —

Classification of Endobronchial Tuberculosis by The Bronchoscopic Features

Hee Soon Chung, M.D.

Department of Internal Medicine, Seoul National University College of Medicine & Youngdeungpo Municipal Hospital

Jae Ho Lee, M.D., Sung Koo Han, M.D., Young-Soo Shim, M.D.

Keun Youl Kim, M.D. and Yong Chol Han, M.D.

Department of Internal Medicine & Tuberculosis Research Institute, Seoul National University College of Medicine

Woo Sung Kim, M.D.

Department of Internal Medicine, College of Medicine, Ulsan University

Endobronchial tuberculosis is a serious disease which is frequently complicated with bronchial stenosis, and it may simulate a bronchial asthma or bronchogenic carcinoma.

We have analyzed the clinical characteristics of endobronchial tuberculosis in 166 patients, and we introduce new classification of endobronchial tuberculosis. Endobronchial tuberculosis is classified into seven subtypes as stenotic type with fibrosis, stenotic type without fibrosis, actively caseating type, tumorous type, ulcerative type, granular type and nonspecific bronchitic type, according to the bronchoscopic findings. Actively caseating type, stenotic type without fibrosis, nonspecific bronchitic type and stenotic type with fibrosis are predominant in the order of frequency, but ulcerative type and granular type are relatively rare. Stenotic type with or without fibrosis, actively caseating type and tumorous type of endobronchial tuberculosis are closely related to bronchial stenoses.

We believe that our new classification of endobronchial tuberculosis, which is based on bronchoscopic features, is helpful to understand the pathogenesis of disease and to make a therapeutic plan for preventing or minimizing bronchial stenosis.

*본 논문의 요지는 1988년도 제 1 차 아태호흡기학회(1st Congress of The Asian Pacific Society of Respiriology)에서 발표 되었음.

*본 논문은 1988년도 서울대학교병원 특진연구비의 일부보조로 이루어 졌음.

서 론

기관지결핵은 전염성이 매우 높을 것으로 추정되며, 임상적으로는 진단이 쉽지않을 뿐만 아니라 기관지천식이나¹⁾ 폐암으로^{2,3)} 오인되기도 한다. 그리고 기관지결핵은 조기에 진단하여 적절한 치료를 하지않으면, 후유증으로 기도협착을 초래하고 기도협착원위부에는 폐의 허탈(collapse)이나 기관지확장증 등을 남기게되는 중요한 질환이다⁴⁾. 그러나 효과적인 항결핵제의 출현으로 폐결핵의 빈도가 현저하게 감소하면서, 기관지결핵에 대한 관심도 미약해져가는 실정이다.

기관지결핵의 유병율에 관해선 국내에서 보고된 바 없지만, 1930년대에 미국에서는 활동성 폐결핵환자의 11.0~13.3%^{5,6)} 그리고 1970년대의 소련에서는 활동성 폐결핵환자의 13.6%로 보고하였다^{7,8)}. 보고자의 소속 국가나 시기, 경제사회적인 측면이 서로 다르긴 하지만 이러한 자료를 참고로 하면, 1990년도의 폐결핵유병율이 1.8%인 우리나라에는 아직도 8만~10만명정도의 활동성 기관지결핵환자가 현존하고 있다고 추정해볼 수 있다. 따라서 기관지결핵은 현재도 드문 질환이 아니며, 기관지결핵의 조기진단과 적절한 치료에 대한 노력도 계속되어야 한다.

기관지결핵을 확진하려면 기관지경검사가 필수적인데, Wishnitzer 등은 기관지경검사상 기도내부에서 백색의 교양(gelatinous)물질, 기도점막의 궤양, 용종상(polypoid)염증 또는 기관지의 협착 및 협착원위부의 확장이 관찰되거나 회색색부위가 분산되어 있는 경우 등이 기관지결핵의 특징적 기관지경소견이라고 보고하였다⁹⁾. 기관지결핵의 기관지경소견은 기관지결핵의 진단뿐만 아니라 질병의 발생기전을 이해하거나 치료방침을 결정하는 데에도 도움이 될 수 있는데, 1947년에 Judd는 발병기전에 따라 기관지결핵을 기관지외(extrabronchial)결핵과 기관지내(intrabronchial)결핵으로 분류하였다¹⁰⁾. Judd는 중격동의 임파선결핵이나 폐실질의 결핵성공동이 기관지벽을 뚫고 기관지내로 파열되는 경우를 기관지외결핵이라고 지칭하였으며, 폐실질의 결핵이 기도점막이나 주변조직으로 전파되면서 기관지결핵을 유발하는 것을 기관지내결핵이라고 정의하였다¹⁰⁾. 그러나 기관지경소견만으로 기관지결핵의 이러한 발병기전을 이해한다는 데에는 무리가 있을 것으로 생각되

며, 1957년의 제 6차 세계 폐결핵 학자학회(the Sixth All-Union Congress of Phthysiologists)에서는 기관지결핵의 기관지경소견을 침윤형(infiltrative), 궤양형(ulcerative), 반흔형(cicatricial), 그리고 누공형(fistulous) 혹은 선형(glandular)의 네가지로 대별하는 방법이 제안되었다⁹⁾. 그리고 굴곡성기관지경이 개발된 이후에 일본에서는 기관지경소견에 따라 기관지결핵을 수종-충혈형(œdematous-hyperemic), 침윤-증식형(infiltrative-proliferative), 궤양-과립형(ulcerative-granulative), 섬유성협착형(fibrostenotic)의 네가지로 분류하는 방법을 주장하기도 하였다¹¹⁾.

폐결핵 학자학회와 일본에서의 기관지결핵의 분류법은 서로 공통점이 많으면서도 용어가 상이하며, 기관지결핵의 기관지경소견이나 치료방침과 직접 연계되어 있다고는 할 수 없다. 본 논문에서는 기관지결핵의 기관지경소견과 질병의 발생기전 및 치료방침을 연계하여 기관지결핵의 새로운 분류법을 제안하고자 하며, 기관지결핵의 임상적 특징을 개관해보고자 한다.

대상 및 방법

1986년 9월부터 1988년 8월까지 서울대학병원에 입원하여 기관지결핵으로 진단된 166명의 환자를 대상으로 하였는데, 대상환자 모두에게 기관지세척액의 항산균도말 및 배양검사와 가시병변의 조직생검을 포함한 기관지경검사를 시행하였다. 기관지경검사전에는 일반혈액검사, 혈액응고검사, 일반화학검사, 심전도검사, 폐기능검사, 흉부방사선검사 그리고 객담항산균도말(최소 3회 이상) 및 배양검사를 시행하였으며, 기관지결핵의 진단 및 결핵의 활동성판정기준은 다음과 같다.

1. 활동성 기관지결핵

기관지경검사상 백색의 교양물질, 궤양, 종물, 협착 혹은 염증 등의 가시병변이 있고, 객담항산균도말검사 또는 균배양검사서 항산균이 양성이거나 조직생검상 전락성괴사 및 만성육아종성 염증이 관찰되는 경우

2. 비활동성 기관지결핵

기관지경검사상 협착, 염증 등의 가시병변이 있으면서 미생물학적으로나 병리학적으로 상기한 바와 같은 활동성 결핵이나 기타 특이질환의 증거가 없으며, 과거력

상 폐결핵의 병력이 있고 이학적검사상 협착음 (stridor), 천명음(wheeze) 등의 비정상적인 호흡음이 청진되거나 흉부방사선검사상 결핵에 부합되는 소견을 보이는 경우

흔한 증상이었으며, 비정상적인 호흡음이 청진되는 경우를 살펴보면 특정부위의 호흡음소실이 28.3%, 협착음 또는 천명음이 27.7%, 통음(rhonchi)이 14.5%에서

성 적

1. 기관지결핵환자의 연령 및 성별(Fig. 1)

남자가 47명, 여자가 119명으로 남녀비는 2 : 5였고, 연령별로는 10대가 19명(11.5%), 20대가 60명(36.1%), 30대가 39명(23.5%), 40대가 15명(9.0%), 50대가 19명(11.5%), 60대가 11명(6.6%) 그리고 70대 이상이 3명(1.8%)이었다.

2. 기관지결핵의 임상상(Table 1)

기관지결핵에 의한 증상으로는 기침이 75.3%에서, 객담이 68.7%의 환자에서 나타나 기침 및 객담이 가장

Table 1. Clinical Symptoms and Signs of Endobronchial tuberculosis (— %)

Symptom & Sign	Active TB*	Inactive TB	Total
	115(69.3)	51(30.7)	166(100%)
Cough	91(79.1)	34(66.7)	125(75.3)
Sputum	83(72.2)	31(60.8)	114(68.7)
Dyspnea	35(30.4)	20(39.2)	55(33.1)
Absence of B.S.*	27(23.5)	20(39.2)	47(28.3)
Wheezing or Stridor	30(26.1)	16(31.4)	46(27.7)
Fever	38(33.0)	6(11.8)	44(26.5)
Rhonchi	20(17.4)	4(7.8)	24(14.5)
Hemoptysis	0(0.0)	2(3.9)	2(1.2)

Note:*TB-tuberculosis, *B.S.—breathing sound

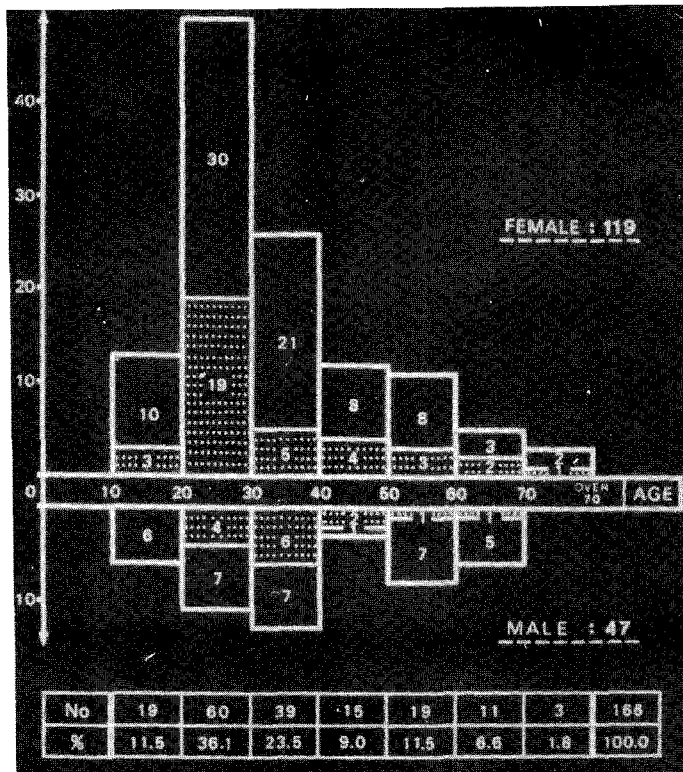


Fig. 1. Age and Sex distribution of endobronchial tuberculosis-patients according to the disease-state (□; active tuberculosis, ▨; inactive tuberculosis)

청진되었다. 호흡곤란은 33.1%에서 그리고 발열은 26.5%에서 나타났고, 객혈은 1.2%에서만 관찰되었다.

결핵의 활동성에 따라 대상환자를 활동성 결핵환자와 비활동성 결핵환자로 대별해보면 활동성 질환이 115예 (69.3%), 비활동성 질환이 51예 (30.7%)였는데, 기관지결핵의 임상상에서는 두군간에 유의한 차이가 없었다.

3. 기관지결핵환자의 검사실소견 (Table 2)

폐기능검사상으로는 제한성양상이 42.8%, 폐쇄성양상이 12.6%, 혼합형이 13.9%였고, 정상소견을 보인 경우가 30.7%였다.

Table 2. Laboratory Findings in Endobronchial Tuberculosis

Test	Result	
Pulmonary function test	Restrictive type	71 (42.8%)
	Obstructive type	21 (12.6%)
	Mixed type	23 (13.9%)
	Normal* pattern	51 (30.7%)
Sputum AFB (+)	Active TB	86 (74.8%)
	(/Total cases)	51.8%
Pathologic examination	Chr.granul.infl.*	102 (61.4%)
	Nonspecific infl.	42 (25.3%)
	Nondiagnostic	22 (13.3%)

Note: *Standard of Normal-75% of predicted value in parameters

Chr.granul.infl.-chronic granulomatous inflammation with or without caseation necrosis

Table 3. Roentgenographic Findings of Endobronchial Tuberculosis

Characteristics	Cases
Patchy infiltration including pneumonia	42 (25.3%)
Atelectasis or Collapse	33 (19.9%)
Fibrostreaky densities	27 (16.3%)
Cavitary lesion	23 (13.9%)
Mass shadow	12 (7.2%)
Bronchiectatic change	7 (4.2%)
Mediastinal widening	18 (10.8%)
No active lesion	21 (12.7%)

객담항산균도말검사상 항산균양성율은 51.8%였고, 활동성 기관지결핵환자만을 대상으로 하면 객담항산균 양성율은 74.8%였다.

기관지경검사시 시행한 조직생검에서 결핵으로 확진된 경우는 61.4%였고 진단이 되지않은 경우가 38.6%였는데, 활동성 기관지결핵이 조직생검으로 진단된 경우는 88.7%였다.

4. 기관지결핵환자의 흉부방사선소견 (Table 3)

폐염 등과 같은 반상침윤(patchy infiltration)을 보인 경우가 25.3%, 무기폐 혹은 폐의 허탈을 보인 경우가 19.9%, 섬유성삭상음영(fibrostreaky densities)을 보인 경우가 16.3% 그리고 공동이 관찰된 경우가 13.9%였다. 그러나 종물(7.2%)이나 기관지확장증(4.2%)을 시사하는 소견은 비교적 드물었으며, 종격동의 용기가 의심된 경우가 10.8%, 정상흉부방사선소견을 보인 경우가 12.7%였다.

5. 기관지결핵의 기관지경소견

1) 기관지결핵의 기관지경소견에 따른 분류

(Fig. 2 & Table 4)

기관지경검사시 육안적으로 직접 관찰되는 소견에 따라 기관지결핵을 섬유화에 의한 협착형(stenotic type with fibrosis, Fig. 2-A), 섬유화가 없는 협착형(stenotic type without fibrosis, Fig. 2-B), 건락성괴사형(actively caseating type, Fig. 2-C), 종양형(tumorous type, Fig. 2-D), 궤양형(ulcerative type, Fig. 2-E), 과립형(granular type, Fig. 2-F) 그리고 비특이성 기관지염형(nonspecific bronchitic type, Fig. 2-G)의 일곱가지 아형으로 분류하였다.

Table 4. Classification of Endobronchial Tuberculosis by Bronchoscopic Features

Type	Cases
Actively caseating type	48 (28.9%)
Stenotic type without fibrosis	44 (26.5%)
Nonspecific bronchitic type	31 (18.7%)
Stenotic type with fibrosis	30 (18.1%)
Tumorous type	9 (5.4%)
Granular type	2 (1.2%)
Ulcerative type	2 (1.2%)

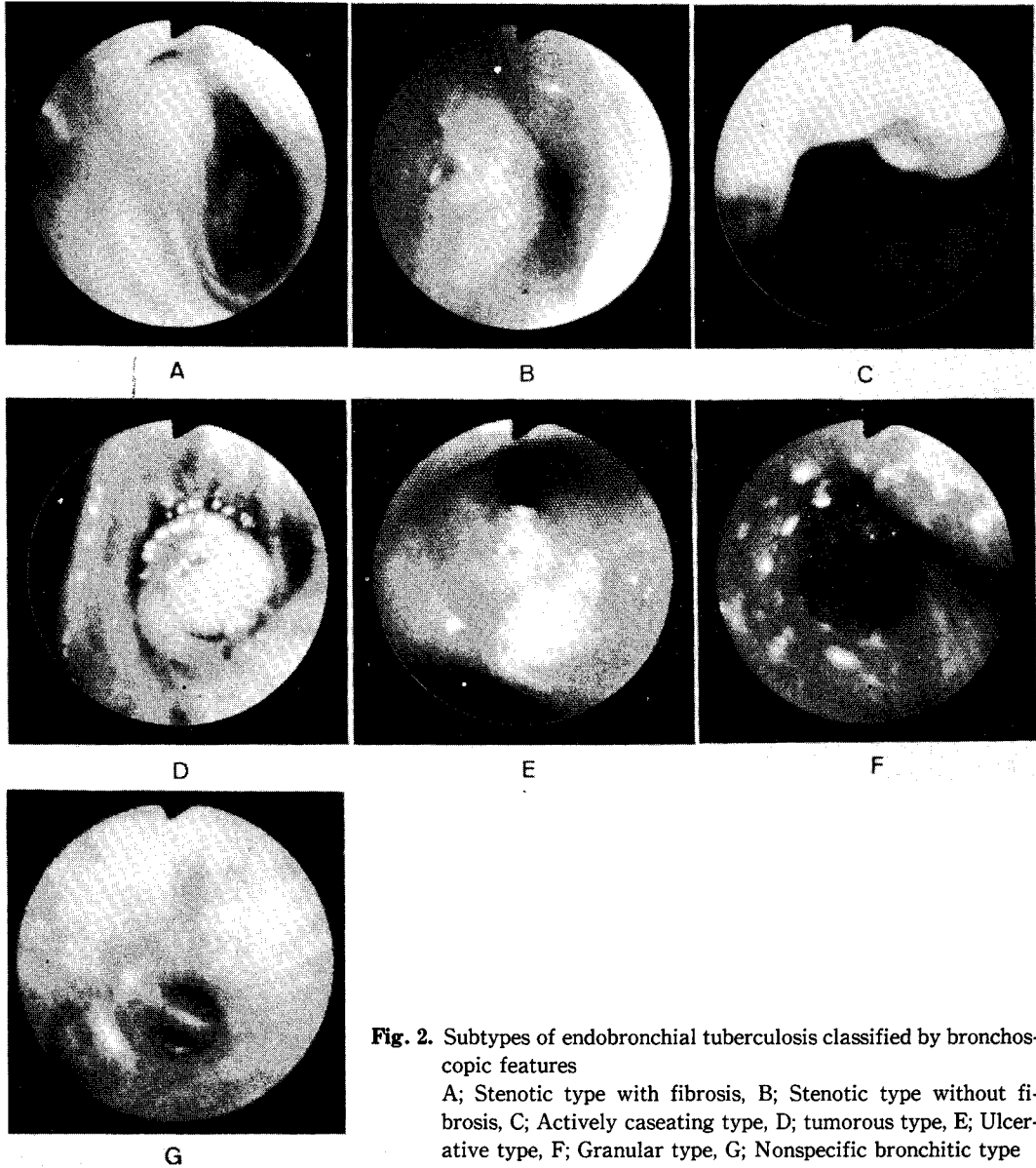


Fig. 2. Subtypes of endobronchial tuberculosis classified by bronchoscopic features

A; Stenotic type with fibrosis, B; Stenotic type without fibrosis, C; Actively caseating type, D; tumorous type, E; Ulcerative type, F; Granular type, G; Nonspecific bronchitic type

기관지경소견에 따른 아형별로는 건락성괴사형이 28.9%, 섬유화가 없는 협착형이 26.5%, 비특이성 기관지염형이 18.7%, 섬유화에 의한 협착형이 18.1%였으며, 중앙형(5.4%), 과립형(1.2%) 그리고 궤양형(1.2%)은 비교적 드문 형태였다.

2) 기관지결핵의 침범부위 (Fig. 3)

기관지결핵의 침범부위를 좌측폐와 우측폐로 대별해 보면 우측이 44.9%로 좌측의 37.8%에 비해 많았다. 결

핵에 의한 부위별 침범율은 좌측주기관지가 18.4%로 기관지결핵이 가장 호발하는 부위였고 기관(17.3%) 및 우상엽기관지(17.9%)와 우하엽기관지(15.1%)에도 결핵이 빈발하였으며, 우중엽기관지(3.7%), 중간기관지(2.1%) 및 소설기관지(1.2%)의 결핵은 상대적으로 적었다.

3) 기관지결핵의 침범부위별 기관지경소견의 특징 (Fig. 3)

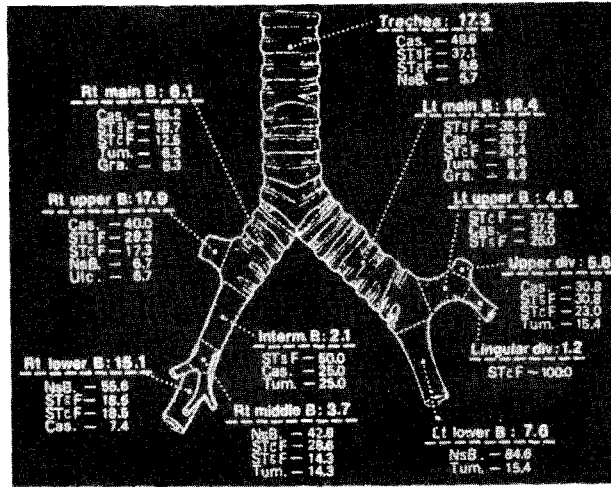


Fig. 3. Distribution of involved sites and their types (—classified by bronchoscopic features) of endobronchial tuberculosis. [Cas. — actively caseating type, ST sF—stenotic type without fibrosis, ST cF—stenotic type with fibrosis, NsB. —nonspecific bronchitic type, Tum. —tumorous type, Gra. —granular type, and Ulc. —ulcerative type]

기관지 결핵은 건락성괴사형이 48.6%, 협착형이 45.7%, 비특이성 기관지염형이 5.7%로, 기관지경검사 시 대부분의 경우 기도내강이 좁아져 있었다. 주기관지의 결핵은 좌측의 경우 협착형이 60.0%, 건락성괴사형이 26.7% 그리고 기타형이 13.3%였고 우측은 건락성괴사형이 56.2%, 협착형이 31.2%, 기타형이 12.6%로, 양측주기관지의 결핵에서도 기관지경검사시 어느 정도의 기도협착을 관찰할 수 있었다.

좌측폐의 염기관지결핵은 우상엽기관지나 우하엽기관지의 결핵에 비해 훨씬 적었지만 협착형이 주종을 이루었으며, 우상엽기관지에는 다른 염기관지에 비해 건락성괴사형 결핵이 호발하였다. 그리고 양측하엽기관지 및 우중엽기관지의 결핵은 주로 비특이성 기관지염형이었으며, 중앙형 기관지결핵은 양측주기관지, 중간기관지 그리고 우중엽기관지에서 주로 관찰되었다.

고 찰

기관지결핵은 1689년에 영국의 Richard Morton에 의해 처음으로 기술되었으며, 1930년대에 고형기관지경이 도입되면서 기관지결핵에 대한 많은 연구결과가 발표되었다⁴⁾. 그러나 효과적인 항결핵제의 출현으로 폐결핵

이 급격히 감소하면서 기관지결핵에 대한 관심도 퇴조하여, 최근에는 기관지결핵에 대한 중요성이 경시되고 있다고 하겠다. 그 결과 기관지결핵이 기관지천식이나^{1,12)} 폐암^{2,3,12-14)}, 폐염 또는 폐농양 등의 질환으로 오인되기도 하며, 기관지결핵의 증대한 후유증인 기도협착때문에 급성호흡부전으로 환자가 사망한 증례가 보고되기도 하였다¹⁵⁾. 따라서 아직도 상당수의 활동성 기관지결핵 환자가 현존하고 있는 우리나라의 실정을 감안한다면, 기관지결핵에 대한 주의를 다시 한번 환기해볼 필요가 있다.

기관지결핵환자의 특징을 보면 남녀비가 2:5로 여자가 남자보다 훨씬 많은 비율을 차지하며, 20대 및 30대 환자가 전체환자의 59.6%를 차지하였다. 이러한 결과는 한 등¹⁶⁾이나 송 등⁴⁾의 보고와 일치하였지만, 기관지결핵은 주로 남자에서, 특히 노령층에서 호발한다는 Ip 등의 보고와는¹⁷⁾ 상이한 것이다. 기관지결핵의 임상상에서는 기침 및 객담이 가장 흔한 증상으로 나타나 이 등¹⁸⁾이나 한 등¹⁶⁾, 송 등⁴⁾의 보고와 유사하였지만, 결핵의 활동성에 따른 증상 및 징후의 차이가 없었다는 점이 특기할 만 하며 이는 결핵의 특징을 잘 반영해주는 소견이라고 하겠다.

기관지결핵이 기관지천식으로 오인되는 가장 큰 이유

는 이학적검사상 협착음 또는 천명음이 청진되기 때문인데, 이러한 경우는 전체환자의 27.7%로 기관지결핵환자중 20.0%가 임상적으로는 기관지천식으로 진단되었다는 Kalyoncu 등의 보고와¹²⁾ 비슷하였다. 그리고 폐기능검사상 폐쇄성양상이나 제한성과 폐쇄성의 혼합형을 보여 기관지천식을 시사해주는 경우가 26.5%였다. 그러나 기관지결핵환자에서 폐기능검사소견은 주로 제한성양상으로 나타나며 정상소견을 보이는 경우도 많다는 점에 유의할 필요가 있다.

최소한 3회이상의 객담항산균도말검사서 항산균양성율은 51.8%로 송 등이 보고한 47.5%와¹⁾ 유사하였지만, 한 등이 보고한 30.0%보다는¹⁶⁾ 훨씬 높은 양성율을 보였다. 이러한 차이는 기관지결핵의 활동성 유무에서 기인하는 것으로 추정되며, 활동성 기관지결핵환자만을 대상으로 하면 항산균양성율이 74.8%로 급증하는 것이 이를 뒷받침하는 소견이라고 하겠다. 그리고 활동성 기관지결핵환자의 객담항산균양성율이 75%에 수렴한다는 것은 결핵의 전염성이 그만큼 높다는 의미로 해석해 볼 수 있다.

기관지결핵환자의 흉부방사선소견으로 기관지결핵을 진단한다는 것은 불가능하다고 생각되는데, Hirata는 185명의 폐결핵환자의 흉부방사선소견과 기관지경소견을 조사하여 흉부방사선소견은 기관지결핵의 빈도나 정도와 무관하다고 보고하였다¹⁹⁾.

기관지경소견에 따라 기관지결핵을 분류하는 방법은 세계 폐결핵 학자학회나 Judd 그리고 일본에서의 방법 이외에도 1961년에 Lapina가 기도협착 유무에 따라 제 6차 폐결핵 학자학회의 분류법을 수정하자는 제안을 하기도 하였다²⁶⁾. 본 논문에서는 육안적으로 직접 관찰되는 기관지경소견을 정리하여 기관지결핵을 일곱가지의 아형으로 분류하였는데, 기도협착이 주된 특징인 증례를 분석한 결과 이들은 두개의 이질적인 집단으로 이루어져 있음을 알 수 있었다. 즉 기관지경검사시 가시병변에서 조직생검을 할때 생검검사를 통해 느껴지는 조직의 저항감이나 채집되는 조직의 양, 접촉출혈(touch bleeding)의 정도 그리고 기도점막의 색채 등이 상이하였고, 조직검사상으로도 결핵이 진단되는 경우와 주로 섬유화만이 관찰되는 경우로 대별되었다. 따라서 협착형을 섬유화에 의한 협착형과 섬유화가 없는 협착형으로 세분하였는데, 섬유화에 의한 협착형은 대부분 치유된 비활동성 기관지결핵의 후유증이었다. 기관지가 백색의

교양물질로 뒤덮여 있는 경우에는 조직생검에서 항상 건락성괴사를 관찰할 수 있었기때문에 건락성괴사형으로 명명하였으며 중앙형, 궤양형 및 괴립형은 기관지경검사시 관찰되는 병변의 특징을 그대로 기술하였는데, 이러한 네가지 아형은 모두 활동성 기관지결핵으로 판명되었다. 그리고 특이형태의 가시병변은 관찰되지 않지만 기도점막의 충혈 및 부종이 뚜렷하면서 조직생검에서는 결핵이 확인되기도 하는 경우를 비특이성 기관지염형으로 분류하였는데, 이들의 약 1/3이 활동성 기관지결핵이었다.

기관지결핵의 아형과 발병기전의 관계를 살펴보면, 건락성괴사형은 병변이 기관지에서 주기관지를 거쳐 상업기관지로 연결되는 경우가 대부분이었는데 이는 활동성 폐결핵에서 객담에 대량으로 포함된 결핵균이 기관지에 착상된 결과라고^{19,21)} 추정된다. 그리고 중앙형 기관지결핵은 중격동의 임파선결핵이 기관지내로 파열되면서 돌출된 것으로^{10,19,21)} 생각되는데, 병소가 양측주기관지, 중간기관지 및 우중엽기관지에 주로 분포한다는 것도 이러한 발병기전과 부합되는 소견이다. 또한 궤양형 기관지결핵은 결핵균이 기관지에 착상하거나^{10,21)} 임파선결핵이 기관지내로 파열되는⁸⁾ 초기단계에서 혹은 폐실질의 결핵이 점막하임파를 따라 전파되면서²¹⁾ 형성된다고 알려져 있다.

기관지결핵의 아형중 기도협착을 수반하고 있는 경우는 섬유화에 의한 협착형, 섬유화가 없는 협착형, 건락성괴사형 그리고 중앙형의 네가지인데, 섬유화에 의한 협착형을 제외한 세가지의 아형은 활동성 기관지결핵이므로 항결핵제의 투여는 물론 기도협착의 진행을 예방하거나 개선시키기 위한 별도의 노력이 필요한 경우이다. 이러한 목적으로 항결핵제 및 스테로이드의 병용요법이 보편적으로 사용되고 있지만^{1,22)}, 소수의 증례보고를 제외하면 스테로이드가 기관지내부의 결핵병변에 어떠한 영향을 미치는지 치료결과를 기관지경검사를 통하여 추시한 연구결과는 보고된 바 없다. 그리고 섬유화에 의한 기도협착은 기관지성형술 등의 수술요법에 의해서만 문제가 해결될 수 있으며, 활동성 기관지결핵의 아형이 치료결과에 따라 어떻게 변화하는가에 관해서는 전향적 연구가 필요할 것으로 생각된다.

결 론

기관지결핵을 섬유화에 의한 협착형, 섬유화가 없는 협착형, 전락성괴사형, 중앙형, 케양형, 괴립형 그리고 비특이성 기관지염형의 아형으로 분류하는 방법을 제안하였는데, 이러한 분류법은 직접 육안으로 관찰되는 기관지경소견에 근거한 것으로 기관지결핵의 발병기전을 이해하거나 치료방침을 수립하는 데에 도움이 될 것으로 생각된다. 그리고 기관지결핵환자의 특징 및 각종 검사소견을 개관하여 기관지결핵의 임상상을 요약해 보았다.

앞으로는 치료경과에 따라 기관지결핵의 아형이 어떻게 변화하는지 그리고 항결핵제와 스테로이드병용요법이 기관지내 결핵병변에 어떠한 치료효과를 보이는지를 추시해 보아야 하며, 기관지결핵의 후유증인 기도협착을 최소화할 수 있는 적극적인 치료방법에 대한 연구도 필요할 것이다.

REFERENCES

- 1) Williams DJ, York EL, Nobert EJ, Sproule BJ: Endobronchial tuberculosis presenting as asthma. *Chest* **93**:836, 1988
- 2) Astoul P, Seitz B, Fico JL, Boutin C: Endobronchial tuberculosis simulating cancer. *Rev Mal Respir* **7**: 163, 1990
- 3) Watanabe Y, Murakami S, Iwa T: Bronchial stricture due to endobronchial tuberculosis. *Thorac Cardiovasc Surg* **36**:27, 1988
- 4) 송재훈, 한성구, 허인목: 기관지결핵의 임상적 관찰. *결핵 및 호흡기질환* **4**:276, 1985
- 5) Warren W, Hammond AE, Tuttle Wm: The diagnosis and treatment of tuberculous tracheobronchitis. *Am Rev Tuberc* **37**:315, 1938
- 6) McIndoe RB, Steele JD, Samson PC, Anderson RS, Leslie GL: Routine bronchoscopy in patients with active pulmonary tuberculosis. *Am Rev Tuberc* **39**: 617, 1939
- 7) Shesterina MV: Changes in the bronchi in pulmonary tuberculosis. Moscow, Medistina Publishing House 1976
- 8) Shulutko ML, Kazak TI, Tarasov AS: Chapter 9, Tuberculosis, In Lukomsky GI (Ed.) *Bronchology*, 1st Ed., p287, St Louis, CV Mosby Co 1979
- 9) Wishnitzer R, Eliraz A, Sternfeld M, Suher A, Knobler H: Endobronchial tuberculosis. *Harefuah* **116**:356, 1989
- 10) Judd AR: Tuberculous tracheobronchitis. *J Thoracic Surg* **16**:512, 1947
- 11) 한성구: 폐결핵. *한용철 임상호흡기학*, 초판, p165, 서울, 일조각 1990
- 12) Kalyoncu F, Baris B, Sahin AA, Artvinli M, Baris YI: Endobronchial tuberculosis: A report on 15 cases. *S Aft Med J* **75**:395, 1989
- 13) Wasser LS, Shaw GW, Talavera W: Endobronchial tuberculosis in the acquired immunodeficiency syndrome. *Chest* **94**:1240, 1988
- 14) Matthews JI, Matarese SL, Carpenter JL: Endobronchial tuberculosis simulating lung cancer. *Chest* **86**: 642, 1984
- 15) Tse CY, Natkunam R: Serious sequelae of delayed diagnosis of endobronchial tuberculosis. *Tubercle* **69**:213, 1988
- 16) 한성욱, 이동후, 박성수, 이정희: 기관지결핵에 대한 임상적 관찰. *결핵 및 호흡기질환* **31**:57, 1984
- 17) Ip MS, So SY, Lam WK, Mok CK: Endobronchial tuberculosis revisited. *Chest* **89**:727, 1986
- 18) 이동후, 임현길, 김명곤, 김강석, 정태유, 이정희: Flexible bronchoscope에 의한 기관지결핵의 관찰. *결핵 및 호흡기질환* **24**:100, 1977
- 19) Hirata S: Tracheobronchial tuberculosis observed from the chest X-ray findings and its pathogenesis. *Kekkaku* **64**:319, 1989
- 20) Lapina AA: Bronchial tuberculosis-diagnosis, clinical course, and treatment. Moscow, Medistina Publishing House 1961
- 21) Smith LS, Schillaci RF, Sarlin RF: Endobronchial tuberculosis: Serial fiberoptic bronchoscopy and natural history. *Chest* **91**:644, 1987
- 22) Chan HS, Pang JA: Effect of corticosteroids on deterioration of endobronchial tuberculosis during chemotherapy. *Chest* **96**:11195, 1989