

□ 증 례 □

암모니아 가스 흡입에 의한 폐 합병증 1예

경상대학교 의과대학·내과학교실

이 종 덕·신 원 호·김 건 용
이 원 주·최 진 학·황 영 실

= Abstract =

A Case of Lung Injury Caused by Ammonia-Gas Inhalation

Jong Deog Lee, M.D., Won Ho Sin, M.D., Kuen Yong Kim, M.D.
Won Ju Lee, M.D., Jin Hak Choi, M.D. and Young Sil Whang, M.D.

Department of Internal Medicine, Gyeongsang National University Hospital

We have experienced a case of lung injury caused by accidental inhalation of ammonia gas in a 34 year-old-man. By the explosion of ammonia tank in a refrigerator boat he inhaled ammonia gas.

Several minutes later, he suffered from severe dyspnea and visual loss. On arrival at emergency room, analysis of arterial blood gas revealed severe hypoxemia and his chest film showed bilateral pulmonary infiltrates. Under the impression of adult respiratory distress syndrome, mechanical ventilator was applied to the patient. After recovery from ARDS and tracheal edema, he complained of some hemoptysis and productive sputum during the admission. So we checked bronchoscopy and bronchography which showed tracheal bullae just above carina and tubular bronchiectatic change in the right lower lobe.

We report a case of lung injuries-ARDS, tracheal bullae, and bronchiectasis-caused by inhalation of ammonia gas with the review of the relevant literatures.

서 론

암모니아를 흡입하게 되면, 대부분의 경우에는 나타나는 증상이 경미하고 자연치유되나, 소수에서는 심한 폐 부종이나 상기도 폐쇄등을 일으켜 사망에 이르게 되기도 한다. 그리고 초기 폐 합병증에서 회복되는 경우도 기관지 확장증등과 같은 후기 폐 합병증을 유발할 수 있다^{1,2)}.

Solt등^{3,4,5)}은 1938년 아이스크림 공장 폭발로 인하여 누출된 암모니아를 흡입한 6명의 환자에서 안면 화상, 기관지 염, 급성 폐 부종등을 처음으로 보고 하였고 그 후 Bille등³⁾은 암모니아를 지속적으로 흡입한 후 발생한 기관지 합병증을 증례 보고한 바 있다.

그런데 국내에선 암모니아 흡입에 의한 폐 합병증에

관한 보고는 아직 없는 것 같다. 그래서 저자들은 1990년 2월 냉동 어선의 폭발로 인하여 암모니아를 흡입 후 성인성 호흡곤란 증후군, 기도 수포 및 후기 폐 합병증인 기관지 확장증 1예를 경험하였기에 문헌 고찰과 함께 보고하는 바이다.

증 례

환 자 : 이 ○○, 남자, 34세.

주 소 : 암모니아 흡입 후 발생한 심한 호흡곤란.

과거력 : 특이 사항 없음.

현병력 : 환자는 냉동 어선에서 일하는 노동자로서 평소 호흡기계 증상이 없이 건강한 편이었으나 1990년 2월 12일 냉동고 폭발로 인하여 누출된 암모니아를 수분간 흡입한 후 심한 호흡곤란을 호소하였다.

그후 인근병원에서 산소 흡입등의 응급처치를 하였으나 증상이 악화되어 본원으로 전원 되었다. 주위에 3명의 환자도 암모니아 가스를 흡입하였으나 증상이 경미하여 특별한 치료없이 호전되었다.

이학적 소견 : 환자는 내원 당시 급성 병색을 보였고 의식은 명료하였다. 혈압은 130/90 mmHg, 체온은 36.6°C, 맥박은 분당 98회, 호흡수는 분당 35회이었다. 안구에는 결막 충혈, 각막 혼탁등의 소견을 보였고, 피부에는 안면, 경부, 몸통등에 약 20%의 2도 화상이 있었다. 흉부 청진상 수포음이 양 폐야에서 청진되었다. 심잡음은 없었고, 복부에서도 간종대등의 이상소견도 없었다.

검사 소견 : 말초혈액 검사상 혈색소는 15.5 g/dl,

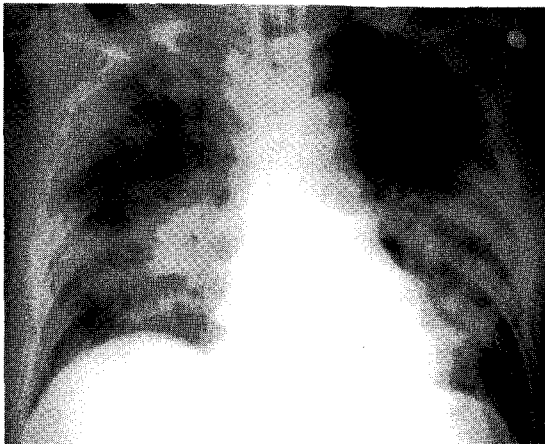


Fig. 1. Chest film on admission shows bilateral pulmonary infiltrations

Hematocrit는 45.7% 백혈구는 15,000/mm³로 중성구 87%, 임파구 13%이었으며 혈소판은 286,000/mm³이었다. 간 기능 검사상 SGOT는 71 IU/L, SGPT는 31 IU/L였고 총 단백 6.3 g/dl, 알부민 4.2 g/dl이었다. Prothrombin time은 13.3초 Activated PTT는 45.5 초로 정상 범위였으며, 소변검사상 Albumin 3+, Blood 3+였으며 동맥혈 가스 분석상, PH 7.39, PaO₂ 42 mmHg, PaCO₂ 37 mmHg, HCO₃ 23 mmol/l, 산소 포화도는 77%로서 심한 저 산소 혈증을 보였다. 흉부 X-선 소견상 양측 폐야에 융합성 폐포내 침윤의 소견을 보였다(Fig. 1).

치료 및 임상경과 : Nasal catheter를 통하여 6L/min으로 100% O₂를 흡입시킨 후 시행한 동맥혈 가스 검사상 pH 7.38, PaCO₂ 34 mmHg PaO₂ 44 mmHg, HCO₃ 20 mmol/L, 산소 포화도는 79%로 계속 저 산소 혈증을 보여 곧 기관 삽관 및 기계호흡을 시행하였다. 치료 경과에 따른 동맥혈 가스 분석의 변화는 Table 1과 같다.

계속적인 기관내 분비물 제거등의 보존적인 치료와 광범위 항생제 및 기관지 확장제, Dexamethasone 20 mg/day등의 병용 치료로 증상의 호전을 보여 기관삽관은 입원 6일째 제거하였고 동시에 중환자실에서 일반 병실로 이송되었다. 생리 식염수로 안구 세척, 스테로이드 점안등으로 시력은 회복되었고 피부화상도 호전되는 추세였으나, 경증의 호흡곤란은 지속되었다. 입원 48일째 호흡곤란이 심해지면서 고열, 객담등의 폐렴 증상이 있어 다시 광범위 항생제를 투여하였다. 그후 폐렴의 증상은 호전을 보였으나 경미한 호흡곤란은 지속되었고 각혈

Table 1. Changes of Arterial Blood Gas Studies During Admission

Date	Mode of ventilator	FiO ₂	PEEP	PH	PCo ₂	PO ₂	HCO ₃	SO ₂
Sx. onset	—	Room air	—	7.39	37	42	23	77
1 HD	—	Nasal O ₂ (6L/min)	—	7.38	34	44	20	79
	ACMV	1.0	—	7.37	34	105	20	97
3 HD	ACMV	0.4	—	7.35	38	81	21	95
5 HD	—	T-piece O ₂ (6L/min)	—	7.44	32	65	22	93
7 HD	—	Nasal O ₂ (6L/min)	—	7.44	36	67	23	96
9 HD	—	Room air	—	7.43	37	73	25	95

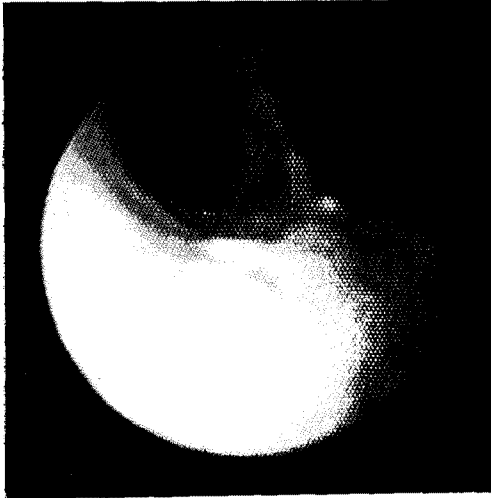


Fig. 2. Bronchoscopy shows multiple bullae on trachea just above carina (68th HD)

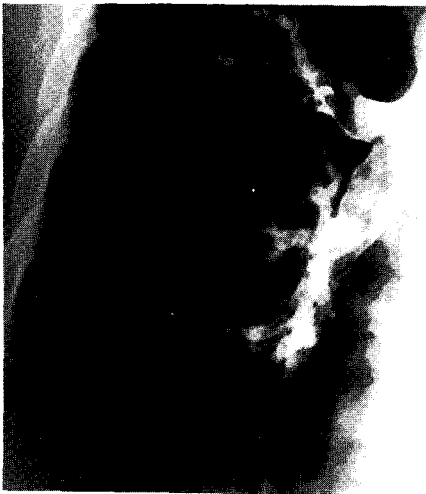

Fig. 3. Bronchography shows tubular bronchiectatic changes on right lower lung fields (176th HD).

이 자주 동반되어 입원 68일째 기관지 내시경 검사를 시행하여 기도내 수포를 발견하였고(Fig. 2), 반복되는 폐렴과 계속되는 각혈의 원인을 규명하기 위하여 입원 176일째 기관지 조영술을 실시하여 기관지 확장증을 확인하였다(Fig. 3). 또, 입원 60일째 부터는 환자의 호흡곤란도 약간씩 호전이 있어 폐기능검사를 실시하여 폐기능호전을 객관적으로 관찰할 수 있었다(Table 2).

지속적인 기관지 확장제 투여에 의해 환자는 증상의

Table 2. Changes of Pulmonary Function Tests During Admission (% predicted value)

	49HD	78HD	129HD	142HD	175HD
FVC	32	43	45	40	42
FEV1	22	27	29	28	30
FEV1/FVC	68	66	66	72	74
RV	-	-	184	218	199
TLC	-	-	63	90	77
RV/TLC	-	-	293	245	262
R _{aw}	-	-	369	236	185
DLCO	-	5	-	25	90

호전을 보였고 입원 193일째 퇴원하였다.

고 찰

암모니아는 무색의 자극성이 강한 냄새를 가지고 있다. 30 ppm 이상의 농도에서 자극성이 강한 냄새를 알아 낼 수 있으며, 50 ppm 이상에 노출되면 안구, 비강등에 심한 자극을 주게되며, 1,000 ppm 이상의 농도에서는 폐 손상에 의한 여러가지 증상들을 유발하며, 1,500 ppm 이상의 농도에서는 즉사를 할 수 있다⁶⁾.

암모니아는 중요한 산업 화학물질로 쓰여져 왔다. 이차대전 이전에는 주로 화학 비료, 폭발물 제조, 냉동 공장 그리고 가정용 세척제등으로 사용되어 졌다. 이차대전 이후에 암모니아의 사용범위가 넓어져 여러가지 새로운 공정의 원료로 많이 사용되게 되었다. 즉, 플라스틱 및 합성섬유의 제조, 석유정제등의 산업공정에 많이 이용되게 되어 이것의 수송이 불가피하게 되고, 액화 암모니아 형태로 운반함으로써 인체손상의 위험 빈도가 증가하게 되었다⁷⁾.

산성에 의한 화학적 손상은 그 음이온이 조직의 단백질과 결합하여 불용성의 응고물을 만들기 때문에 조직깊이 침투하지 못하고 따라서 치유도 빠르고 그 이상 악화되지 않으며 조기에 치료하면 예후도 비교적 좋으나, 암모니아와 같은 알칼리에 의한 손상은 조직단백을 용해시켜 급속히 조직내로 침투하기 때문에 산성외상에 비해 예후가 좋지 못한 것으로 알려져 있다⁸⁾. 암모니아는 수분에 용해도가 높기 때문에 주로 인체의 피부, 안구, 점막 그리고 호흡기계에 손상을 일으킬 수 있다⁹⁾.

암모니아 흡입에 관한 외국 문헌을 보면 1938년에

Slot등^{3,4,5)}이 아이스크림 공장 폭발로 인하여 누출된 암모니아를 흡입한 후 발생한 2명의 인면화상, 3명의 기관지염 환자와 1명의 사망예등 6명의 환자를 처음으로 보고하였고 사망한 예를 부검한 결과 급성 기관 부종, 급성 기관지성 폐렴의 소견을 관찰 하였다. 1941년에 Caplin등^{2,3,4,8)}은 런던 폭탄 대피소에서 암모니아 가스를 흡입한 47예를 통하여 Slot등에 의해 보고된 바와 비슷한, 기도내 부종에 의한 상기도 폐쇄 및 급성 폐부종등의 합병증을 보고 하였다. 호흡기계의 손상에서 암모니아의 대부분은 상기도 점막에서 용해되고 기도 부종에 의한 상기도 폐쇄때문에 하부기도에는 손상이 드문 것으로 알려져 있다. 그러나 Bille와 Sestier⁹⁾ 그리고 그의 동료들에 의해 암모니아를 지속적으로 흡입 하였을 경우, 기관지 확장증등 만성 폐쇄성 폐 질환을 유발한다는 것을 증례보고 하였고, Kass 등^{2,3)}에 의해 뒷받침 되었다. Close⁹⁾와 그의 동료들은 액화 암모니아 수송트럭의 폭발로 인해 심한 호흡기계 손상을 입은 12명의 환자를 대상으로 다음과 같은 결론을 얻었다.

첫째, 고농도 액화 암모니아의 폭발 매개물 또는 암모니아 가스를 직접적으로 접촉하면서 30분 이내로 흡입하는 경우 주로 상기도 폐쇄가 문제되며 후기 폐합병증은 드문 반면에 둘째, 폭발 매개물과 직접 접촉하지 않고, 간접적으로 저농도의 암모니아 가스를 흡입하면서, 30분 이상의 장기간 흡입시 상기도 폐쇄보다는 후기 폐합병증이 문제가 된다.

본 증례에서는 고농도의 액화 암모니아 폭발 매개물과 직접 접촉 후, 기도 부종에 의한 상기도 폐쇄 및 급성 폐부종 뿐 아니라 후기 합병증인 기관지 확장증도 함께 동반된 것을 관찰할 수 있었다.

암모니아 가스 흡입에 의한 치료를 보면 각막 손상은 무엇보다도 먼저 생리 식염수 또는 수도물로 안검, 결막 등을 함께 장시간 세척하는 것이 중요하다. 괴사된 부분은 가급적 제거하고 심한 통증이 있으면, 국소 마취제를 점안할 수 있고, 스테로이드 점안으로 반흔형성을 경감시킬 수 있다^{9,10)}. 폐 질환의 치료는 초기에는 상기도 폐쇄, 급성 폐부종등이 문제되기 때문에 충분한 산소공급, 기관지 확장제, 전신적 스테로이드 투여 등으로 치료하며 상기 치료로 호전이 없을 경우 기관 삽관 및 인공 호흡이 요구된다^{3,4)}. 또한 광범위한 피부 및 안구화상이 있을 경우 상기도 폐쇄가 대부분 동반 됨으로 기관절개 및 인공호흡을 권하고 있다³⁾. 기도부종에 의한 상기도 폐

쇄 및 급성 폐부종이 해결된 후에도 만성 폐쇄성 폐질환과 폐렴등이 동반되기 때문에 계속 추적 관찰이 요구되며 후기 폐 합병증이 동반되었을 경우 광범위 항생제, 기관지 확장제, 스테로이드 투여등 고식적인 치료도 도움이 된다^{4,2)}.

구미 선진국과 같이, 우리나라도 여러가지 공정 과정에서 암모니아의 사용이 계속 증가되어 암모니아 누출에 의한 인체 손상의 기회가 많아질 것이다. 따라서 작업환경 개선 및 안전교육등으로 암모니아에 누출되지 않도록 힘을 써야 할 것이다.

결 론

저자들은 1990년 2월 냉동어선에서 냉동고 폭발로 인한 암모니아 흡입후 성인성 호흡곤란 증후군, 기도내 수포, 기관지 확장증의 합병증을 동반한 34세 남자 1예를 경험하였기에 문헌 고찰과 함께 보고하는 바이다.

REFERENCES

- 1) Sobonya R: Fatal anhydrous ammonia inhalation. *Human pathology* 8:293, 1977
- 2) Kass I, Zamel L, Dobry CA, Holzer M: Bronchiectasis following ammonia burns of the respiratory tract. *Chest* 62:282, 1972
- 3) Close LG, Catlin FI, Cohn AM: Acute and chronic effects of ammonia burns of the respiratory tract. *Arch Otolaryngol* 106:151, 1980
- 4) Levy DM, Divertie MB, Litzow TJ, Henderson JW: Ammonia burns of the face and respiratory tract. *JAMA* 190:95, 1964
- 5) Slot GMS: Ammonia gas burns: Account of six cases. *Lancet* 2:1356, 1938
- 6) Ellenhorn MJ, Barceloux DG: Chapter 34, Airborne toxins, In *medical toxicology*, p871, New York, Elsevier science publishing company, 1988
- 7) Walton M: Industrial ammonia gassing. *Brit J Industr Med* 30:78, 1973
- 8) Caplin M: Ammonia gas poisoning: Forty-seven cases in London shelter. *Lancet* 2:95, 1941
- 9) 윤동호, 이상욱, 최 역: XXI 안외상, 안과학, 개정 원색판, p269, 서울 일조각, 1990
- 10) Jarudi NI, Golden B: Ammonia eye injuries. *J Iowa State Med Soc* 63:260, 1973