

Cervical Radiculopathy에 대한 경막외 Steroid 주입에 관하여

전북대학교 의과대학 마취과학교실

최 훈 · 한영진 · 백해정 · 김동찬

= Abstract =

Epidural Steroid Injection in the Treatment of Cervical Radiculopathy

Huhn Choe, M.D., Young-jin Han, M.D., Hae-jung Baek, M.D. and Dong-chan Kim, M.D.

Deptment of Anesthesiology, Chonduk Ntional University Medical School, Chonju, 560-180 Korea

Cervical radiculopathy has been recognized as a common cause of neck, shoulder, and arm pain. It was conventionally treated with rest, traction, cervical collars, manipulation, transcutaneous electrical nerve stimulation, and nonsteroidal anti-inflammatory drugs with varying results. Surgery has not always been successful so the idea of epidural steroid injection was developed as in the case of lumbar epidural injections, for the treatment of low back pain and sciatica. Thirty one patients with evidence of cervical radiculopathy were treated with injections of triamcinolone acetate into the cervical epidural space. The effect of the steroid injection could be evaluated in twenty one patients who received epidural injections more than twice. No improvement was seen in 6 patients and 15 patients showed good to excellent pain relief for a week to over 6 months. Epidural steroid injection seems to have a positive role in the treatment of cervical radiculopathy.

서 론

대상 및 방법

목, 어깨, 팔의 통증은 경부 신경근의 자극에 의하여 일어나는 경우가 흔하다¹⁾. 이에 대한 치료로서는 고식적인 휴식, 경부 견인, 경부 collars, 비스테로이드성 소염제, TENS 등이 쓰여 왔으나^{2,3)} 그 결과가 만족스럽지 못한 경우가 흔히 있으며 수술적 치료 또한 항상 성공적이지가 않으므로^{4,5)} 요 배부통에서와 마찬가지로 경막외 스테로이드 주입법이 개발되어 왔다⁶⁻⁸⁾. 따라서 경부 경막외 스테로이드 주입 치료가 급, 만성 의 목, 팔 또는 어깨 통증의 치료에 효과적으로 안전하게 사용할 수 있을 것인지를 재검토하기 위하여 본 연구를 시행하였다.

전북대학교 의과대학 마취과학교실 통증 치료실에서 목, 어깨, 팔에 근상(radicular)으로 분포하는 통증 및 감각 이상 또는 운동 장애 등으로 cervical radiculopathy로 의심되어 경부 경막외강에 스테로이드와 국소 마취제 혼합액을 주입하였던 31명의 환자를 대상으로 하였다. 그 중 일부는 컴퓨터 단층촬영, X-ray, 기타 검사실 소견상 정상인 환자였으며 나머지는 전적으로 환자의 호소와 이학적 소견만으로 질환을 의심하였고 경부척추에 수술을 받은 경우는 없었다.

환자로부터 구두 동의를 얻은 후 대부분의 환자에서 좌위 상태하에 제 7경추를 중심으로 환상으로 피부를

소독하고 27계이지 주사침을 이용하여 C6-7 또는 C7-T1 간의 정중위치 또는 약간 환측으로 외측(방정중위치) 침윤마취를 한다음 20~21계이지 척수마취침으로 경막외강을 천자하였다. 27계이지로 침윤 마취를 시행할때에 환자의 머리를 숙이게하여 추간 간극을 최대한 넓혀서 천자 방향을 가늠한 다음 이 방향으로 천자침을 진행하고 뼈에 이르면 피부 부위까지 빼내어 다시 방향을 교정하였으며 인대에 이르게 되면 저항 소실법(loss of resistance) 또는 hanging drop 법으로 경막외강에 이르렀다.

뇌척수액 및 혈액이 유출되지 않거나 흡인되지 않음을 확인한 후 triamcinolone diacetate 40 mg 과 0.5% bupivacaine 2 ml, 증류수 1 ml를 혼합한 액을 주입한다음 환측을 아래쪽으로(dependent)하여 10~20분간 측압위를 유지해서 약물이 신경근을 적시도록 하였다.

2회 이상 주입할 경우는 주입간격을 7~10일로 하였으며 연속적으로 3회 이상을 주입하지 않았고 재치료를 요할 경우에는 2~3개월 후에 다시 주입하였다.

결 과

1) 성별 및 연령 분포

총 31예의 환자중 남, 여의 비는 16:15이었고 연령 분포는 35~69세로 다양하였으나 50대 환자가 가장 많았다(Table 1).

2) 통증의 기간

발병일로 부터 통증 치료실 내원까지의 기간은 5일~6년 이었으나 약 2/3의 환자가 6개월 이내에 내원하였고 (Table 2), 근상의 통증외에 지각이상을 호소하는 경우가 22예(71%)이었으며 운동장애는 8예(26%)에서 호소하였다.

3) 치료 횟수

총 31예 중 10예에 있어서는 단 1회의 주입만을 시행한 후 내원하지 않았기 때문에 효과판정이 불가능하였으나 나머지 21예에 있어서는 최소한 2회이상 치료를 받았기 때문에 최소한 1주일 후의 치료 효과는 판정할 수 있었다(Table 3, Fig. 1)

Table 1. 환자의 연령 및 성별 분포

연 령	성별(남:여)	
31~40	7	1:6
41~50	5	4:1
51~60	14	8:6
61~70	5	3:2
합 계	31	16:15

Table 2. 증상 발현 기간

2주 이내	5
2~4 주	5
1~6 개월	10
6~12 개월	1
1년 이상	10
합 계	31

Table 3. 경막외 약물 주입 횟수

주입횟수	환자수
1회	10
2회	9
3회	5
4~6회	5
7~10회	1
10회 이상	1
합 계	31

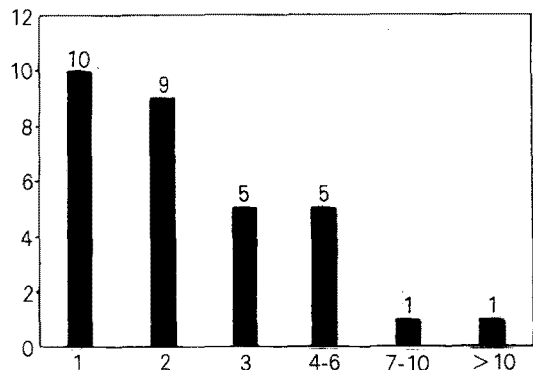


Fig. 1. Frequency of epidural injection.

Table 4. 1주이상 치료 환자의 치료 효과

치료 효과	환자수
효과 없음	6
약간 좋아졌다	4
많이 좋아졌다	7
아주 좋아졌다	4
합 계	21

Table 5. 통증 소실 기간

소실기간	환자수
1주	7
1개월	4
1~3개월	1
3~6개월	1
6개월 이상	2
합 계	15

Table 6. 환자의 보조치료

치료 형태	환자수
침	9
한약	10
타과병원치료	20
보조약	2
민간요법	3

4) 치료 효과 및 합병증

평가 가능한 21예의 환자 중 6예에 있어서는 진통 효과가 당일에 그쳐 치료 가치가 의심스러웠으며 15예에 있어서는 약간 또는 아주 개선되었음을 볼 수 있었고 이 15예중 2예에 있어서는 개선 효과가 6개월 이상 지속되었다(Table 4, 5, Fig. 2, 3).

주사로 인한 특이한 합병증은 없었으나 2회에 걸쳐 뇌척수액이 유출되어 재천자한 경우가 있었다.

5) 보조 치료

대부분의 환자에서는 타 병원 및 타 진료과의 치료를 병용하고 있었고 침 또는 한방 치료를 동시에 받고

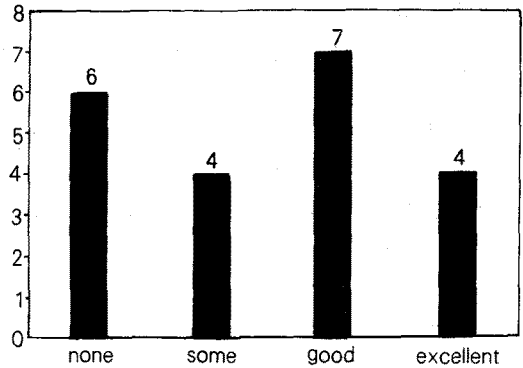


Fig. 2. Efficacy of therapy.

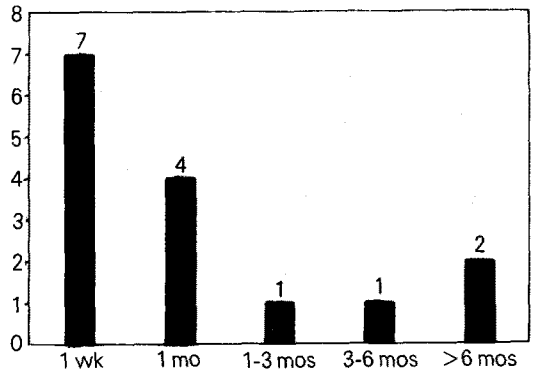


Fig. 3. Duration of pain relief.

있는 경우도 있었으며 경막의 스테로이드 외에 진통제 또는 성상 신경절 차단등의 보조 치료를 요하는 경우도 있었다(Table 6).

고 안

좌골 신경통이나 요 하지통의 치료에 경막의 스테로이드를 주입하여 치료하는 방법은 이미 잘 알려져 있으나^{9~11)} 경부 경막의 스테로이드 주입은 대부분의 마취과 의사들에 있어서 친숙하지 못한 경우가 많아서 널리 쓰이지 않고 있었다. 요 하지통 및 좌골 신경통의 원인이 되는 추간판 탈출증의 경우에서 수술적 감압 또는 추간판 제거술로서도 신경근의 압박에 의한 통증 제거가 만족스럽지 못하기 때문에 전신적으로, 혹은 지주막하 또는 경막의 스테로이드 주입이 시도되었던 것¹²⁾과 마찬가지로 목, 어깨, 팔의 통증을 일으키

는 cervical radiculopathy도 고식적으로 사용해 왔던 휴식, manipulation, 전인, 목 칼라, TENS, 비스테로이드성 소염제 등의 대증요법에 반응하지 않은 경우가 많으며 수술적 치료에도 만족스럽지 못한 경우가 흔하므로 경막의 스테로이드 주입법이 시도되어 왔다⁶⁻⁸⁾. 근래에 이르러는 마취과 의사의 영역이 넓어져 급·만성 통증 치료에 보편적으로 참여하게 되고 수기의 발달과 함께 숙련도도 높아져 경부 경막의 약물 주입은 날로 보편화 되고 있는 추세이다. 그 예로서 Rowlingson⁹⁾은 cervical radiculopathy가 있는 25명의 환자에 경부 경막외강에 스테로이드를 주입하여 64%에서 좋은 결과를 얻었고 대증요법의 효과를 최대한으로 끌어 올릴 수 있음을 보여주어 이미 요부 경막외 주입에 친숙해있는 마취과 의사들의 급·만성 신경근병의 치료에 경부 경막외 주입까지 그 치료영역을 확대해야 할 것이라고 주장하였다. 그는 또 경막의 스테로이드 주입에 잘 반응 할 수 있는 환자의 선택으로서 실험실 소견 보다는 환자의 병력과 통증의 양상 및 그에 상응하는 신경학적 이상이 중요하다고 하였다. Warfield¹³⁾도 컴퓨터 단층촬영과 척수강 조영상 정상 소견을 나타낸 경부 신경근 염증의 임상적 증기를 보인 16명의 환자에 경부 경막외강에 Depomedrol을 주입하여 12명의 환자에서 통증의 주관적인 개선을 보였으며 그 중에서도 6명은 주사전에 가지고 있었던 신경학적 증상의 개선이 있었다고 하였다. 이들은 모두 다른 대증요법으로 치료를 실패했기 때문에 경부 신경근 병의 치료에는 경막외 스테로이드가 중요한 역할을 할 것으로 주장하였다.

경부 경막외 스테로이드의 장기간 효과에 대한 추적 조사는 별로 없으나 Cicala¹⁴⁾은 58명의 환자에 경부 경막외강에 스테로이드를 주입하여 6개월간 추적 조사한 바를 발표 하였다. 그에 따르면 41.4%의 환자에서 90%이상의 진통효과가 6개월간 지속되었으며 29%에서 최소한 6주 이상 50%이상의 진통 효과를 얻을 수 있었고 29.3%에는 별 효과가 없었다고한다. 그는 또 경부 통증의 원인 질환으로서 경막외 스테로이드에 가장 잘 반응하는 것은 척추증과 같은 경부 척추의 퇴행성 관절 변화라고 하여 경부 추간판탈출증과 같은 병변에 유효할 것이라는 보편적인 개념과 약간 상이한 결과를 보여 주었다. 가장 최근에 Stav¹⁵⁾은 24명의 만성 요통과 17명의 만성 경부통증 환자에 경

막외 스테로이드를 주입한 결과를 발표하였는데 요추부나 경추부에서 스테로이드 주입은 다같이 효과적이지 아니며 아마도 수술적 치료만이 선택할 수 있는 최선의 방법이라고 하였다.

약물의 경막외 주입 방법과 용량에 있어서 Warfield¹³⁾은 좌위 상태에서 C6-7 또는 C7-T1 간에 정중 접근법(midline approach)으로 17개이지의 큰 천자침을 사용하여 저항 소실법으로 경막외강에 도달하였고 생리적 식염수 5 ml에 methylprednisolone acetate 80 mg(ml)를 혼합하여 주입하였다. Rowlingson⁹⁾도 역시 C6-7 또는 C7-T1 간에 17개이지의 큰 천자침(Weiss epidural needle, Travenol)을 사용하여 좌위 상태에서 정중 접근법을 사용하였으나 경막외강에의 도달은 Hanging drop을 사용하였고 사용약물은 triamcinolone diacetate 50 mg (2ml)와 1% lidocaine 2 ml(총 4 ml)를 혼합한액이었다.

Stav¹⁵⁾도 좌위 상태에서 정중 접근법으로 16 또는 18개이지 큰 천자침을 사용하여 저항소실법으로 경막외강에 도달 하였으며 선택 장소로는 C5-6 또는 C6-7 간이었고 약물로는 생리적 식염수 4 ml에 methylprednisolone Sodium acetate 80 mg(2 ml)을 혼합하여 주입하였다. 반면에 Cicala¹⁴⁾은 특별한 경우를 제외하고는 C7-T1간만을 선택 하였으며 복와위(prone) 상태에서 실시 하였고 저항 소실법으로 경막외강에 도달 하였다. 그러나 상기의 연구자들이 4~6 ml의 소량만을 주입한것과는 달리 0.5% lidocaine 10-15 ml에 methylprednisolone acetate 1 ml/kg을 혼합한 비교적 다량의 용량의 주입하였다. 저자들의 방법도 상기 연구자들과 큰 차이는 없었으나 저항소실법과 Hanging drop법 중 어느 하나만을 선택하지 않았고, 경우에 따라서 방정중법(paramedian approach)으로 경막외강에 도달 하였으며 20~21개이지의 비교적 작은 척수마취용 천자침을 사용하였다. 약물로서는 triamcinolone diacetate 40 mg에 0.5% bupivacaine 2 ml와 증류수 1 ml를 혼합한 5 ml 용액을 주입하였다.

경부경막외 스테로이드 주입에 있어서의 합병증으로 경막외 혈종이나 농양, 신경 손상등의 가능성이 있으나 극히 드물다. 그러나 광범한 경험을 바탕으로하여 경막외 마취에 숙련된 의사가 시행해야함은 물론이다.

지주막하천자로 인하여 전척수마취를 초래할 경우 이에 대한 대응이 신속해야 하기 때문이다.

동물 실험에서 경막외 triamcinolone 주입은 신경 조직에 아무런 조직학적 변화를 초래하지 않는다고 한다⁶⁾. Cicala 등¹⁷⁾은 142명의 환자에 204회의 경부 경막외 주입후 발생한 합병증을 보고 하였는데 합병증 없는 지주막천자 2회, 24시간내에 소실된 상지 운동마비 1예, 12시간 지속된 오심 구토 1예로서 총 4회 였으나 모두 가벼운 정도였다. 그러나 이들은 10-15 ml의 비교적 많은양을 사용하였으므로 용량을 줄이면 합병증을 더욱 줄일 수 있을 것으로 사료된다. 저자들의 경우 총 31예의 환자에서 88회의 주입을 하는동안 2번의 지주막 천자가 있었으나 그때마다 뇌척수액의 유출이 확인되어 다시 주입하였고 그에 따른 합병증은 없었다.

요 약

경부 신경근병이 의심되는 31예의 환자에 경막외강 스테로이드 주입으로 치료하여 다음과 같은 결과를 얻었다.

- 1) 총 31예중 10예에서는 1회만을 주입하였다.
- 2) 최소한 1주일 간격으로 2회이상 주입한 21예중 15예에서 증상의 호전을 보였고 6예에서는 효과가 없었다.
- 3) 총 88회 주입중 2회의 지주막 천자외에는 합병증이 없었다.

이상의 결과로 보아 cervical radiculopathy가 의심되는 환자는 수술적 치료를 적용하기 전에 다른 종류의 대증적 치료와 더불어 경막외 스테로이드를 주입하는 것이 안전하고 효과적인 것으로 사료된다.

참 고 문 헌

- 1) Murphey S, Simmons J, Brunson B: Ruptured cervical discs 1939-1972. *Clin Neurosurg* 20: 9-17, 1983
- 2) Bates JA, Nathan PW: Transcutaneous electrical nerve stimulation from chronic pain. *Anesthesia* 35: 817-11, 1980
- 3) Caldwell JW, Krusen EM: Effectiveness of cervical

tracion and treatment of neck problems. *Arch Phys Med Rehabil* 43: 214-21, 1969

- 4) Henderson CM, Hennessy RG, Shuey HM Jr, et al: Postero-lateral foraminotomy as an exclusive operative technique for cervical radiculopathy: a review of 846 consecutive operated cases. *Neurosurgery* 13: 504-12, 1983
- 5) Scoville WB, Dohrmann GJ, Corkil G: Late results of cervical disc surgery. *J Neurosurg* 45: 203-10, 1976
- 6) Catchlove R, Braha R: The use of cervical epidural blocks in the management of chronic head and neck pain. *Can Anaesth Soc J* 31: 189-91, 1984
- 7) Shulman M, Nimmagadda U, Valenta A: Cervical epidural steroid injection for pain of cervical spine origin. *Anesthesiology* 61: A233, 1984
- 8) Rowlingson JC, Kirschenbaum LP: Epidural analgesic techniques in the management of cervical pain. *Anesth Analg* 65: 938-42, 1986
- 9) Carron H, Toomey TC: Epidural steroid treatment for low back pain. In: Boas RA, Stanton-Hicks M, eds *Chronic low back pain*. New York Raven Press, 1981, pp 191-8
- 10) Winnie AP, Hartman JT, Meyers HC, et al: Pain clinic II: Intradural and extradural corticosteroids for sciatica. *Anesth Analg* 51: 990-1003, 1972
- 11) Berman AT, Garbarino JL, Fisher SM, et al: The effects of epidural injection of local anesthetics and corticosteroids on patients with lumbosacral pain. *Clin Orthop Rel Research* 188: 144-51, 1984
- 12) Dripps RD, Eckenhoff JE, Vandam LD, et al: *Introduction to anesthesia*. Philadelphia WB Saunders, pp 372-3, 1988
- 13) Warfield CA, Biber MP, Crews DA, et al: Epidural steroid injection as a treatment for cervical radiculitis. *The Clinical Journal of Pain* 4: 201-204, 1988
- 14) Cicala RS, Thoni K, Anjel JJ: Long-term results of cervical epidural steroid injections. *The Clinical Journal of Pain* 5: 143-145, 1989
- 15) Stav A, Ovidia K, Landau M, et al: Epidural steroid injection in the treatment of lumbar and cervical pain syndromes. A preliminary retrospective comparison. *The Pain Clinic* 4: 95: 102, 1991
- 16) Delaney TJ, Rowlingson JC, Carron H, et al: Epidural steroid effects on nerves on nerves and meninges. *Anesth Analg* 59: 610-4, 1980