

## 하악골 왜소증의 외과적 치험에

단국대학교 치과대학 악안면 구강외과학 교실  
강석기\* · 송선철 · 김정훈 · 김진 · 임창준 · 김경욱

### A CASE REPORT OF A SURGICAL CORRECTION OF THE MICROGNATHIA

Souk - Gi Kang, Sun - chull song, Jeong - Hoon Kang,  
Jin Kim, Chang - Joon Yim, Kyung - Wook Kim.  
Dept. of Oral & Maxillofacial Surgery of Dentistry, Dankook University.

*This is a case report and review of literature that deal with a surgical correction of mandibular deficiency. Patient, 38 years old male, had visited to treat mandibular deficiency.*

*On the basis of clinical and radiographic examination, he was diagnosed as a micrognathia.*

*Surgical method.*

- 1. Intraoral Bilateral sagittal split osteotomy*
- 2. Augmentation of genioplasty - double step.*

*Patient was satisfied with final esthetics by gnathosurgery.*

#### 목 차

- I. 서 론
  - II. 증례보고
  - III. 총괄 및 고찰
  - IV. 결 론
- 참고문헌

#### I. 서 론

하악골의 성장부전으로 인하여 발생하는 하악골의 후퇴증은 동양인에게는 드물고, 미국인이나 북유럽 인들에서 흔하게 볼 수 있다. 이러한 환자는 상악 전치의 protrusion과 이부의 deficiency를 특징적으로 보이고 있다. 하악골 후퇴증의 선천적 원인으로는 Intrauterine molding, Condylar agenesis, Paralysis of masticatory muscles, Hemifacial microsomia, Pierre robin syndrome, progressive hemifacial atrophy, Moebius syndrome, progeria syndrome,

Idiopathic small mandible 등이 있으며 후천적 원인으로서는 Perinatal trauma, Infection, surgery, radiation stunting, mandibular ankylosis during childhood, trauma during childhood, juvenile rheumatoid arthritis 등이 있다.

하악골 왜소증을 해소하기 위한 술식으로는 골절 단술이 있으며, 여기에는 하악골 절단술과 하악골과 상악골 동시 절단술로 나눌 수 있으며, 하악골 절단술은, 악관절은 변화시키지 않고 하악골을 위치 변경하며, 하악골의 위치변경은 정중부의 수평적 이동, 교합평면의 재배열, 전·후방 안면고경의 수정 등 3가지 평면에서 나타난다.

상·하악 동시 절단술은 비대칭 안모와 부정교합이 심한 경우에 사용한다. 그러나 이와 같은 방법은 치아를 희생시키거나 하치조신경과 혈관 및 이신경 등에 손상을 줄 우려가 있고, 수술의 어려움, 환자의 부담가중 및 슬후 합병증등 여러가지 문제점이 발생할 우려가 있다. 그의 결손부를 증대시키는 방법이

있으며, 이 술식은 골절단술과 병행하여 사용하거나 악골수술없이 단독으로 사용할 수 있다. 단지 심미적인 개선을 목적으로 시술할 때는 이 중대수술만으로도 만족할만한 결과를 얻을 수 있다.

본 증례는 단국대학교 치과대학 부속병원에 교합장애 및 하악골 왜소증을 주소로 내원한 환자를 양측성 하악골 시상절단술과 이부성형술을 통해 심미적 관계 및 교합의 개선을 보였기에 이에 보고하는 바이다.

## II. 증례보고

1. 환 자 : 박○교, 남자 38세
2. 주 소 : 하악골 왜소증

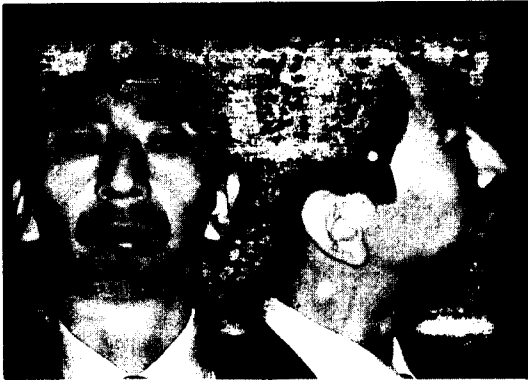

그림 1

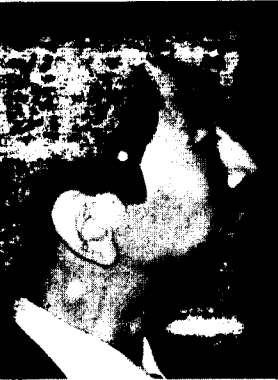

그림 2

3. 현 증 : 임상적 검사에서 환자의 전신 상태는 양호하였으며 환자의 정면관찰시 하악골이 위축되어 있으며, 측면관찰시 하악골이 후퇴된 양상을 보였다.

구내소견으로는 전반적으로 치주상태가 불량하였으며, 전치부에 deep bite가 관찰되었고 하악골에 비해 상대적인 macroglossia가 관찰되었고 악관절 동통이나 열발음은 없었고 가끔 clicking sound가 있었다.

4. Medical history : 5년전 피부병 치료약에 의해 ulcer perforation되어 위절제수술을 받았고 이때 호흡에 문제가 있어 기도절제술을 시행했다.

5. Dental history : 3살때 떨어져서 이부에 외상을 받았고 그 이후로 하악골의 성장부전을 보인 것같다고 함.

## 6. Cephalometric evaluation of pre- & post-operation

- 1) soft tissue relation
- 2) skeletal relation
- 3) dental relation




그림 3



그림 4

## 7. Preparation before surgery

### 1) Surgical Cephalometric Prediction Tracing

- ① Sagittal split osteotomies for mandibular advancement and augmentation genioplasty.
- ② Mandibular advancement - proper occlusal relation and maxillo - mandibular relation.
- ③ Augmentation genioplasty - ideally the soft tissue chin is 4mm behind the subnasale perpendicular.

1) soft tissue relation

vertical	normal	pre - op	post - op
G - Sn : Sn - Me	1 : 1	1 : 0.8	1 : 0.9
Upper lip length(Sn - St)	20 2mm	30mm	30mm
Sn - St : St - Me	1 : 2	1 : 1.3	1 : 1.75
Sn - LLV : LV - Me	1 : 0.9	1 : 0.67	1 : 0.84
Interlabial distance	0-3mm	2mm	0
Horizontal Subnasale perpendicular to upper lip	0 2mm	2mm	2mm
lower lip	-2 2mm	12mm	6mm
chin	-4 2mm	44mm	12mm

2) Skeletal relations

	normal	pre - op	post - op
facial axis angle	90± 3degree	58degree	90degree
facial depth angle	89± 3degree	65degree	78degree
mandibular plane angle	24± 3degree	31degree	34degree
maxillary depth angle	90± 3degree	86degree	88degree
convexith(nA - poA)	12mm	22mm	11mm
maxillary length : mandibular length	1 : 1.3	1 : 1	1 : 1.2

3) dental relation

	normal	patient	
upper molar to PTV	21mm	18mm	18mm
lower incisor to A - Po	1± 2mm	1mm	1mm
lower incisor inclination	22± 4degree	10degree	18degree
interincisal angle	130± 6degree	101degree	115degree

2) Model surgery

- ① Semiadjustable articulator used
- ② Establish satisfactory class 1 occlusion. overbite, and transverse relation
- ③ Occlusal splint construction

안모 불균형 환자의 악교정술시 presurgical orthodontic treatment를 해야하나 이 환자의 경우 연령적인 문제 뿐만 아니라 치주상태가 불량했으므로 술전 교정을 할 수 없었으며, 술후 보철치료에 의한 보상을 계획했다.

8. Surgery

- 1) 이 환자는 거대설 및 구호흡을 하는 환자로 술후 호흡에 어려움이 예상되어 기관절제술을 시행하

고 통법에 따라 기관절제 부위에 tube를 삽입하여 전신마취를 시행한 후 구의를 소독하고 절제할 부위에 1 : 200,000 epi. 이 함유된 국소마취제를 지혈의 목적으로 주사하였다.

- 2) Intraoral sagittal split osteotomy of both side - 양쪽으로 약 10mm advancement시킴.
- 3) Augmentation genioplasty - two step genioplasty를 하고 공간을 osteobite로 채움.  
술후 수술창은 특이한 소견없이 치유되었으며 결손된 치아는 보철치료로 교합을 개선시켰다.

### III. 총괄 및 고찰

하악골의 성장부전은 상악치아의 protrusion과 이 부에 deficiency의 특성을 나타내는데 미국과 북유럽에서 흔히 보인다. 이들은 대개 하악대구치의 distal relationship과 상악전치부에 과도한 overject가 보인다.

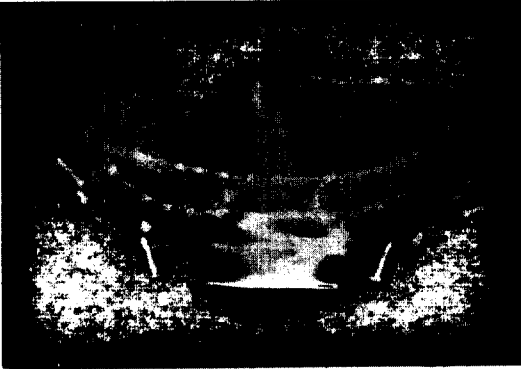


그림 5

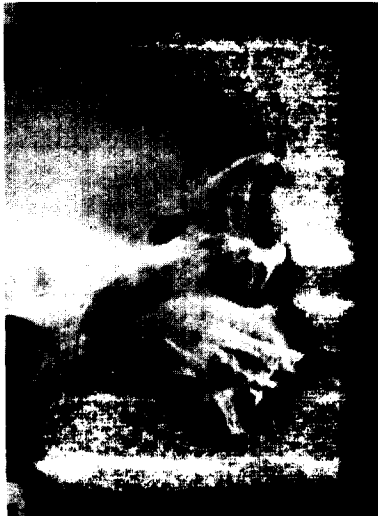

그림 6

Leonard b. kaban 등은 microsomia의 골격변형을 3가지 유형으로 분류하였으며 type I은 하악골 왜소, 하악과두 왜소, 모든 해부학적 구조물이 존재하고 형태도 정상이지만 발육부전 상태이고, type II는 하악과두의 발육부전 상태이고, 하악지의 길이가 감소되어 있고, 비정상적인 형태를 나타내며, type III는 하악지의 결손, 하악두의 결손된 상태라 하였다.

Berger등은 하악왜소증은 여러가지 증후군과 연관되어 나타날 수 있다고 하였는데 1) Pierre robbin syndrome 2) Trescher collins syndrome 3) Goldenhars syndrome 4) Hemifacial microsomia 5) Moebius syndrome 6) Progeria 7) Progressive hemifacial atrophy 등을 언급하였고, 또 하악골의 성장중지와 변형은 하악과두에 대한 외상과 감염에 의해서도 발생할 수 있는데 이로 인하여 생기는 안모변형의 정도는 손상이 발생한 환자의 연령에 따라 달라진다.

본 증례는 3살때 떨어져서 외상을 받았다는 기왕력을 고려해 볼 때 이 환자의 하악골 성장부전은 외상이었으리라 추측된다. 이 환자는 수술에서 하악골을 전방이동시키는 양을 cephalometric prediction과 model surgery를 통하여 얻은 정보는 좌측은 10mm 우측은 11mm였다. 그러나 수술 후 soft tissue 및 교합의 불안정을 고려해 볼 때 over correction을 시행하였으며, augmentation genioplasty를 시행하였다.

Augementation genioplasty는 double step으로 시행하였으며 공간이 있는 부위는 osteobite로 채웠다.

이 환자는 수술전에 구강내 치주조직의 건강상태가 매우 불량하여 하악 양측 중절치, 좌측 측절치, 우측 제2소구치 및 제1대구치를 발치하였다. 그러나 수술상·하악 치아간의 교합이 불안정하여 하악에 full mouth rehabilitation을 해주어 교합의 개선을 가져왔다.

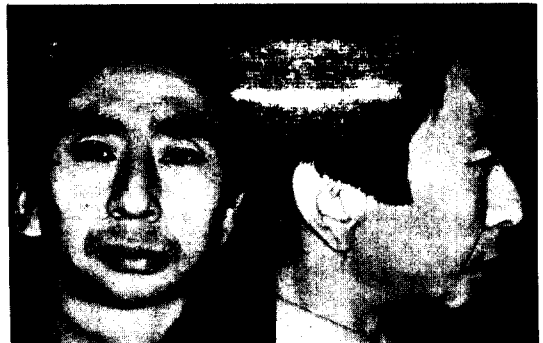

그림 7

그림 8

#### IV. 결 론

저자 등은 단국대학교 부속병원 구강외과에 교합 장애 및 하악골 왜소증을 주소로 내원한 환자를 양측성 하악골 시상절단술과 이부 성형술을 통하여 만족할 만한 안모개선을 보였고, 불량한 치주상태를 발치한 부위를 포함하여 보철치료를 시행하여, 교합장애를 개선해 주었기에 이에 보고하는 바이다.

#### REFERENCE

1. 민병일 : 악안면 성형외과학, 군자출판사. 171-178, 1990.
2. 민병일, 김종열, 임창준 : 제1, 2 새공 중후군에 의한 비대칭 안모의 외과적 처치에 관한 치험례, 대한 악안면 성형외과 학회지. Vol. 4, No. 1 : 57, 1982.
3. 이상철, 김여갑, 류동목, 이백수, 송우식 : 편측성 하악골 왜소에 의한 비대칭 안모의 치험례, 대한 구강 악안면외과 학회지. Vol. 14, No. 2, 1988.
4. Bell, Proffit, White : Surgical corection of dentofacial deformities, W. B. Saunders Co. 684, 1980.
5. Bruce N. Epker, leward. Fish : Dentofacial deformities. Mosby company, 162, 1986.
6. Berger, S. S. : Mandibular hypoplasia secondary to perimatal trauma, J Oral surg. 53 : 268, 1973.
7. Conberse, J. M. : On hemifacial microsomia, Plast & Recons. Surg. Vol. 53 : 268, 1973.
8. Fonceca. R. J. and Davis, W. H. : Reconstructive preprosthodontic oral and maxillofacial surgery. W. B. Sauders company. 1986.
9. Mavaddat. I : Intraoral correction of mandibular asymmetry. J Oral surg. Vol. 29 : 422, 1971.
10. Thoma. K. H. : Oral Surgery, The C. V. Mosby Co. 1969.
11. Weinstein. I. R. : Surgical treatment of madibular asymmetry, J. Oral Surg. Vol. 30 : 303 : 1972.