

악관절장애진단에 있어서 동시다층개별화측방단층촬영의 진단효과

서울대학교 치과대학 치과방사선학교실

이우식 · 박태원

목 차

- 국문초록
- I. 서 론
- II. 연구대상 및 연구방법
- III. 연구성적
- IV. 총괄 및 고안
- V. 결 론
- 참고 문헌
- 영문 초록

I. 서 론

악관절의 평가를 위해 필수적인 방사선학적 검사는 변형이 적어야 잘못된 판독으로 인한 심각한 결과를 피할 수 있다¹⁾.

좀더 가치있는 방사선학적 정보를 얻기 위해 구조물의 중첩을 감소시킬 수 있는 단층촬영법이 고안되었으며 1939년 Petrilli와 Gurley²⁾는 이 방법으로 악관절을 촬영하였다. Klein등³⁾은 악관절의 측사위경두개사진과 단층사진을 비교한 후 측사위경두개사진은 악관절의 복잡한 형태를 잘 나타내지 못하는 반면 단층사진은 불규칙한 구조물의 묘사에 유용하다고 하였다.

단층사진상의 질을 높이고 재현성을 부여하기 위하여 필름, 두부 및 방사선원의 위치와 촬영각도를 적절히 정해야 하며 이를 위해 두

부고정장치를 사용해야 한다^{4,5,6)}. Heffez등⁷⁾은 두부를 일률적으로 20도 수평회전시켜 촬영한 단층사진, 개개인의 이하두정X선사진에서 측정하여 과두장축의 수평각을 보정하여 촬영한 단층사진과 이하두정X선사진과 전후방악관절 단층사진에서 측정하여 과두장축의 수평각과 수직각을 모두 보정시켜 촬영한 단층사진을 비교하여 과두장축의 수평각과 수직각을 모두 보정시켜 촬영한 단층사진이 하악과두와 관절과의 관계를 가장 잘 나타내 주며 상의 선명도도 가장 우수하였다고 보고하였다. 수평각 보정은 단층사진상을 명확하게 하며 수직각보정은 관절강폭측정의 정확성을 증가시킨다. 따라서 Ludlow등⁸⁾은 악관절 단층촬영시 과두장축의 수평각과 수직각을 모두 보정시켜 촬영할 것을 제안하였다. 개별화된 단층사진을 얻기위한 연구로는 Beckwith등⁹⁾, Yale등¹⁰⁾, Rogencweig와 Martin¹¹⁾, Heffez등⁷⁾이 있다.

한번의 노출로 여러 부위의 단층면을 관찰할 수 있는 동시다층단층촬영법¹²⁾은 "book 카세트"라는 특수한 카세트에 여러 장의 필름을 넣어 한번의 노출로 모든 필름이 X선에 노출되게 하는 방법이다. 따라서 악관절을 동시다층측방단층촬영하면 하악과두의 위치변화 없이 인접한 여러 단층면에서의 하악과두의 위치를 평가할 수 있으며 더우기 두부고정장치가 부착되어 재현과 규격촬영이 가능한 Sectograph¹³⁾

14,15,16,17)를 이용하여 과두장축의 수평각을 보정하여 동시다층개별화 측방단층촬영하는 것이 가능하다.

과두위분석에는 측사위경두개촬영법^{18,19,20,21}과 측방단층촬영^{21,22,23,24,25}이 많이 사용되어 왔으나 동시다층단층촬영을 이용한 하악과두위분석에 대한 연구는 미흡하며 Rohlin등²⁶이 전후방 및 측방동시다층단층촬영을 이용하여 악관절의 골변화에 대해 연구하였을 뿐이며 특히 동시다층개별화단층촬영을 이용한 연구는 매우 드문 형편이다.

따라서 저자는 악관절장애진단에 있어서 측사위경두개사진과 동시다층개별화측방단층사진에서 하악과두위를 비교분석하였고 통상적인 악관절촬영법과 동시다층개별화측방단층촬영법의 진단효과를 비교분석하여 다소의 지견을 얻었기에 이에 보고하는 바이다.

II. 연구대상 및 연구방법

1. 연구대상

1991년 7월 15일 이후부터 1991년 10월 20일까지 서울대학교병원 치과진료부에 악관절동통, 잡음, 개구제한등 악관절장애증상을 주소로 하여 내원한 환자를 대상으로 하였다. 총대상자는 29명으로 남자 10명, 여자 19명이었고 전체평균연령은 29세로 남자 24세, 여자 31세였다.

2. 연구방법

가. X선사진 촬영

1) 파노라마X선사진촬영

Orthopantomograph 5를 이용하여 환자를 표준위치로 위치시킨 후 촬영하였다.

2) 측사위경두개사진촬영

치과용X선촬영기(S.S. White)에 두부고정장치인 Accurad-200(Denar사)을 부착하였다. 피검자의 두부를 안이평면이 수평면과 평행하도록 두부고정장치에 고정시킨 후 중심교합, 1

인치 개구상태 그리고 최대개구상태에서 각각 촬영을 하였다. 촬영조건은 관전압 80 kVp, 관전류 10 mA, 노출시간은 19/60에서 24/60 초, 중심방사선의 입사각은 수직각 +29°, 수평각 0°였다.

3) 이하두정X선사진촬영

두부고정장치가 있는 Quint sectograph를 이용하였다. 촬영조건은 86-96 kVp, 200 mA, 노출시간은 0.4초이었고 각 대상자에게 중심교합상태로 유지하게 한 다음 두부고정장치를 이용하여 안이평면이 필름카세트와 평행하고 측면에 수직이 되게 하였다. 초점과 두부고정장치의 회전축과의 거리는 60인치로 하고 필름과 두정부는 되도록 근접시킨후 촬영하였다. 촬영시 필름과 두부고정장치의 회전축간의 거리를 기록하여 확대율을 계산할 자료로 사용하였으며 8"×10"의 Agfa Curix XP 필름과 고감도 증감지, grid(10:1 ratio 103 lines per inch grid)를 사용하였다.

4) 동시다층개별화측방단층사진촬영

Quint sectograph를 이용하였으며 촬영조건은 narrow switch(travel angle 55°), 95 kVp, 50 mA, 노출시간은 3초였다. 이하두정 X선사진에서 계측된 값(하악과두의 장축의 수평경사각, 과두의 중앙부를 절단하기 위한 절단깊이, 과두의 단층사진상이 필름의 중앙에 촬영될 수 있도록 하기 위해 알아야 할 과두의 수평이동길이)을 이용하여 두부고정장치를 조정하였다. 환자의 두부를 안이평면이 수평면과 평행이 되도록 하고 중심교합상태로 유지하게 한 다음 관찰하고자 하는 하악과두의 상이 필름의 중앙에 오게 하였으며 하악과두장축의 연장선은 필름에 수직이 되게 하였다. 5조의 8"×10" 크기의 증감지(Kyokko intensifying screens)가 내장되어 있어 5매의 필름을 장착할 수 있는 book카세트(Kasei Optonix사)를 사용하였다. 각 조의 증감지는 polyurethane sponge에 의해 각기 2.5 mm의 간격을 유지하고 있어 5매의 80 mm×177 mm크기의 Agfa RP5 필름을 5조의 증감지 사이에 각각 넣어 촬영하였다. 두부고정장치의 회전축과 초점간의 거리는 60인치였고 두부고정장치의 회전축

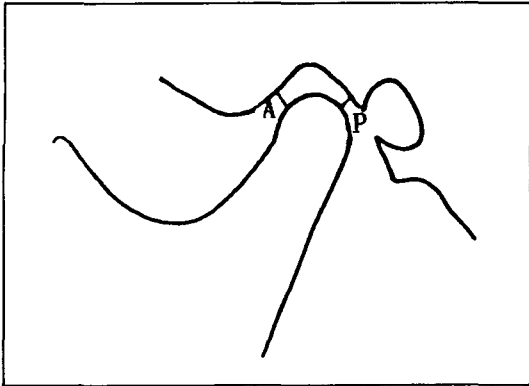


Fig. 2. Graphic representation of the method of dual linear measurement.
(A: subjective closest anterior joint space; P: subjective closest posterior joint space)

이 공식에서 수치 ± 0.12 를 과두위 평가의 기준으로 제안하여 -0.12 이하이면 후방위, -0.12 에서 $+0.12$ 사이이면 동심위, $+0.12$ 이상이면 전방위로 하였다.

각각의 계측치는 통계프로그램(SPSSPC+)를 이용하여 측사위경두개사진과 동시다층개별

화측방단층사진간의 상관관계를 분석하였으며 Chi-square분석을 시행하였다.

III. 연구성적

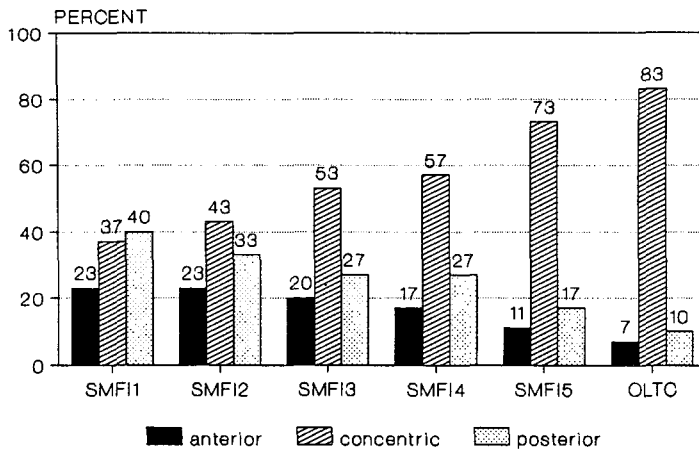
1. 각 사진에서의 하악과두위 분포

측사위경두개사진(OLTC)에서는 전방위 6.66%, 동심위 83.33% 그리고 후방위 10%이었고 가장 외측의 동시다층개별화측방단층사진(SMFI 5)에서는 전방위 10.00%, 동심위 73.33% 그리고 후방위 16.67%였다. 외측사진(SMFI 4)에서는 전방위 16.67%, 동심위 56.67% 그리고 후방위 26.66%였고 하악과두 중 양부위의 사진(SMFI 3)에서는 전방위 20.00%, 동심위 53.33% 그리고 후방위 26.67%였다. 가장 내측사진(SMFI 2)에서는 전방위 23.67%, 동심위 43.33% 그리고 후방위 33.67%였고 가장 내측사진(SMFI 1)에서는 전방위 23.33%, 동심위 36.67% 그리고 후방위 40.00%였다(Table 1, Fig. 3 참조). 측사위경두개사진에서의 과두위 분포는 과두의 내측

Table 1. Distribution of observed condylar position in SMFI1-5* and OLTC**
<unit: cases (%)>

Condylar position Radiograph	Anterior	Concentric	Posterior	Sum
SMFI1	7 (23.33%)	11 (36.66%)	12 (40.00%)	30 (100%)
SMFI2	7 (23.33%)	13 (43.33%)	10 (33.33%)	30 (100%)
SMFI3	6 (20%)	16 (53.33%)	8 (26.66%)	30 (100%)
SMFI4	5 (16.66%)	17 (56.66%)	8 (26.66%)	30 (100%)
SMFI5	3 (10.66%)	22 (73.33%)	5 (16.66%)	30 (100%)
OLTC	2 (6.66%)	25 (83.33%)	3 (10%)	30 (100%)

(SMFI* = Simultaneous multifilm individualized lateral tomograph,
SMFI1 = most mesial, SMFI5 = most lateral plane considered,
OLTC** = Oblique lateral transcranial radiograph)
($\chi^2 = 19.51$, D.F. = 10, $p < 0.05$)



(SMFI* = Simultaneous multifilm individualized lateral tomograph, SMFI1 = most mesial, SMFI5 = most lateral plane considered, OLTC** = Oblique lateral transcranial radiograph)

Fig. 3. Histogram displaying distribution of condylar position on SMFI1-5* and OLTC**

보다는 외측부위가 촬영된 단층사진에서의 과두위 분포와 비슷하였다. 전반적으로 모든 사진에서 전방위보다는 후방위분포가 약간 더 많았으며 동심위는 측사위경두개사진에서 가장 많았고 단층사진에서는 외측단층면에서 내측단층면으로 갈수록 점점 적어졌다. 측사위경두개사진과 단층사진들에서 관찰된 과두위 분포간에는 유의한 차이가 인정되었다($\chi^2=19.51$, D.F.=10, $p<0.05$).

2. 측사위경두개사진과 같은 과두위를 나타내는 단층사진의 매수

측사위경두개사진과 비교시 5매의 동시다층 개별화측방단층사진 모두에서 과두위가 같게

나타난 경우는 10례(33.3%)였으며 한 매도 같지 않은 경우도 3례(10%)가 있었다(Table 2. 참조).

3. 5매의 단층사진간에 과두위가 일치된 매수

5매 모두 일치하는 경우가 13례(43.33%)였으며 4매가 일치하는 경우가 11례(37.67%), 3매가 일치하는 경우가 6례(20%)로 최소한 3매 이상에서 서로 일치하였다(Table 3 참조).

Table 2. Number of the layers which show the same condylar position as OLTC.

Number of the layers	0	1	2	3	4	5	Total
Number of TMJ (%)	3 (10%)	5 (16.7%)	3 (10%)	3 (10%)	6 (20%)	10 (33.3%)	30 (100%)

Table 3. Number of the layers which represent the same condylar position.

Number of the layers	5	4	3	Total
Number of TMJ	13 (43.33%)	11 (36.67%)	6 (20%)	30 (100%)

4. 측사위경두개사진과 단층사진의 각층간의 비교

측사위경두개사진에서의 과두위는 하악과두의 가장 외측부위가 단층촬영된 단층사진에서 90.0%로 가장 많이 일치하였고 외측부위 66.66%, 중앙부위 63.33%, 내측부위 50.00%, 가장 내측부위에서는 33.33%만 일치하여 내측에서 외측으로 갈수록 측사위경두개사진에서의 과두위와 일치하는 악관절수가 많았다(Table 4 참조).

5. 측사위경두개사진, 각 층의 단층사진간의 상관관계

단층사진간에는 인접면간의 상관관계가($p < 0.001$) 높았으며 측사위경두개사진은 가장 외측부위의 단층사진, 과두장축의 중앙부위의 단층사진, 중앙부에서 내측 2.5 mm 부위의 단층사진순으로 상관관계가 높았다($p < 0.001$) (Table 5, Fig. 4 참조).

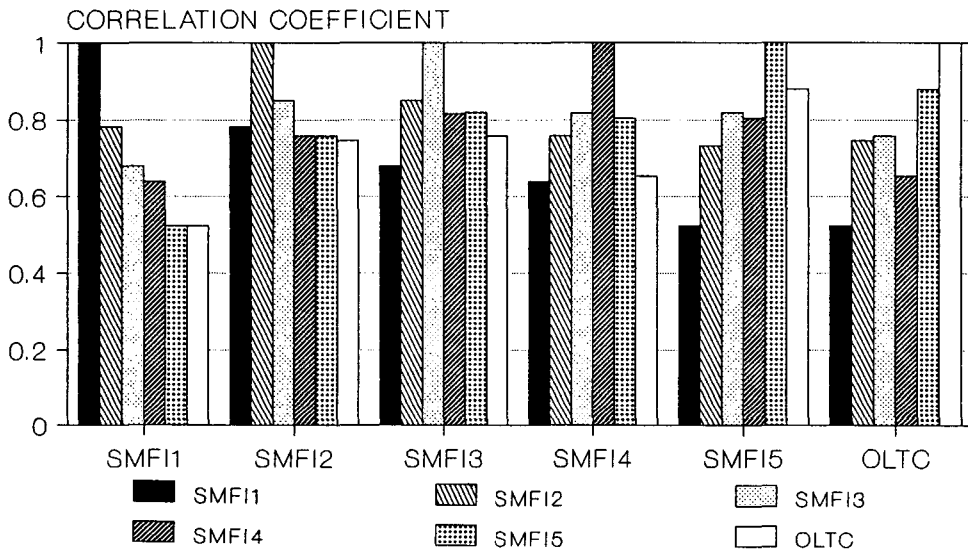


Fig. 4. Histogram displaying correlation coefficient between SMF1-5 and OLTC

Table 4. Comparison of the condylar position between OLTC and each layer of SMFI.

Layer	SMFI1	SMFI2	SMFI3	SMFI4	SMFI5
Number of TMJ	11 (33.33%)	15 (50.00%)	19 (63.33%)	20 (66.66%)	27 (90.00%)

Table 5. Correlation coefficient and t-value between each layer of SMFI including OLTC.

	SMFI 1	SMFI 2	SMFI 3	SMFI 4	SMFI 5	OLTC
SMF1	1.0000	.7803**	.6793**	.6400**	.5225*	.5224*
SMF2	.7803**	1.0000	.8491**	.7579**	.7328**	.7452**
SMF3	.6793**	.8491**	1.0000	.8165**	.8197**	.7573**
SMF4	.6400**	.7579**	.8165**	1.0000	.8038**	.6531**
SMF5	.5225*	.7328**	.8197**	.8038**	1.0000	.8804**
OLTC	.5224*	.7452**	.7533**	.6531**	.8804**	1.0000

Number of cases: 30 * $p < 0.01$ ** $p < 0.001$

Table 6. Evaluation of bony change

Radiograph Casea	panoramic view	OLTC	SMF11	SMF12	SMF13	SMF14	SMF15
1	R3	R3	R3	R3	R3	R3	R3
2	E2	0	0	0	E2	E2	E2
3	E2	E2	E2	0	0	0	0
4	E2	E2	E2	E2	E2	E2	E2
5	E2F2	E2	0	0	E2	E2F2	0
6	0	E2	0	0	0	E2S1	E2S1
7	R3	R3	R3	R3	R3	R3	R3
8	F2	F2	0	0	0	E2	E2
9	E2	0	0	0	0	E2	E2

(R = Remodeling, E = Erosive change, S = Sclerosis, F = Flattening, P = Osteophyte, D = Discontinuity on outer surface.
0 = not detected, 1 = suggested, 2= observed bony change, 3 = severe bony change)

4. 골변화의 평가

측사위경두개사진과 파노라마X선사진에서 골변화가 관찰되지 않는 경우 단층사진에서도 골변화가 관찰되지 않았으나 골변화가 관찰된 경우에는 단층사진에서도 관찰되었으며 단층사진은 하악과두의 골변화 위치, 모양, 정도등을 3차원적으로 이해하는데 도움이 되었다(Table 6 참조).

IV. 총괄 및 고안

악관절내장증 환자의 임상적검사는 악관절의 상태를 평가하는데 미흡한 점이 있어^{29,30,31,32,33,34,35} 영상진단을 통하여 하악과두위와 골변화 및 관절원판의 변위등의 악관절상태를 정확히 결정할 필요가 있다²⁹.

악관절외내 하악과두의 위치의 임상적 중요성에 관해서는 많은 논쟁이 있다^{28,36}. 미국 치과의사협회(A.D.A)³⁶에 의하면 비동심위 기능장애를 진단하는 소견으로 받아들여지기에 충분하지 못하다고 하였는데 그 이유는 첫 번째로 과두위를 평가하는데 흔히 이용되어 왔던 측사위경두개사진의 유효성에 대한 의문²¹이 있고 두번째로 악관절에 증상이 없는 환자

에서도 과두위가^{22,24,28} 다양하기 때문이다.

Preti등³⁷은 현광경에 의해 개별화된 측사위경두개사진은 하악과두위 평가에 유용하다고 하였으나 형광경에 의한 측사위경두개사진촬영은 보편화되기 어렵다. 또한 측사위경두개사진은 3차원적 구조물을 2차원인 평면에 나타내므로 하악과두가 하방으로 이동되거나 근심축으로 이동되어도 상방하악관절강폭은 넓어지며³⁸ 하악과두의 가장 풍요한 모양을 보여준다². 따라서 단층촬영법이 과두위 평가에 있어서 가장 좋은 방법이며²⁷ 단층촬영시 악관절을 하악과두의 장축의 장축의 방향에 따라 개별화하여 촬영하면 하악과두위를 더욱 정확히 평가할 수 있다^{7,9,10,11}.

1972년 Blair와 Chalmers³⁹은 악관절부위의 원형제도단층촬영이 관절질환이 있는 측두하악관절의 연구에 현 시점에서 가장 좋은 방법이라고 하였으며 Larheim등⁴⁰은 류마티양질환을 가지는 환자에게 있어서 hypocycoloidal motion을 가지는 단층사진과 비교하여 파노라마X선사진, 측사위경두개사진 그리고 측사위경인두사진은 각각 81%, 79%, 그리고 81%의 민감도를 가진다고 하였다.

Christiansen등⁴¹은 악관절 X선사진, CT 그리고 악관절조영술시의 방사선 선량에 대한 연

구를 하였는데 고해상도 전산화단층촬영과 단층악관절조영술에서 방사선 선량이 컸으며 dynamic CT는 중간정도이었고 모든 다른 단층촬영법과 통상적인 X선사진촬영시는 방사선 선량이 적었다고 주장하였다.

이번 연구에서 연구대상의 각사진별 총 평균 과두위를 보면 SMF11은 -0.035 ± 0.186 , SMF12는 -0.048 ± 0.199 , SMF13은 -0.019 ± 0.198 , SMF14는 -0.029 ± 0.169 , SMF15는 -0.024 ± 0.167 , OLTC는 -0.023 ± 0.167 로 모두 동심위영역에 들었고 각 사진에서의 총 평균과두위는 minus(-)였는데 이는 최등¹⁶⁾과 Pullinger²⁵⁾의 연구결과와 일치한다. 단층사진들과 측사위경두개사진에서의 하악과두의 분포는 유의한 차이가 인정되었으며 각층의 단층사진들간에서도 과두위를 동심위와 비동심위로 나누어 분할표를 작성하여 Chi-square검증을 해보니 유의도 0.0504로 상당한 차이가 있었다.

따라서 하악과두위분석에서 하악과두장축의 중앙부위를 촬영한 단층사진이나 중앙부위에서 3~4mm떨어진 외측부위의 단층사진이 하악관절와내 하악과두의 위치를 항상 정확하게 나타내지 않을 수 있으며 각 환자의 악관절의 해부학적 다양성을 고려할 때 실제로 과두의 위치는 모든 단층면이 고려되어야 한다고 생각한다.

측사위경두개사진의 하악과두위분포는 내측부위보다 외측부위를 촬영한 단층사진과 비슷하였다. 손등¹⁷⁾의 연구에서 측사위경두개사진과 과두중앙부위의 단층사진에서의 과두위 일치율은 45.2%이었으나 이번 연구에서는 SMF13단층사진에서의 일치율이 63.33%로 비교적 높게 나타났다. 단층사진에서의 하악과두위는 외측에서 내측단층면으로 갈수록 동심위가 적어지고 전방 또는 후방위가 더욱 많아지며 모든 사진에서 전방위보다는 후방위가 약간 더 많았다.

측사위경두개사진에서의 과두위는 단층사진에서 내측에서 외측으로 갈수록 일치되는 악관절수가 많음을 볼 수 있었는데 이는 측사위경두개사진촬영시 수직각이 29°로 각도가 컸으며

로 수직각의 각도가 적었을 때보다 악관절 외측부위의 과두위를 더욱 나타냈기 때문에 생각된다¹⁹⁾.

측사위경두개사진과 파노라마 X선사진에서 하악과두에 골변화가 관찰되는 경우 3차원적으로는 골변화 상태를 알 수 없고 추측만 할 수 있는데 동시다층개별화측방단층사진을 촬영하면 골변화의 위치, 모양, 정도등을 3차원적으로 이해하는데 도움이 되었다.

Rohlin²⁶⁾은 단층촬영법을 사용한 악관절이 골변화 연구에서 단층촬영법의 특이도는 민감도보다 높으며 단층촬영법은 골변화가 있는 부위보다 정상 부위를 더 잘 평가할 수 있다고 하였다.

일반적으로 단층촬영은 하악과두 부위에 있는 골변화가 측두골 부위에 있는 골변화보다 더 잘 관찰되나²⁶⁾ 단층촬영을 임상에 사용할 때 가장 큰 단점중의 하나는 하악과두의 최외측이나 최내측 부위를 관찰할 수 없어 종종 전후방 단층촬영이 필요하다는 것이며 악관절의 초기 병리학적변화를 관찰하는데 있어서 민감도가 낮다는 것이다¹²⁾.

이번 연구에서도 초기의 골변화를 단층사진으로 진단내리기는 어려웠으며 측두골부위의 골변화는 몇몇 사진에서 의심은 할 수 있었지만 진단내리기는 어려웠다.

일매의 필름을 사용한 단층촬영과 여러 장의 필름을 이용한 단층촬영과의 차이점¹²⁾은 카세트뿐이다. 동시다층단층촬영의 장점은 필름당 환자에 대한 노출량을 약 1/2로 감소시킬 수 있다. 또한 여러 단층상을 한번에 얻으므로 동시다층단층사진은 생리학적인 상태가 같으며 검사시 위치의 변화등이 감소하는 장점이 있다.

일반 단층촬영시 촬영각이 55°일 경우 단편의 두께는 1.3mm이하로¹²⁾ 얇아지므로 골변화 관찰시도 1에서 3매로 절단깊이를 달리하여 촬영하여도 작은 부위의 골변화나 상층에 위치하지 않는 하악과두의 골변화는 관찰하지 못하다. 따라서 2.5mm간격으로 여러 단층면을 한꺼번에 촬영하는 동시다층단층촬영은 이런 단점을 보완하여 줄 수 있다.

그러나 동시다층단층촬영에서는 산란선의 제거가 충분하지 않아 영상의 질은 1매의 필름을 사용하는 단층촬영보다 좋을 수가 없으며 하단의 필름일수록 상단에서 발생하는 산란광자의 영향으로 인하여 더욱 fogging이 된다. 산란선의 양은 book 카세트의 두께만큼 늘어나고 방사선에너지를 높혀 줄수록 비례하여 증가한다.

Book카세트에서 각의 필름에 촬영되는 절단깊이를 알기 위해서는 book카세트를 기존에 있는 Sectograph장치에 장치하고 모형⁴²⁾으로 실험하여 sectograph장치에 나타난 절단깊이 수치와 실제로 절단되는 면을 연관시킬 필요가 있었다. 더우기 이번에 사용된 sectograph의 두부고정장치의 회전축을 따라 도는 두부고정장치의 중심(양쪽귀꽃이의 연결한 선의 중점)은 하악과두의 수평각을 따라 두부고정장치를 회전시킬 때 지름 5mm의 원체도를 그림으로 이것을 고려하지 않으면 2~3mm의 절단깊이 오차가 생길 수 있었다.

일반 악관절단층촬영시 피부표면과 하악과두 장축의 중점과의 거리를 대부분 15mm로 하여 촬영하나^{43,44)} 이번 연구에서는 외측극 부위 피부표면에 납선을 부착하여 이하 두정 X선사진을 촬영하여 실측치를 구했다. 그 결과 피부표면에서 하악과두의 최외측까지 거리는 남자는 평균 12.99 ± 1.52 mm 여자는 평균 13.45 ± 1.80 mm이었고 총평균 13.30 ± 1.74 mm이었다. 피부표면에서 하악과두 장축의 중점까지의 거리는 남자는 평균 22.26 ± 1.89 mm이었고 여자는 평균 22.32 ± 1.75 mm이었고 총평균 22.30 ± 1.80 mm이었다. 물론 귀꽃이를 외이도에 삽입시 하악과두외측극부위 피부표면은 측방으로 부풀어 오르므로 계측값이 2~3mm증가했을 가능성이 있으나 그 전에 생각했던 15mm보다는 값이 컸다.

절단깊이를 구할시 lead washer의 측면 중앙점을 기준점으로 삼은 것은 술자가 주의를 기울인다면 가장 재현성이 높은 방법이라고 생각하여 이를 사용하였으며 이번 연구에서 절단깊이는 52.69 ± 2.67 mm(남 53.54 ± 2.92 , 여 52.24 ± 2.42)이었으며 백등¹³⁾이 보고한 50.51 ± 2.28 mm와 유사했다. 단층촬영시 수평이

동길이는 5.77 ± 7.45 mm로 표준편차가 무척 큼으로 이하두정X선사진에서 계측하여 두부고정장치를 이동시키면 하악과두의 단층상을 필름의 중앙에 위치시키는데 도움이 될 것이다.

악관절의 과두위에 관하여 측사위경두개사진과 개별화측방단층사진을 이용한 몇몇 연구가 이루어졌으나 측사위경두개사진촬영시 중심방사선의 수평각 및 수직각이 연구에 따라 달랐고 단층촬영시도 연구에 따라 개별화하는 정도가 달랐으며 하악과두의 장축의 중앙 또는 4mm 측방을 단층촬영하는 등 촬영방법이 다르므로 그 결과의 해석에 주의를 요한다.

V. 결 론

연구대상 남자 10명 여자 19명 총 29명의 환자에게 있어서 30악관절에 대한 방사선사진을 분석하여 다음과 같은 결과를 얻었다.

1. 측사위경두개사진과 5매의 동시다층개별화단층사진에서의 하악과두위분포는 각 사진간에 유의한 차이가 있었으며($p < 0.05$) 측사위경두개사진의 하악과두위 및 과두위 분포는 하악과두의 내측부위가 촬영된 단층상보다 외측부위가 촬영된 단층상에서 더 비슷하였고 동시다층개별화측방단층사진에서의 과두위분포는 외측에서 내측으로 갈수록 동심위가 적었다.

2. 측사위경두개사진과 비교시 5매의 동시다층개별화측방단층사진 모두에서 과두위가 같게 나타난 경우는 10례(33.3%)였으며 한 매도 같지 않은 경우도 3례(10.0%)가 있었다.

3. 연구된 30악관절중 같은 악관절을 촬영한 5매의 동시다층개별화측방단층사진간에서의 과두위는 5매 모두 일치하는 경우가 13례(43.3%)였으며, 4매가 일치하는 경우가 11례(37.7%), 3매가 일치하는 경우가 6례(20.0%)로 최소한 3매이상에서 서로 일치하였다.

4. 통상적인 악관절방사선사진에서 골변화가 관찰되지 않는 경우 동시다층개별화측방단층사진에서도 골변화를 발견하지 못했으나 통상적인 악관절방사선사진에서 골변화가 관찰되는 경우 동시다층개별화측방단층사진에서도 관찰

되었으며 동시다층개별화측방단층사진은 하악과두의 골변화위치, 모양, 정도등을 3차원적으로 이해하는 데 도움이 되었다.

REFERENCES

1. Yale, S.H.: Radiographic Evaluation of the Temporomandibular Joint. *Journal of American Dental Association*, 19:102-107, 1969.
2. Petrilli, A. and Gurley, J.E.: Tomography of the Temporomandibular Joint. *J.A.D.A.*, 26:218-224, 1939.
3. Klein, I.E., Blatterfein, L. and Miglino, J.C.: Comparison of the Fidelity of Radiographs of the Mandibular Condyles made by Different Techniques. *Journal of Prosthetic Dentistry*, 24(4): 419-452, 1970.
4. 백홍우, 유영규: 두부측방향방사선규격사진에 있어서 하악과두의 두부방사선계측학적 연구. *대한구강악안면방사선학회지*, 12: 49-57, 1982.
5. Eliasson, S., Welander, U. and Ahlqvist, J.: The Cephalographic Projection Part 1. General Considerations. *Dentomaxillofac. Radiol.*, 11:117-122, 1982.
6. Ahlqvist, J., Eliasson, S. and Welander, U.: The Cephalographic Projection Part II. Principles of Image Distortion in Cephalography. *Dentomaxillofac. Radiol.*, 12:101-108, 1983.
7. Heffez, L., Jordan, S., Rosenberg, H. and Miescke, K.: Accuracy of Temporomandibular Joint Space Measurements Using Corrected Hypocycloidal Tomography. *Journal of Oral and Maxillofacial Surg.*, 45:137-142, 1987.
8. Ludlow, J.B., Nolan, P.J., McNamara, J.A. and Arbor, A.: Accuracy of Measures of Temporomandibular Joint Space and Condylar Position with Three Tomographic Imaging Techniques, *Oral Surg. Oral Med. Oral Pathol.*, 72:364-374, 1991.
9. Beckwith, P.J., Monfort, D.R. and Williams B.H.: Accurate Depth of Cut in the Temporomandibular Joint Laminagraphy. *Angle Orthod.*, 50:16-22, 1980.
10. Yale, S.H., Rosengerg, H.M. and Ceballos, M.: Laminagraphic Cephalometry in the Analysis of Mandibular Condyle Morphology; A Preliminary Report. *Oral Surg. Oral Med. and Oral Pathol.*, 14:793-805, 1961.
11. Rosencweig, D. and Martin, G.: Selective Tomography of the TMJ and the Myofacial Pain-Dysfunction Syndrome., *Journal of Prosthetic Dentistry*, 40:67-74, 1978.
12. 박수성, 이건설, 이관세, 이용철, 박환진, 김건중: 제19장 단층촬영술, 진단방사선원리, 1st ed., 서울, 대학서림, pp.334-365, 1985.
13. 백형선: 단층 및 두부방사선계측사진을 이용한 정상교합자의 악관절에 관한 연구. *대한치과교정학회지*, 16: 85-105, 1985.
14. 이기훈: 악관절증의 측방두부계측단층방사선학적 연구. *대한구강악안면방사선학회지*, 17: 89-106, 1987.
15. 이진홍: 악관절방사선촬영법에 따른 과두위분석에 관한 연구. *대한구강악안면방사선학회지*, 16: 81-91, 1986.
16. 최성연, 유영규: 단층촬영을 이용한 악관절 기능장애 환자의 과두위에 관한 연구. *대한구강악안면방사선학회지*, 18: 81-136, 1988.
17. 손영화, 장영일: 교합피개심도와 과두위치. *대한치과교정학회지*, 21(1): 399-418, 1991.
18. 최한업, 박태원: 악관절규격촬영법에 의한 과두위의 분석. *대한구강악안면방사선학회지*, 13: 7-15, 1983.

19. Weinberg, L.A.: The Role of Stress, Occlusion, and Condyle Position in TMJ Dysfunction-Pain. *Journal of Prosthetic Dentistry*, 49:532-543, 1983.
20. Wingberg, L.A.: Technique for Temporomandibular Joint Radiographs. *Journal of Prosthetic Dentistry*, 28:284-308, 1972.
21. Hansson, L.G., Hansson, T. and Petersson, A.: A Comparison between Clinical and Radiologic Findings in 259 Temporomandibular Joint Patients. *Journal of Prosthetic Dentistry*, 50:89-94, 1983.
22. Blaschke, D.D. and Blaschke, T.J.: T.M.J. Bony Relationships in Centric Occlusion. *J. Dent. Res.*, 60:98-104, 1981.
23. Blaschke, D.D. and Blaschke, T.J.: A Method of Quantitatively Determining Temporomandibular Joint Bony Relationships. *J. Dent. Research*, 60:35-43, 1981.
24. Brand, J.W., Whinery, J.B., Anderson, Q.N. and Keenan, K.M.: Condylar Position as a Predictor of Temporomandibular Joint Internal Derangement. *Oral Surg. Oral Med. and Oral Pathol.*, 67:469-76, 1989.
25. Mongini, F.: The Importance of Radiography in the Diagnosis of TMJ Dysfunctions; A Comparative Evaluation of Transcranial Radiographs and Serial Tomography. *Journal of Prosthetic Dentistry*, 45(2): 186-198, 1981.
26. Rohlin, M., Akerman, S. and Kopp, S.: Tomography as an Aid to Detect Macroscopic Changes of the Temporomandibular Joint; An Autopsy Study of the Aged., *Acta Odontol. Scand.*, 44:131-140, 1986.
27. Pullinger, A. and Hollender, L.: Assessment of Mandibular Condyle Position: A Comparison of Transcranial Radiographs and Linear Tomograms. *Oral Surg. Oral Med. Oral Pathol.*, 60:329-334, 1985.
28. Pullinger, A.G., Hollender, L., Solberg, W.K. and Petersson, A.: A Tomographic Study of Mandibular Condyle Position in an Asymptomatic Population. *Journal of Prosthetic Dentistry*, 53:706-713, 1985.
29. Som, P.M., Bergeron, R.T., Curtin, H.D. and Reede, D.L.: *Head and Neck Imaging*, 2nd. Mosby-Year Book, Inc. 11830 Westline Industrial Drive, St. Louis, Missouri 63146 Chapter 4, Temporomandibular Joint Imaging, p. 349-377, 1991.
30. Roberts, C.A., Tallents R.H., Espeland, M.A., Handelman, S.L. and Katzberg, R.W.: Mandibular Range of Motion versus Arthrographic Diagnosis of the Temporomandibular Joint. *Oral Surg. Oral Med. and Oral Pathol.*, 60:244-251, 1985.
31. Roberts, C.A., Tallents, R.H., Katzberg, R.W., Sanchez-Woodworth, R.E., Manzione, J.V., Espeland, M.A. and Handelman, S.L.: Clinical and Arthrographic Evaluation of Temporomandibular Joint Sound. *Oral Surg. Oral Med. and Oral Pathol.*, 62:373-375, 1986.
32. Roberts, C.A., Tallents, R.H., Katzberg, R.W., Sanchez-Woodworth, R.E., Espeland, M.A. and Handelman, S.L.: Comparison of Internal Derangements of the TMJ to Occlusal Findings. *Oral Surg. Oral Med. and Oral Pathol.*, 63:645-650, 1987.
33. Roberts, C.A., Tallents, R.H., Katzberg, R.W., Sanchez-Woodworth, R.E., Espeland, M.A. and Handelman, S.L.: Clinical and Arthrographic Evaluation of the Location TMJ Pain. *Oral Surg. Oral Med. and Oral Pathol.*, 64(1): 6-8, 1987.
34. Roberts, C.A., Tallents, R.H., Katzberg, R.W., Sanchez-Wooworth, R.E., Espeland, M.A. and Handelman, S.L.: Comparison of Arthrographic Findings of the Tempo-

- romandibular Joint with Palpitation of the Muscles of Mastication. *Oral Surg. Oral Med. and Oral Pathol.*, 64(3): 275-257, 1987.
35. Anderson, G.C., Schiffman, E.L., Schellhas, K.P. and Friction, J.R.: Clinical vs. Arthrographic Diagnosis of TMJ Internal Derangement. *J. Dent Res.*, 68:826-829, 1989.
 36. Griffiths, R.H.: Report on the President's Conference on the Examination, Diagnosis and Management of Temporomandibular Disorders. *Journal of American Dental Association*, 106:75-77, 1983.
 37. Preti, B. and Fara, C.: Lateral Transcranial Radiography of Temporomandibular Joints. Part I: Validity on Skulls and Patients. *Journal of Prosthetic Dentistry*, 59:85-93, 1988.
 38. Shore, N.A.: The Interpretation of Temporomandibular Joint Roentgenograms. *Oral Surg., Oral Med. and Oral Pathol.*, 13:341-349, 1960.
 39. Blair, B.S. and Chalmers, I.M.: Radiology of the Temporomandibular Joint: A Comparison of Circular Tomography with Orthopantomography and Lateral Transcranial-oblique Radiography. *Journal of Dentistry*, 1(2):69-76, 1972.
 40. Larheim, T.A., Johannessen, S. and Tritto, L.: Abnormalities of the Temporomandibular Joint in Adults with Rheumatic Disease. A Comparison of Panoramic, Transcranial and Transpharyngeal Radiography with Tomography. *Dentomaxillofac. Radiol.*, 17:109-113, 1988.
 41. Christiansen, E.L., Moore, R.J., Thompson, J.R., Hasso, A.N. and Hinshaw, D.B. Jr.: Radiation Dose in Radiography, CT, and Arthrography of the Temporomandibular Joint. *Am. J. Roentgenol.*, 148(1): 107-109, 1987.
 42. Denal Quint-SectographTM Tomographic System Instruction Manual, pp. 58-59, Denar Corporation 901 E. Cerritos Avenue Anaheim, CA 92805 04129/8-89, 1989.
 43. 김민숙, 고광준 : 악관절기능장애 환자의 하악과두의 위치에 관한 단층 및 두부방향방사선계측학적 연구. *대한구강악안면방사선학회지*, 20(2) : 299-313, 1990.
 44. 김영주, 고광준 : 부정교합자의 하악과두 위치에 관한 단층방사선학적 연구. *대한구강악안면방사선학회지*, 19(1) : 105-119, 1989.

– ABSTRACT –

**THE DIAGNOSTIC EFFECT OF THE SIMULTANEOUS MULTIFILM
INDIVIDUALIZED LATERAL TOMOGRAPHY IN THE DIAGNOSIS
OF THE TEMPOROMANDIBULAR DISORDERS**

Woo-Shik Lee, Tae-Won Park

Dept. of Oral and Maxillofacial Radiology, College of Dentistry, Seoul National University

This study was designed to evaluate the diagnostic effect of the simultaneous multifilm individualized lateral tomography in the diagnosis of the temporomandibular disorders. The subjects consisted of 29 patients with symptoms of the temporomandibular disorders. The panoramic view, oblique lateral transcranial radiograph (OLTC) (Horizontal angulation 0° , Vertical angulation 29°), submentovertex view, and simultaneous multifilm individualized lateral tomographs (SMFI) in centric occlusion (2.5mm thickness difference, 5 layers) were taken for the patients. This study compared the findings from each radiographs in the determining of mandibular condylar position with dual linear measurement of the subjective closest posterior and subjective closest anterior interarticular space and in the determining of bony changes on the studied 30 temporomandibular joints (TMJ) with symptoms of the temporomandibular disorders.

The results were as follows:

1. The distribution of condylar position of OLTC and 5 layers of SMFI depended on the radiographs ($p < 0.05$). The condylar position and the distribution of condylar position of OLTC were more similar to lateral sections of the SMFI than mesial sections, and in the distribution of the condylar position of SMFI, the more lateral sections of SMFI, the more concentric positions.
2. There were 10 cases in which all layers showed the same condylar position as that of OLTC. There were 3 cases in which no layers showed the same condylar position as that of OLTC.
3. In the SMFI of 30 Temporomandibular joints studied, there is 13 cases in which all five layers represented the same condylar position in the same TMJ and 11 cases in which 4 layers represented the same condylar position in the same TMJ and 6 cases in which 3 layers represented the same condylar position in the same TMJ. So at least 3 layers of SMFI represented same condylar position in the same TMJ.

4. The bony changes were not detected in conventional radiographs on the temporomandibular joint and the bony changes were not detected in simultaneous multifilm individualized lateral tomographs. The bony changes were detected in conventional radiographs on the temporomandibular joint and the bony changes were detected in simultaneous multifilm individualized lateral tomographs.

SMFI provided a means for a three dimensional visualization of the shape, the position and the extent of bony changes of TMJ.