

누두흉의 교정술

—Modified Sternal Turnover 수술 치험 2례—

송우철* · 신희승* · 김병주* · 박희철* · 홍기우*

—Abstract—

The Surgical Correction for Pectus Excavatum —Report of two cases performed Modified Sternal Turnover—

Woo Chul Song, M.D., Ho Seung Shin, M.D., Byung Joo Kim, M.D.,
Hee Chul Park, M.D., Ki Woo Hong, M.D.*

The pectus excavatum or funnel shaped thorax is a relatively frequent malformation of the chest wall which composed of depressed sternum and costal cartilage.

The so-called sternal turnover operation for pectus excavatum has been disappointing due to postoperative complication such as fistula formation with necrosis of bone and muscle. Thus, the need of preserved vascular pedicle to sternum was stressed in this type of operation, keeping the bilateral internal mammary vessels preserved.

We have experienced two cases of modified sternal turnover in children and obtained satisfactory postoperative results.

서 론

누두흉(漏斗胸)은 선천적 또는 후천적으로 흉골과 주위의 늑연골 그리고 늑골의 전방흉벽의 함몰을 보이는 질환으로, 출생아의 300명 내지 400명 중의 한명 꼴로 발생하는¹⁸⁾ 흉벽의 가장 흔한 기형이다^{17,39,40,43)}.

누두흉의 수술적 교정은 1911년 Meyer¹⁴⁾가 처음 시도한 이래 여러가지 방법이 보고되고 있으나 현재는 Ravitch술식에 의한 흉골 거상술, Wada술식에 의한 흉골 반전술(Sternal turnover)이 대표적인 술식으로 사용되고 있다.

*한림대학교 의과대학 흉부외과학교실

*Department of Thoracic & Cardiovascular Surgery
College of Medicine, Hallym University

1991년 7월 11일 접수

한림대학교 의과대학 흉부외과학교실에서는 흉골에 혈액 순환이 될 수 있게 흉골에 복직근편과 양측 내유동정맥을 보존한 채, 흉골을 180° 뒤집는(Sternal turnover, 反轉術) 변형된 Wada술식을 사용한 2예에서 만족할 만한 결과를 얻었기에 문헌 고찰과 더불어 보고한다.

증 례

증례 1

15kg의 5세 여아로 출생시 발견된 전방흉벽함몰증(漏斗胸)을 주소로 내원하였다. 환자의 과거력 및 가족력상에 특기사항은 없었다. 이학적 소견으로 내원 당시 혈압 100/60 mmHg, 체온 36.5°C, 맥박수는 분당 110회, 호흡수는 분당 22회 였으며 청진상 호흡음과

심음은 정상이었다. 두경부및 복부에서의 이상소견은 없었다. 그러나 전방흉벽의 흉골 하부와 주위 늑연골에 심한 대칭성 함몰 소견이 있었다. 함몰부는 가로 약 5cm, 세로약 7cm, 깊이는 약 3cm 정도이었으며, 약 40cc의 물을 채울수 있었다(사진 1). 환자의 일반 혈액학적 검사, 간기능 검사, 전해질 검사, 심전도 검사, 소변 검사등에서 이상소견은 없었다.

단순 흉부 방사선 소견상 경한 흉추 측만증을 보였고, 심흉대비(Cardiothoracic ratio)는 0.57이었으며(사진 2), 측면 흉부 방사선 소견상 흉골과 전방흉벽 늑연골의 심한 함몰을 보였다(사진 3). 환자의 Depression ratio(DR)는 0.47이며, Welch index는 5.8이었다.

증례 2

18kg의 6세 남아로 출생시부터 전방 흉벽 하방에

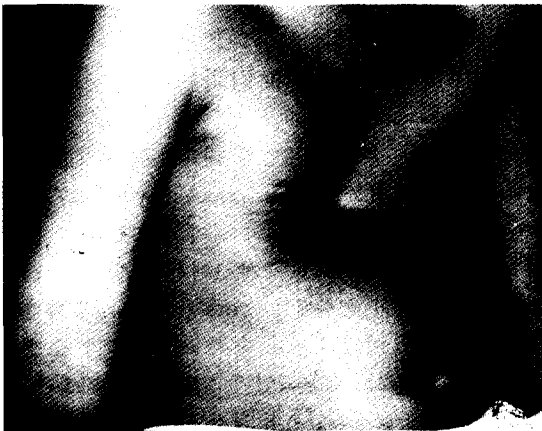

사진 1. 증례1.의 수술전 사진



사진 2. 증례1.의 수술전 단순 흉부 방사선 사진

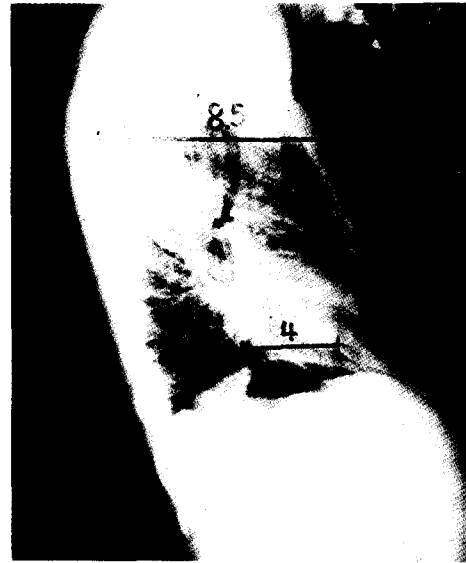


사진 3. 증례 1.의 수술전 측면 흉부 방사선 사진

대칭성 함몰 기형이 있고 성장하면서 그 함몰이 점차 심해지고 반복되는 상기도 감염 증상을 주소로 입원하였다. 가족력상의 특기 사항은 없었다.

입원 당시의 이학적 소견으로, 호흡 곤란은 없었고, 혈압, 맥박수, 체온, 호흡수등은 정상이었으며 흉골 하방의 함몰부는 가로 6cm, 세로 7.5cm, 깊이는 약 3.5cm 정도였고 그 용적은 약 48cc이었다. 청진상 호흡이나 심음의 이상은 없었다. 환자의 일반 혈액학적 검사, 간기능 검사, 전해질 검사, 심전도 검사, 소변 검사등에 이상 소견은 없었다.

단순 흉부 방사선 소견상 심장음영은 좌측으로 전위되어있었고, 경도의 흉추측만증의 소견을 보였고, 심흉비는 0.52 였다. 측면 흉부 사진에서 흉골 함몰부와 흉추체간의 거리는 약 5cm로 접근하여있었고, 환자의 Depression ratio(DR)는 0.42이며, Welch index는 6.3이었다.

수술 소견

기관 삽관 전신마취하에 흉골 상연 약 2cm 하단에 서부터 흉골의 검사돌기 하단 약 2cm 까지 정중피부 절개를 가한 후 흉골을 노출하였고, 늑연골궁에 부착하는 복직근의 내측면은 보존한채 외측면만을 늑연골로부터 분리하고 좌우측의 변형된 늑연골과 늑간근을 하방에서부터 상방으로 순차적으로 절단하였다. 이때

늑막 및 늑간 동정맥이 손상되지 않도록 주의하였고 절단되는 늑연골의 양측 길이를 가능한 동일하게 하였다. 이어 조심스럽게 양측의 내유동맥을 제 2늑골 부위에서 결찰, 절단한 후 흉골을 횡절단하였다. 이렇게 하여 흉골의 일부와 늑연골 및 늑간근의 일부, 그리고 흉골에 보존되어 있는 양측의 내유동정맥과 복직근의 기시 부위로 이루어진 흉골 부착편(Plastron)은 양측 내유동정맥이 모두 보존되어있으며 흉골 하단부에 기시하는 복직근도 보존되어있는 상태이다. 이와같은 조작으로 얻은 흉골부착편은 복직근을 제외하고 체벽으로부터 유리 가동시킨후, 이것을 180° 반전시킨다음 내유동정맥에 긴장이 없음을 확인한 후 흉골부착편을 흉벽에 다시 고정하였다. 이때 복직근에 있는 내유동정맥이 꼬이거나 막히지않도록 하였다. 고정후 지나치게 돌출되어있는 흉골 부위는 편평하게 다듬었다. 우측 늑막이 열린 우측 흉강과 반전시킨 흉골하에 배액관을 삽입한 후에 흉골 절단부는 철사로 두군데, 좌우 늑골 절단부는 Dexon을 사용하여 흉벽에 고정봉합한 후 양측 대흉근의 내측연끼리 중앙에서 봉합하여 골성 흉벽을 완전히 근육층으로 피복하고 피하조직 및 피부를 순서대로 봉합하였다(사진 4, 그림 1).

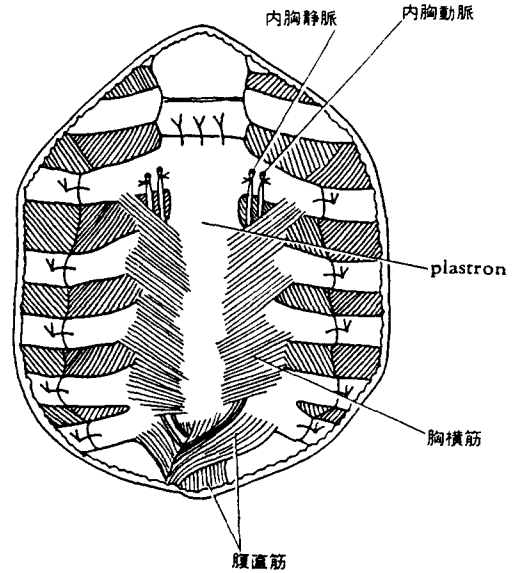


그림 1. 술식 도해 (Modified Sternal Turnover)

수술후 경과

술후 경과는 술후 제 3일째 배액관을 제거하였고, 술후 흉벽의 기이운동(Paradoxical movement) 이나 수술 부위 감염등의 합병증이 없이 양호하였다. 흉추와 흉골 사이의 거리가 증례 1에서는 술전에는 약 4cm 이었던 것이 술후에는 7cm로(사진 5), 증례 2에서는 술전 5cm 이었던 것이 술후 8cm로 각각 증가되었고, 외관상으로도 함몰되었던 전방흉벽의 기형은 술후 만족스럽게 교정되었으며 각각 술후 14일째 퇴원하여 경과 관찰중이다(사진 6).

고 찰

누두흉(Funnel chest, Pectus excavatum, Trichterbrust, Chonechondrosternum, Koilosternia)은 흉골과 주위의 늑연골 그리고 늑골의 전방흉벽에 함몰을 보이는 질환으로 선천적 또는 후천적으로 발생할 수 있는 흉벽의 가장 흔한 기형이다^{17,39,40,43}. 좌우가 비대칭인 경우가 많으며 우측의 함몰이 심한 경우가 더 많다³⁰.

누두흉은 출생아의 300명 내지 400명 중의 한명 꼴로 발생하며¹⁰, 대개는 선천적으로 발생하고 후천적인 경우는 5%미만이다³⁰. 여자보다 남자에서 더 많으며



사진 4. 흉골 부착편(Plastron)을 흉벽에 고정할 수술 장면

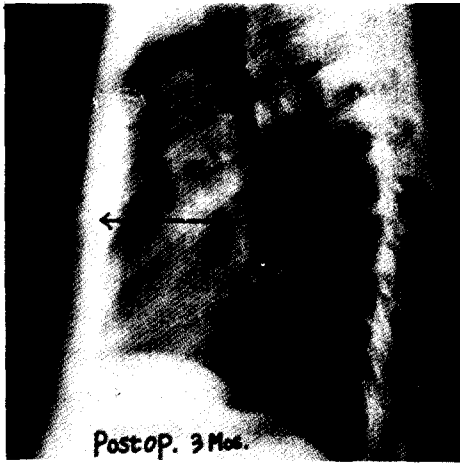


사진 5. 증례1.의 수술후(3개월) 측면 흉부 방사선 사진

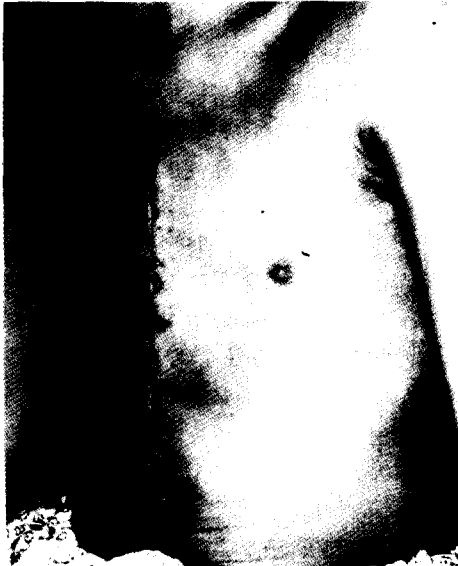

사진 6. 증례1.의 수술후 외관 사진

(77%), 환자의 86%가 출생시 또는 생후 1년 안에 발생하는 것으로 보고되었고, 환자의 37%에서 가족력이 있는 것으로 보고되어 있다²⁹⁾. 동반질환으로는 척추 측만증이 가장 많으며 Poland증후군이나 Marfan증후군과 같은 염색체 이상이 있는 근골격 질환에서 동반되는 경우가 드물게 있다²⁵⁾. 흉벽 기형, 특히 누두흉은 선천성 심장기형과 의미있는 관계가 있어, Welch²⁵⁾의 보고에 의하면 전체 누두흉 환자 704명중 16명에서(0.02%) 선천성 심장기형을 동반하였고, Shamberger²⁶⁾는 선천성 심장기형 환자 20,860 명중의 36명(0.17%)

에서 누두흉 또는 새가슴 (Pectus carinatum)을 동반하였다고 보고하였다. 또 Sanzes⁸⁾는 선천성 심장기형 2000례중 2.5%에서 누두흉이 병발하였다고 보고하였다.

그밖에 드물게는 Trisomy 22²⁸⁾, Ring chromosome 13(p11q34)¹²⁾, Gilbert증후군¹³⁾, Noonan증후군²¹⁾ 등에서 병발한 경우가 보고되어있으며, 국내에서도 누두흉과 동반된 선천성 기관지낭종⁴¹⁾, 폐낭종⁴²⁾, Von-Recklinghausen씨 병⁴³⁾등이 보고되어 있다. 또한 약 5.2% 가량의 누두흉 환자에서 기관지 천식이 있어 전신 마취시 기관지 경련을 예방하기위해 술전에 폐기능 검사를 시행하며, 혈중 기관지 확장제의 농도를 적절히 유지하고, 수술 전후로 스테로이드 사용을 권장하고 있다³⁰⁾.

누두흉의 원인은 아직 명확하게 알려져 있지는 않으나, 가족력이나 유전적 소인과 관련이 있는 것으로 생각하며^{11,20,25,33,35)} 어떤 자극이 늑연골의 성장을 촉진시켜 늑연골과 흉골의 일부가 과다 발육 이상을 보여 가슴안으로 자라 들어가는 것으로 추측하기도 하고^{11,15,27,31,32)} 해부학적으로 흉골 후방 인대^{3,4,5,)}나 횡격막의 비정상적인 발달^{2,6)}에 기인한다고 주장하기도 하며 자궁 내압의 이상, 흉골 성장의 정지, 상기도 감염이나 질식등의 여러가지 가설이 있다.

누두흉의 증상은 유아기에는 기관지염이나, 세기관지염같은 빈번한 상기도 감염이나, 주로 좌하엽이나 우중엽을 침범하는 폐염을 제외하고는 드문 편이다³⁰⁾. 환아가 성장하면서 흉골 함몰이 진행함에 따라, 운동시 기형 늑연골부에 동통을 호소하는 경우도 있고, 일부 환자에서는 일시적인 심방 부정맥으로 심계항진이나 실신하는 경우도 있는데 이런 경우에는 승모판 기능 부전이 그 원인인 경우가 많다²⁴⁾. Haller¹¹⁾등에 의하면 누두흉에 의한 심혈관이나 폐장의 기능 부전은 없다고 하나, 이와는 반대로 흉강의 축소, 심장및 대혈관의 압박, 전위 또는 혈류역학적 영향으로 심폐기능의 변화가 문제될 수도 있으며, 압박에 의한 기능적인 장애로 심잡음을 들을수 있다는 일련의 보고들^{9,22,23,24)}에 의하면 많은 환자에서 수축기 잡음(Grade II-III/IV)을 청취 할수가 있으며 짧은 운동 후에는 이 잡음이 더 심해짐을 알 수가 있다.

그외에 울혈성 심부전, 빈맥, 심전도 소견상 심장의 좌측 편위로 인한 부정맥과 전기축의 우선회, ST-T 절의 비특이적 변화 및 불완전 우각 차단을 볼수가 있

는데 이러한 심전도 소견은 심장의 전위 또는 회전과 관계가 있으며 심실내 전도 장애나 심근 침습과는 연관이 없다고 한다. 즉 함몰에 의한 심장의 압박 또는 회전에 의해 우심방으로 들어오는 혈류의 장애를 초래하여, 심방 특히 우심방의 상심실성 부정맥, flutter 혹은 세동을 초래하거나 심장의 확장을 구속하여 심박출량을 제한하고, 늑간부의 운동제한으로 respiratory reserve를 감소시키는데 이는 모두 수술후 호전되었거나 없어졌다고 하였다. 또 폐기능 검사상으로는 대개 구속성 환기 장애의 양상을 띤다²⁵⁾.

방사선학적 소견은 단순 흉부 촬영사진에서는 심장의 좌측 편위를, 측면 사진에서는 흉골의 함몰과 척추만곡의 소실등을 볼 수가 있다.

누두흉의 함몰 양상이 다양하여 흉벽함몰의 정도를 정하는 방법들이 여러가지 제시되고 있는데, 양와위에서 흉벽함몰 부위에 물을 채워 함몰부위 용적을 재는 방법과 단순 흉부 측면 사진에서 가장 심하게 함몰되는 부위의 전후 거리를 재는 방법, 단순 흉부 사진에서 함몰 부위의 정점을 기준으로 한 수평선상에서 흉골의 내측면에서부터 척추체의 후면까지의 거리와 동일 선상에서 척추체의 직경까지 백분율을 구하는 방법⁴⁴⁾, 그리고 Welch가 제안한 Depression ration과 Welch index등이 그에이다³⁶⁾.

저자들은 Welch index를 기준으로 수술을 결정하였는데, 누두흉에서 Depression Ratio란, 제3흉추의 극상돌기의 후면에서 Luis각의 전면까지의 길이를, 제9흉추의 전면에서 수평으로 그은 선과 척추체의 후면까지의 길이로 나누는 값을 말하며, 1에서 이 Depression Ratio를 빼서 그 값에 10을 곱한 값을 Deformity grade라고 하는데 이 Deformity grade에, 늑골각이 25° 이상인 경우이거나, 혹은 심흉비율이 50% 이상인 경우에 0.5를 더한 값을 Welch index라고 하고 Welch index가 5인이상인 경우에는 수술적 교정을 권장하였다³⁰⁾.

증상이 심한 경우를 제외하고 실제 환자에게 문제가 되는 것은 기형에 대한 심리적 압박감으로 인한 신체활동성의 저하, 정서적 우울등이다¹⁰⁾.

영아나 유아에서 점진적으로 진행되는 경우 누두흉은 수술적 치료를 요한다. 기형을 교정하고 진행을 막음으로써, 소아 정형학적으로 바른 자세를 갖고, 흉곽내 구조적 압력을 배제하여 흉곽의 정상적인 발달을 도모하여, 성인이 되어 심폐 기능의 이상을 갖지 않도록

하고, 발육기에 외관상의 이유, 심리적, 생리적인 이유로 비능동적인 육체 활동을 하게 되는 것을 피함으로써 비정상적인 발육을 방지할 수 있기 때문이다¹⁰⁾.

수술에 가장 적절한 시기는 4세에서 6세까지이다. 이 시기에는 환자의 감정이 충분히 성숙하여 병원 생활에 적절히 적응할 수가 있으며 수술의 정신적 충격을 감당할 수가 있게되고 골석회가 적어 수술 조작이 용이하다고 하였다¹⁰⁾. 점진적으로 기형이 교정되는 경우가 있으며, 흉벽의 유연성으로 생기는 가성 누두흉과 감별을 위해서는 2세 미만에서는 수술해서는 안되며³⁸⁾, 오히려 지나친 조기 수술은 대흉근이나 늑골, 늑간근의 미발육으로 완전한 수술을 하기가 어렵고, 수술 후 재발의 가능성이 많으므로 피하는 것이 좋다.

1911년 Meyer¹⁴⁾가 처음 누두흉의 교정 수술을 시도한 이래 여러가지 수술 방법들이 제시되고 있는데, 3가지로 대분할 수 있다.

첫째는 1939년 Brown⁴⁾등이 시도한 방법으로, 흉골 하단부에 피부 절개를 한 후 검삼 돌기를 절제하고 흉골과 횡격막사이의 인대와 부착물을 제거하는 방법으로 이방법은 수술 후 재발 가능성이 많은 단점이 있으나, 흉벽에 탄력성이 있는 1세 전 특히 3개월에서 6개월 사이의 어린이에게 비교적 간단한 방법으로 적은 시간과 수술적 부담으로 시행할 수 있는 장점이 있다.

둘째는 1965년 Ravitch¹⁹⁾등이 사용한 술식으로 대칭형 및 비대칭형의 누두흉과 새가슴(구흉, Pigeon chest)에서 모두 사용할 수 있는 방법으로 먼저 기형 함몰 부위의 늑연골과 늑골을 골막하 절제하고, 두번째나 세번째 늑골을 사선 절단한 후 절단한 부위의 늑골 바로 윗쪽에서 흉골 후면을 수평 골절개한 후 절개 부위에 거상 늑골편을 삽입 봉합하여 흉골을 거상시키는 방법이다. 이 방법에서 수술후 흉벽의 기이 운동을 방지하고 수술 부위가 다시 함몰되는 것을 방지하기 위해 거상된 흉골의 고정을 목적으로 Steinmann pin이나 Kirschner wire를 흉골 배부에 설치하고 수술 3내지 6개월 후에 제거하는 편법이 사용되기도 한다¹⁶⁾. Welch는 이 술식은 2세 이전에는 사용하지 않는 것이 좋고, 2내지 5세 사이에서 시행하는 것이 효과적이라고 했으나³⁵⁾, Ravitch¹⁹⁾등은 어떤 연령의 어린이라도 심한 기형에서는 이 방법으로 교정하는 것이 좋으며 실제 Haller¹¹⁾등은 이 방법으로 183례의 90%에서 좋은 결과를 얻었다고 보고하였다.

세째로, 흉골을 반전시켜서(Sternal turnover) 누

두흉을 교정하는 방법으로 1962년 Ravitch와 Wada에 의해 행해진 이후 비교적 널리 사용되는 보편적인 수술 방법이다³⁴⁾. 즉, Wada씨 술기^{33,35)}는 흉골 후면을 박리한 후 흉골과 흉골병 관절과 검상돌기를 분리 절단하여 함몰·변형된 흉골을 포함한 늑연골의 변연부를 enblock으로 절단한 부착편(plastron) 전체를 180° 반전시킨 후 흉골은 철사로, 늑골과 연골은 비흡수성 견사등으로 봉합하여 흉벽에 재고정하는 방법이다. 이 수술의 장점은 함몰 부위를 반전시킴으로써 수술후 재발되는 흉골함몰을 방지할 수 있으며 비대칭의 함몰 증례에서도 돌출부를 깎아 그 정도를 조절해 줄수가 있다는 것이다. 그러나 이 술식은 때어낸 Plastron에는 혈관이 분포되지 않음으로 무혈성 괴사가 오기 쉽고 염증이 생길 경우 치유가 곤란하다는 단점이 있다. 실제로 Wada(1970)등은 수술후 199 예중 6 예에서 술 후 염증과 흉골의 괴사가 일어 났다고 보고하였다³³⁾. 또한 Taguchi²⁹⁾등은 Wada술기를 받은 환자가 15년 이상 지나면 빠른 근육의 괴사, 누루형성 등의 불만족스러운 결과가 나타남을 보고하면서, 양측의 내유동정맥이 흉골에 보존되어 흉골에 혈류 공급이 될 수 있도록 흉골을 반전시키는 변형된 방법을 제시하였다. 본 교실의 저자 등도 이렇게 흉골에 복직근편과 양측 내유동정맥을 보존한채 반전시키는 방법을 사용하였다.

술후 수술 부위의 감염 등과 같은 합병증을 예방하기 위하여 수술 전에 예방적 목적으로 항생제를 투여하고, 흉골부착편(plastron)을 일시적으로 항생제 용액에 담구는 방법, 수술후 충분한 창상 부위 조직 배액을 하는 방법들을 사용할 수가 있다⁷⁾. 또 수술후 드물지만 일시적으로 흉벽 기이 운동을 보일 수 있는데, 심한 호흡 곤란이 동반되거나, 동맥혈 가스 검사상 이상 소견을 보이거나, 심한 폐실질상의 병변을 보이는 경우에는 인공 호흡기를 사용하여 내고정 (internal fixation)을 하는 것이 좋다¹⁷⁾.

수술 교정후 대개 술후 10일에서 15일 사이에 퇴원할 수가 있으나, 어린아이들은 술후 6주 가량 안정을 요하며, 활동이 왕성한 큰 아이나 어른들은 3,4개월 가량 흉부에 압박이 가거나 손상을 줄수 있는 심한 운동은 금하여야 한다³⁴⁾.

결 론

한림대학교 의과대학 흉부외과학 교실에서는 심한

전방 흉벽의 함몰을 보이는 5세 여아와 6세남아의 2예에서 흉골에 복직근편과 양측 내유동정맥을 보존한채, 흉골에 혈류공급이 될 수 있도록 흉골을 반전시키는(Sternal turnover) 변형된 Wada씨 술식을 사용하여 모두 만족할 만한 결과 얻었기에 문헌 고찰과 더불어 보고하는 바이다.

REFERENCES

1. Alkins, P.C., Baldes, B. : *A stainless steel strut for correction of pectus excavatum. Surg. Gynecol. Obstet.*, 111, 1961
2. Brodtkin, H.A. : *Congenital anterior wall deformities of diaphragmatic origin. Dis. Chest.*, 24 : 259, 1953
3. Brodtkin, H.A. : *Congenital Chondrosternal depression (funnel chest) : Its treatment by phrenosternolysis and chondrosteronoplasty. Dis. Chest*, 19 : 288, 1951
4. Brown, L.A. : *Pectus excavatum (funnel chest). Anatomic basis : Surgical treatment of the incipient stage in infancy : and correction of the deformity in the developed stage. J. Thoracic Surg.* 17 : 268, 1974
5. Brown, L.A. : *Pectus excavatum(funnel chest). J. Thorac. Surg.*, 9 : 164, 1939
6. Chin, E.G. : *Surgery of funnel chest and congenital prominence. Br. J. Surg.*, 44 : 360, 1957
7. Davis, M.V., Shah, H.H. : *Sternal turnover operation for pectus excavatum. ann of incipient stage in infant and correction of the deformity in developed stage. J. Thorac. Surg.*, 9 : 164, 1939
8. Ellis, D.G. : *Chest wall deformities in children. Pediatr. Ann.* 18(3) : P 161, 2, 164, 165, 1988
9. Evan, W. : *The heart in sternal depression. Br. Heart. J.* 8 : 162
10. Haller, J.A., Scherer, L., Turner, C., Colombani, P. : *Evolving management of pectus excavatum based on a single institutional experience of 664 patients. Ann. Surg.*, 209 : 578, 1989
11. Haller, J.A., Peter, G.N., Mazur, D., and White, J.J. : *Pectus excavatum. A 20 year surgical experience. J. Thorac. Cardiovasc. Surg.*, 60 : 375, 1970
12. Hernandez, A., Garcia, Cruz, D., Plascencia,

- L., Nazara, Z., Rivera, H., Sanchez, Corona, J., Cantu, J.M. : *Some clinical and cytogenetic observations on aring chromosome 13 (p11q34). Genet. (Paris) 22(4) : P 221, 4, 1979*
13. Mayle, J.E., Caldwell, J.H. : *False positive liver scan due to a thin left hepatic lobe. J. Clin. Gastroenterol. Jun ; 2(2) : P 165, 7, 1980*
 14. Meyer, L. : *Zur Chirurgischen Behandlung ber Angerborenen Trechterbrst. Verh. Berl. Med. Ges., 42 : 364, 1911*
 15. Mullard, J. : *Observation of the aetiology of pectus excavatum and other chest deformities, and a method of recording them. Br. J. Surg., 54 : 115, 1967*
 16. Peter, R.M., Johnson, G.J.Jr. : *Stabilization of pectus deformity with wire strut. J. Thorac. Cardiovasc. Surg., 47 : 814, 1964*
 17. Ravitch M, M. : *Disorder of the sternum and the thoracic wall, Gibbon's surgery of the chest. Sabiston & Spencer, 3rd edition*
 18. Ravitch, M.M. : *Congenital deformities of the chest wall and their operative correction. Philadelphia, W. B. Saunders Co., 1977*
 19. Ravitch, M.M. : *Technical problems in the operative correction of pectus excavatum. Ann. Surg. 162 : 29, 1965*
 20. Reusch, C.S. : *Hemodynamics studies in pectus excavatum. Circulation, 24 : 1143, 1961*
 21. Ross, J.L., Shenkman, L. : *Noonan's syndrome and hypopituitarism. A m. J. Med. Sci. 279(1) : P 47, 52, 1980*
 22. Sauerbruch, F. : *Die Chirurgie der Brustorgane. Berlin, J. Springer, 1920, P. 437*
 23. Schaub, V.F., Wegmann, T. : *Elektrokardiographische Veränderungen bei trichterbrust. Cardiologia., 24 : 39, 1954*
 24. Shamberg, R.C., Welch, K.J., Sander, S.P. : *Mitral valve prolapse with pectus excavatum. J. Pediatr. 111 : 104, 1987*
 25. Shamberger, R.C., Welch, K.J. : *Surgical repair of pectus excavatum. J. Pediatr. Surg. 23(7) : 615, 1988*
 26. Shamberger, R.C., Welch, K.J., Castaneda, A. R., Keane, J.E. Fyler, D.C. : *Anterior chest wall deformities and congenital heart disease. J. Thorac. Cardiovasc. Surg. 96(3) : P 427, 32, 1988*
 27. Shannon, J.P., and Sparks, C.H. : *An improved method for repair of Pectus chest deformities. Ann. Thorac. Surg., 16 : 629, 1973*
 28. Shokeir, M.H. : *Complete trisomy 22. Clin Genet 14(3) : P 139, 46, 1978*
 29. Taguchi, K., Mochizuki, T., Nakeagaki, M., and Kato, K., : *A new plastic operation for pectus excavatum : Sternal turnover surgical procedure with preserved internal mammary vessels. Chest, 67 : 606, 1975*
 30. Thomas, W.S. : *General thoracic surgery. 3rd edit. Lea & Febiger. Vol 1. 1989*
 31. Thorax. Virchows Arch. Pathol. Anat., 75 : 289, 1873
 32. Wachtel, F.W., Ravitch, M.M., Grishman, A. : *The relation of pectus excavatum & heart disease. Am. Heart J., 52 : 121, 1956*
 33. Wada, J., Ikeda, K., Ishida, T., Hasegawa, T. : *Result of 271 funnel chest operation. Ann. Thorac. Surg., 10 : 525, 1970*
 34. Wada, J., Ikeda, T., Iwa, T., Ikeda, K. : *"Sternal turnover". An advanced new surgical method to correct funnel chest deformity. J. Int. Coll. Surg., 44 : 69, 1965*
 35. Wada, J. : *Sternal turnover. Ann. Thorac. Surg., 17 : 296, 1974*
 36. Welch, K.J. : *Chest wall deformities. In holder TH, Aschcraft K(eds) : Periatric suregry, Philadelphia, Saunders, 1980, pp162-182*
 37. Welch, K.J. : *Satisfactory surgical correction of pectus excatum deformity in childhood. J. Thoracic Surg., 36 : 697, 1958*
 38. 김형목, 조범구 : 선천기형. 흉부외과학, 1st Ed. 1980.
 39. 노준량등 : 누두흉의 수술 교정, 대한흉부외과학 회지 7 : 153, 1974
 40. 선 경등 : 누두흉과 수술적 교정, 14예 보고, 대한흉부외과학회지 16 : 183, 1983
 41. 손광현등 : 누두흉을 동반한 선천성 기관지 낭종, 1치험예, 대한흉부외과학회지 11 : 246, 1978
 42. 송명석, 윤창음, 송화복, 김진식 : 폐낭종을 동반한 Funnel chest 치험 1예, 대한외과학회지, 13 : 234, 1971
 43. 이영수, 이영민, 민진석 : Von-Recklinghausen씨 병을 동반한 Funnel chest 치험1예, 대한 흉부외과학회지, 1 : 31, 1968
 44. 松村誠, 田口一美 : 胸廓變形(漏斗胸)의外科. JJA-TS, Vol. 30, No 4, April, 1982