

두개 외 경동맥 동맥류의 외과적치료

—1례 치험

이 만복* · 이용재* · 이석열* · 김희준* · 남충희* · 이길로*

—Abstract—

Surgical Treatment of Extracranial Carotid Aneurysm

—One case report—

M.B. Lee, M.D.^{*}, Y.J. Lee, M.D.^{*}, S.Y. Lee, M.D.^{*}, H.J. Kim, M.D.^{*}

C.H. Nam, M.D.^{*}, K.R. Lee, M.D.^{*}

A 37-year old man was admitted due to the left subauricular mass of 6 month duration which was 3×4cm sized, pulsatile and slowly growing. He was suffered from the intermittent left facial and auricular pain radiating to the occipital area. The carotid angiography revealed 3×4cm sized saccular aneurysm of the left internal carotid artery just above the carotid bifurcation, extending to the mandibular angle level.

He was planned to be operated under the direct clamp of internal carotid artery or shunting procedure. But, the back pressure of the internal carotid was 35mmHg, which suggested adequate cerebral collateral.

Thereby, aneurysmectomy and restoration of cerebral blood flow with saphenous vein graft was done under the direct clamp of internal carotid artery for 25 minutes.

Although mild transient neurologic sequelae such as mydriasis, tongue deviation for 10 days, he recovered completely without any complication. The aneurysmal sac had no thrombus and pathologic finding was compatible with congenital origin.

I. 서 론

경부 경동맥의 궤양성 및 폐쇄성 동맥 경화 질환은 흔하다. 그러나 두개의 경동맥 동맥류는 아주 드물며 특히 나머지 전 동맥계에 발생하는 동맥류와 비교 할 때 빈도는 낮다. 두개 외 경동맥류의 예후는 대개는 불량 하다. 신경학적 합병증의 발생률이 높기 때문에

적절한 치료가 지연되지 않아야 한다. 특히 수술적 치료시 경동맥 차단으로 인하여 허혈성 뇌 손상이 발생 되지 않도록 하는것이 가장 중요하다. 본 순천향대학 병원 흉부외과에서는 두개 외 경동맥류 환자에서 경동맥 혈류를 일시적으로 차단하고 동맥류 절제 및 혈류 재건술을 시행하여 신경학적 합병증의 발생없이 양호한 결과를 얻은바 문헌고찰과 함께 보고하는 바이다.

II. 증 례

36세된 남자 환자로서 약 6개월 전부터 왼쪽 경부에 종물이 돌출되어 내원 하였다. 과거력상 고혈압, 당뇨

*순천향대학교 의과대학 흉부외과학교실

*Department of Thoracic and Cardiovascular Surgery, School of Medicine, Soonchunhyang University
1990년 9월 29일 접수

병 등은 없었고 뇌혈관질환 및 경부 외상도 없었다. 환자는 평소에 건강하게 지냈으나, 약 6개월 전부터 왼쪽 경부에 종물이 돌출되면서 간헐적으로 경부 및 안면에 통증이 있었고 이 통증은 좌측 이의 후방으로 전이 되었다. 이학적 소견상 전신상태는 양호하였고 두경부소견에서 안검하수는 없었고 좌측 측동이 경미하게 있었으나 동공반사는 정상이었다. 좌측 경 상부에 3×4cm 크기의 연성 종류가 돌출 되었고 청진상 잡음이 들렸다. 기타 검사 소견은 모두 정상 이었다. 경동맥 동맥류가 의심되어 경동맥혈관조영술(Fig. 1) 을 시행하였다. 좌측 경동맥 분지부 약 1.5cm 상방의 내경동맥에 3×4cm 크기의 Saccular형의 동맥류가 확인되었고, 동맥류의 원위부는 하악각의 바로 직하방 까지 확장되었다. 우측 경동맥 및 양측 대뇌 반구의 동맥계는 정상소견을 보였다. 좌측 내경 동맥류 진단 하에 동맥류절제술 및 혈류재건술을 시행할 계획으로 수술을 시행하였다. 양와위에서 환자의 왼쪽 경부를 우측으로 편위시키고 Sternocleido mastoid 근육의 앞쪽 경계부에 절개를 가하여 경동맥 분지와 동맥류를 노출시켰다(Fig. 2). 경동맥 분지를 박리한후 1% lidocaine 2cc를 내경 동맥과 외경 동맥 사이의 조직에 주입하여 경동맥체 및 경동맥동으로 가는 신경을 일시적으로 마비시켰다. 동맥류는 경동맥 분지 약 1.5cm



Fig. 2. Gross findings of exposed aneurysm.

상방의 내경동맥에서 시작되어 하악각 바로 직하방까지 확장되었으며, 2.5×3.5cm 크기의 Saccular형이었고 동맥류 표면에는 2~3개의 신경 분지가 주행하고 있었는데 모두 손상없이 박리 하였다. 동맥류 절제술 및 혈관재건술을 시행할 경우에 경동맥 차단으로 발생하는 허혈성 뇌손상을 방지하기 위하여 "internal shunt"의 사용 여부를 결정하는 것이 중요하다. 저자들은 internal shunt를 사용하지 않고 경동맥을 일시적으로 차단하여 대뇌 측부 혈행이 충분한지 여부를 결정하기 위하여 internal Carotid back pressure를 측정하였다. 즉, 내경 동맥 기시부를 잠시 결찰하고 결찰 부위 후방의 내경 동맥압을 측정하였는데 평균압은 35mmHg이었다. 그래서 좌측 내경동맥의 혈류가 차단되어도 대뇌 측부 혈행은 충분하여 허혈성 뇌손상은 발생되지 않는다는 판단하에 내경 동맥을 일시적으로 차단하기로 결정하였다. 내경동맥 차단시간을 단축하기 위하여 복재정맥을 경동맥 분지 직상방의 외경동맥에 먼저 문합(End-to-side)을 하였고, 내경동맥 동맥류의 상하부위를 각각 결찰하고 동맥류를 절제 하였다(Fig. 3). 내경동맥의 근위부는 결찰하였고 내경동맥의 원위부는 복재 정맥과 문합(End-to-End)하여 혈류를 재건 하였다. 총 내경동맥 결찰시간은 25분 이었다(Fig. 4,5).

수술후에 일시적인 신경학적 결손증상이 발생하였다. 즉, 좌안의 경미한 산동이 있었고 실은 좌측으로 약간 편위되었으며 경미한 안면 신경 마비 증상이 있었으나 이는 허혈성 뇌손상 때문이 아니라 동맥류절제술 및 내경 동맥재건술 시행시의 12,11,8번 뇌신경이 수술적 조작에 자극되어 발생된 것으로 생각되며 수술

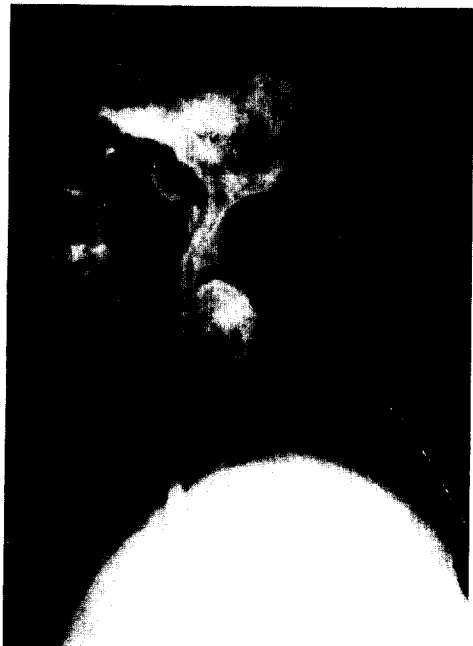


Fig. 1. Left carotid arteriography.



Fig. 3. Procedure of aneurysmectomy.



Fig. 4. Reconstructed internal carotid artery with a saphenous vein.

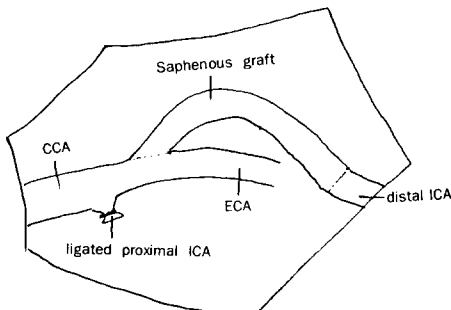


Fig. 5. Operative schemata. (CCA : common carotid artery, ECA : external carotid artery, ICA : internal carotid artery)

후 10일경에 모두 정상화 되었다.

Ⅲ. 고 찰

두개의 경동맥 동맥류는 매우 희귀한 질환이며 그 예후가 불량하여 혈관 외과 의사의 관심의 대상이었

다. 1927년 부터 1947년까지 Pennsylvania대학병원 에서는 단지 5명의 환자를 경험할 수 있었고, Reid는 Johns Hopkins병원에서 1922년부터 30년간의 기록을 조사한 결과 단지 12예에 불과하다는 것을 알게 되었다^{14,22)}. Baylor대학의 Mccollum등은 21년 동안에 시행된 동맥계 수술 850례 에서 경동맥류 수술은 단지 37례 뿐이라고 보고하였다. 1955년부터 1963년 까지 Mayo clinic에서는 6례의 경동맥류가 발견되었다. 최근에 Cleveland clinic의 외과의사들은 7년 동안에 6예의 두개의 경동맥류를 치료하였는데 같은 기간 동안에 그들은 1500명 이상의 환자에서 혈관내막절제술을 시행하였다²⁰⁾. 이 질환의 희귀성 때문에 이런 동맥류의 실제 빈도수를 산출하거나, 빈도수의 증가 여부를 결정하는 것은 불가능하다. 그러나, 혈관 조영술의 광범위한 사용으로 경동맥류는 과거보다는 더 자주 발견되고 있다. 비록 드문 질환이지만, 두개의 경동맥류는 경부 또는 후부 인두에 발생한 종물의 감별진단시 충분히 고려될 만하다.

두개의 경동맥에서 동맥류가 가장 잘 발생하는 부위는 총경동맥 특히 그의 분지부위이다. 다음으로 내경동맥에서 잘 발생되며, 외경 동맥에서 발생 빈도가 가장 낮다²³⁾. 발생 부위는 원인에 따라 다르며, 이들 동맥류의 다양한 원인의 비율로 변하고 있다. 예를 들어, 현재는 두개의 경동맥류는 비 관통성 외상에 의하여 자주 발생되고 있으며, 비 관통성 외상에 의한 동맥류의 대부분은 내경동맥의 상부에서 발생된다.

경동맥류는 희귀한 질환이고 이에 대한 광범위한 임상적 경험이 적기때문에 예후에 대해서는 잘 모르고 있다. 지난 50년 동안에 발표된 논문을 보면 대부분의 논문은 모든 형태의 동맥류를 취급하였고 결과는 특수한 원인과 무관하였다. 그러나 두개의 경동맥류의 예후는 전반적으로 불량하다. 1926년에 Winslow는 치료받지 않은 35명의 환자에서 동맥류 파열, 혈전 및 색전으로 인한 사망률은 71%라고 보고하였는데 이에 비하여 근위부 경동맥 결찰술을 시행한 환자의 사망률은 30%이었다²⁸⁾. 그후의 조사에서도 예후는 좋지않은 것으로 알려져 있다^{13,24,25)}. 대부분의 조사에서는 신경학적 합병증의 발생빈도가 아주 높음을 강조하였다. 예를들어 Zwolak의 보고에서는 수술치료가 없었던 동맥경화성 동맥류의 추적조사에서 뇌졸중의 발생률은 50%이었다²⁹⁾. 감염성 및 수술후에 발생한 가상 동맥류는 역시 합병증의 빈도가 높은 것으로 예상된다. 정

반대로 크기가 작고 상부 경부에 발생한 외상성 동맥류는 저절로 작아지는 경향이 있다. 그러므로 치료는 환자마다 특징에 따라서 해야되는데, 치료의 주 목적은 출혈보다는 심각한 신경학적 합병증의 예방에 있다.

두개의 경동맥류의 원인은 다양하지만, 개개의 상대적 빈도도 변하고 있다. 50년 전에는 매독과 국소감염이 가장 흔한 원인이었으나 현재는 아주 드물다. 대신에 동맥경화증과 외상, 그리고 과거의 경동맥수술이 대뇌의 경동맥류의 주요 원인이다. 동맥경화증은 현재 가장 빈번하게 보고되는 원인이며 최근에 발표된 동맥류의 46~70%를 차지하고 있다. 외견상 동맥경화성 동맥류는 fusiform이며, 대부분의 환자들은 고혈압을 앓고 있다. 대부분 양측성이고, 총경동맥 분지에서 가장 흔히 발생된다. 이차 세계대전 이전에는 매독이 가장 흔한 동맥류의 원인이었다. Kirby등은 1949년의 조사에서 총경동맥에 발생한 모든 동맥류의 최소한 90%는 매독 때문이라고 발표하였다¹⁴⁾. 이런 원인의 변화는 매독성 동맥염의 감소와 동맥경화증이 있는 노인의 빈도가 증가 되었음을 반영하고있다. 경동맥류의 원인으로서는 빈도가 증가되고 있는 것은 외상이다^{5,8,26)}. 관통성 및 비 관통성 외상이 모두 포함되는데 외상의 결과로 경동맥 벽의 와해는 가성 동맥류를 형성한다. 가성 동맥류는 경동맥 분지부의 혈관내막 절제술 후에 발생된다^{2,4,12)}. 편도선절제술 또는 편도농양 배농시에 경동맥에 대한 수술적 외상도 역시 동맥류를 발생시키는 것으로 보고되었다. 항생제의 발달 이전에는 많은 경동맥류는 국소적인 경부 및 인두감염 때문에 발생되었다^{25,28)}. 박동성 경부종물이 열, 통증 등과 같이있는 경우는 감염성 경동맥류의 진단을 강력히 암시한다. 그러나, Heroin 중독 환자에서 염증성 동맥류가 발생될 수 있으나 현재는 흔한 문제는 아니다. 관통성 및 비관통성 경부 외상 후에 대뇌의 내경동맥의 박리가 일어날 수 있다. 이런 경동맥 박리의 약 30%는 동맥류 형성과 연관이 있다^{1,7,9,11,18,19)}. 경동맥류의 잘 알려진 다른 원인 으로는 cystic medial necrosis, Marfan's Syndrome 그리고 fibrous dysplasia등이 포함된다^{16,24,27)}. 동맥류가 양측성이고, Saccular형이고, 혈관 중막층의 결손이 있고, 다른 질환의 특정한 병리학적 변화가 없는 동맥류는 원인이 선천성으로 생각된다¹⁰⁾.

두개의 경동맥류의 증상은 동맥류의 위치 및 크기에

따라 다르다. 내경동맥의 작은 동맥류는 증상이 없을 수 있다. 그러나 대부분의 경부의 경동맥류는 하악각 바로 밑에서 맥박이 촉진되는 종물로서 발견된다. 이런 환자의 다수에서는 수축기 잡음이 들리기도 한다. 동맥류는 압통이 있을수도 있으나 증상이 없는 경우도 있다. 가끔 편도 상와 또는 인두의 암으로 인식되기도 한다. Shipley's class paper에서는 내경동맥의 동맥류는 구강 안쪽으로 존재하고, 반면에 총경동맥의 동맥류는 경부의 바깥쪽으로 존재한다고 강조하였다²⁵⁾. 경동맥 분지부위나, 이의 근위부에 발생한 동맥류는 쉽게 촉진되기 때문에 진단의 어려움은 없다. 그러나 두개골 기저부 근처의 내경동맥에 발생하는 동맥류는 진단의 어려움이 제기된다. 만성적으로 후부인두가 일측성으로 돌출된 경우는 다른 이학적 소견이 없을때 반드시 의심을 하여야 한다. 동맥류의 심증이 높으면 혈관 조영술을 시행하여야 하고, 동맥류가 존재할때는 거의 항상 진단이 가능하다. 두개의 경동맥류 환자 대부분은 증상을 수반한다. 동맥류의 종물은 주위 구조물을 압박할 수 있다. 자체 동맥류의 크기 때문에 또는 인두를 지배하는 신경을 압박하여 발생하는 연하곤란증은 흔한 증상이다. 경동맥관 근처에 발생하는 동맥류는 다른 신경을 압박하여 재발성의 안면 통증과 5,6 뇌신경 마비, 난청과 Horner씨 증후군을 일으킨다. 미주신경 압박으로 애성이 발생 되기도 한다¹⁵⁾. 통증은 아마도 가장 흔한 증상이다¹³⁾. 소수의 환자들은 경부의 통증 안구 후부의 중력감과 두통을 호소한다. 설인신경이 압박되면 이통이 발생되며 이 통증은 후두개 부위로 전이가 된다. 많은 보고에 의하면 중추신경 결손증은 경동맥류에 의해서 발생하는 가장 흔한 증상이다²³⁾. 이런 동맥류는 일시적 혹은 영구적인 허혈성 뇌졸중을 유발시키는 경향이 있다. 일시적인 신경학적 결손증상은 영구적인 것보다 2배 더 많이 발생된다. 대부분은 동맥류 내막에서 유출된 혈전의 색전 현상 때문이고 일부에서는 두개를 특정 방향으로 돌릴때 큰 동맥류가 내경동맥을 압박하여 혈류가 감소 되면서 발생된다. 출혈은 현재는 경동맥류의 흔한 현상은 아니다.

두개의 경동맥류와 감별 진단 해야될 가장 흔한 병변은 Kinked Carotid artery 이다¹⁴⁾. 이 질환은 총경동맥에 가장 잘 발생되며, 뚱뚱하고 고혈압이 있는 노인 여성의 우측 경부 기저부에서 맥박성의 종물을 일으킨다. 초음파 검사와 CT는 경동맥류를 정확하게 진

단할 수 있으며⁶⁾, 다른 영상 검사법으로 경동맥류의 진단이 이루어 졌어도 수술 계획을 수립하기 위하여 혈관 조영술은 필요하다. 실질적으로 동맥류가 의심되거나 경부 종물의 감별진단이 필요한 모든 환자에서 혈관 조영술을 시행하여야 한다.

두개의 경동맥류의 치료는 혈관 외과학의 발달과 함께 발전 되었다. 두개의 경동맥류의 치료 요점은 크기, 위치 그리고 가능성 있는 원인에 따라 결정된다. 크기가 작고, 외상성 이면서, 내경 동맥의 원위부에 발생한 동맥류는 계속 안전한 상태로 유지되며, 장기간 관찰할 경우 오히려 크기가 감소되는 경향이 있다. 반면에, 염증성 동맥류는 예후가 가장 나쁘다³⁾. 대부분의 환자에서 치료의 가장 기본적인 목표는 영구적인 신경학적 결손증을 예방하는 것이다. 이는 동맥류 절제술과 혈류재건술로서 가장 잘 성취되는데 불행하게도 항상 가능한 것은 아니다. 경동맥류 교정수술시 가장 중요한 사안은 경동맥 차단기간 동안에 대뇌 혈류를 유지하는 방법을 결정하는 것이다. 여러가지 방법이 사용되고 있는데, 일시적인 경동맥 차단의 안전성 여부를 결정하는 유서 깊은 방법으로서 “trial occlusion”이 있다. 즉, 국소 마취하에 총경동맥, 외경 그리고 내경 동맥을 3분동안 차단한다. 이 기간 동안에 환자에게 말을 시키고, 팔과 다리를 움직이게 한다. 만약 운동 신경의 약화, 의식 장애가 없다면, 대뇌 혈액 순환은 충분하다고 판단되며 부수적인 순환 보조없이 수술을 진행할 수 있다. 이 방법으로 조사한 환자의 약 85~90% 에서는 대뇌 순환이 충분하다고 판명되었다. 순환이 불충분한 10~15%에서는 internal shunt가 사용되어야 한다³²⁾. 의사가 전신마취를 선호한다면 일시적 경동맥 차단의 안전성 여부를 결정할 다른 방법이 적용되어야 한다. 많은 외과 의사들은 무조건 “internal shunt”를 사용하기를 좋아한다. 그러나 혈관내막절제술을 시행하기 어려운 것이 단점이다. 또한, “internal shunt”를 사용할 경우 원위부 혈관을 정확하게 볼수 없고, Shunt 삽입시 혈관 내막에 손상을 주며 혈류가 재개될때 공기 및 혈전의 색전이 일어날 가능성이 많다. 그래서 internal shunt는 측부 혈행이 불충분한 환자에서만 사용되는 것이 타당하다는 견해가 많다. 전신 마취하에서 측부 혈행이 불충분한 환자를 확인하는 방법으로서 “interanal Carotid artery back pressure”를 측정 한다. 이 방법은 대뇌 측부 혈행과 관류압 사이에는 밀접한 관계가 있다는 사

실에 근거를 두고 있다. 차단된 내경동맥 근위부의 “back pressure”는 willis circle의 동측에 존재하는 관류압을 간접적으로 반영한다. wesley S , Moore등은 국소마취하에서 경동맥 혈관 내막 절제술을 시행한 48명 중에서 36명에서 back pressure를 측정하여 이 방법의 정확성을 확인하였다. “Trial occlusion”시의 환자의 의식 반응은 내경동맥의 back pressure 수치와 밀접한 관계가 있다. 조사된 48명의 경동맥 환자중 43명에서 back pressure는 25~88mmHg 사이에 있었다. 이 범위에서 환자들은 완전한 운동 및 지적 능력을 유지하였다. 이상의 조사 방법에서 정상 혈압 및 Pco₂ 상태에서 25mmHg는 가장 최소의 안전 수치임이 밝혀졌다³¹⁾. back pressure가 25mmHg이하인 모든 환자는 internal shunt가 필요하고, 25mmHg이상인 환자의 경동맥은 부수적인 순환보조없이 안전하게 차단될 수 있다. 그러나 이전에 뇌경색이 있었던 환자는 측정된 압력에 관계없이 internal shunt를 사용하여야 한다³²⁾. 상기 기준을 이용한 조사에 의하면 153명의 환자에서 경동맥 혈관 내막 절제술을 시행하였는데 술후 일시적 허혈성 및 뇌경색을 포함해서 전반적인 신경학적 이환율은 0.6% 이었다³⁰⁾.

1951년까지도 결찰술은 예후의 불확실성에도 불구하고 가장 중요한 치료법으로 권장되었으나, 그후에는 혈관재건술의 발달로 인하여 결찰술은 더이상 권장되지 않고 있다²⁸⁾. 현재 결찰술은 혈관 원위부의 처리가 불가능할 정도로 두개골 기저부로 깊이 확장된 내경동맥의 동맥류에만 국한 되어야 한다. 그리고 동맥류가 파열되었거나 감염이 원인인 경우에 결찰술은 필요할수도 있다. 경동맥 back pressure가 60~70mmHg 이상이면 경동맥 결찰술에 견딜수 있는 충분한 측부 대뇌 혈행이 있다고 한다³³⁾. 그밖에 치료 방법으로서 Wrapping endoaneurysmorrhaphy, Balloon embolizatin등이 있으나 그 용도는 상당히 제한적이다. 동맥류 절제술 및 혈류재건술은 동맥류 치료의 가장 좋은 방법이다. 이 방법은 총경동맥과 내경동맥의 근위부 1/3에 발생한 접근 가능한 동맥류의 치료에 적용된다. 원위부의 동맥류는 원위부의 수술적 조작에 어려움이 제기되므로, 가끔은 다른 방법이 적용되어야 한다. 동맥류 절제술 및 단순 문합은 1955년 shea등에 의해서 처음으로 보고되었고, 이 방법의 최초의 성공은 1952년 Dimtza에 의해서 이룩되었다^{35,36)}. Beall등은 1959년 경동맥류를 prosthetic patch로 대체하는

데 성공하였다³⁴⁾. 그후 수년동안에 경동맥류 절제술 및 혈류재건술의 수많은 보고가 있었다. 근위부 외경동맥과 원위부 내경동맥을 연결하는 혈관재건술은 많은 의사에 의해서 성공적으로 시행된 또 다른 방법이다.

IV. 결 론

경동맥 동맥류 환자에서 동맥류 절제술 및 혈관재건술을 시행할때 경동맥 차단으로 발생할 수 있는 일시적 또는 영구적인 허혈성 뇌손상을 예방하는 것이 가장 중요하다. internal shunt를 사용하면 대뇌의 혈류유지는 간단하지만, 수술 시야의 장애, 수술 수기의 복잡성, 그리고 그 자체의 합병증이 발생할 수 있기 때문에, 가능하면 shunt를 사용하지 않고 수술을 시행하면 유리하다. 그래서 저자들은 내경 동맥의 "back pressure"를 측정하여 대뇌 측부 혈행의 충분성 여부를 조사하였는데, 본 증례에서는 35mmHg로서 내경동맥을 일시적으로 결찰하고 동맥류 절제술 및 혈관재건술을 안전하게 시행할수 있었다. 비록 1예에서 적용되었지만 내경동맥의 back pressure가 25mmHg 이상이면 일시적으로 내경동맥을 결찰한 후에 동맥류 절제 및 혈관재건술을 신경학적 합병증의 발생없이 안전하게 시행할수 있다고 생각된다.

REFERENCES

1. Biller J, Hingtgen WL, Adams HP Jr, et al : Cervicocephalic arterial dissections. A ten-year experience. *Arch Neurol* 43 : 1234, 1986.
2. Buscaglia LC, Moore WS, Hall AD : False aneurysm carotid endarterectomy. *JAMA* 209 : 1529, 1969.
3. Busuttill RW, Davidson RK, Foley KT, et al : Selective management of extracranial carotid artery aneurysm. *AMJ Surg* 140 : 85, 1980.
4. Dehn TCB, Tayler GW : Extracranial carotid aneurysms. *Ann R Coll Surg Engl* 66 : 247, 1984.
5. Deysine M, Adiga R, Wilder JR : Traumatic false aneurysm of the cervical internal carotid artery. *Surgery* 66 : 1004, 1969.
6. Duvall ER, Gupta KL, Vitek JJ, et al : CT demonstration of extracranial carotid artery aneurysms. *J Comput Assist Tomogr* 10(3) : 404, 1986.

7. Ehrenfield wk, Wylie EJ : Spontaneous dissection of the internal carotid artery. *Arch Surg* 111 : 1294, 1976.
8. Elkin dc, Shumaker HB Jr : Aurgery in world War II (US Army). In *Vascular surgery. Orifice of the Surgeon General, Departement of the Army, Washington, DC, 1955.*
9. Friedman WA, DAY AK, Guisling RG, et al : CErvical carotid dissecting aneurysms. *Nuurosurgery* 2 : 207, 1980.
10. Hammon JW Jr, Silver D, Young WF Jr : Congenital aneurysm of the extracranial carotid arteries. *Ann Surg* 176 : 777, 1972.
11. Hart RG, Easton JD : Dissections of cervical and cerebral arteries. *Neurol Clin* 1 : 155, 1983.
12. Hejhal L, Heihal J, Firt P, et al : Aneurysms following endarterectomy associated with patch graft angioplasty. *J Cardiovasc Surg* 15 : 620, 1974.
13. Kauup HA, Haid SP, Gurayj MN, et al : Aneurysms of the extracranial carotid artery. *Surg* 72 : 946, 1972.
14. Kirby CK, Johnson J, Donald JG : Aneurysm of the common carotid artery. *Ann Surg* 130 : 913, 1949.
15. Lane RJ, Weisman RA : Carotid artery aneurysms : An otolaryngologic perspective. *Laryngoscope* 90 : 987, 1980.
16. Ledgerwood AM, Luca CE : Mycotic aneurysm of the carotid artery. *Arch Surg* 109 : 496, 1974.
17. McCollum CH, Wheeler WG, Noon GP, et al : Aneurysms of the extracranial carotid artery. Twenty-one year's experience. *Am J Surg* 137 : 196, 1979.
18. McNeill DH Jr, Driesbach J, Marsden RJ : Spontaneous dissection of the internal carotid artery. Its conservative management with heparin sodium. *Arch Neurol* 37 : 54, 1980.
19. Mokri B, Sundt TM Jr, Houser OW : Spontaneous internal carotid dissection, hemiparesis, and Horner's syndrome. *Arch Neurol* 36 : 677, 1979.
20. Painter TA, Hertzner NR, Beven EG, et al : Extracranial carotid aneurysms : Report of six cases and review of the literature. *J Vasc Surg* 2 : 312, 1985.
21. Raphael HA, Bernatz PE, Spittell JA Jr : Cervical cartoid aneurysms : Treatment of excision and

- restoration of arterial continuity. *Am J Surg* 105 : 771, 1963.
22. Reid MR : *Aneurysms in the Johns Hopkins Hospital. Arch Surg* 12 : 1, 1926.
 23. Rhodes EL, STanley JC, Hoffman GL, et al : *Aneurysms of extracranial carotid arteries. Arch Surg* 111 : 339, 1976.
 24. Rittenhouse EA, RAdke HM, Sumner DS : *Carotid artery aneurysm. Arch Surg* 105 : 786, 1972.
 25. shipley AM, Winslow N, Walker WW : *Aneurysm in the cervical portion of the internal carotid artery. An analytical study of the cases recorded in the literature between August 1 : 1925, and July 31, 1936. Report of two new cases. Ann Surg* 105 : 673, 1937.
 26. Un-Sup K, Friedman EW, Werther LJ, et al : *Carotid artery aneurysm associated with non-bacterial suppurative arteritis. Arch Surg* 106 : 865, 1973.
 27. Webb JC, Barker WF : *Aneurysms of the extracranial internal carotid artery. Arch Surg* 99 : 501, 1969.
 28. Winslow N : *Extracranial aneurysm of the internal carotid artery. Arch Surg* 13 : 689, 1926.
 29. Zwolak RM, Whitehouse WM, Knake JE, et al : *Atherosclerotic extracranial carotid artery aneurysms. J Vasc Surg* 1 : 415, 1984.
 30. Hunter GC, Sieffert G, Malone JM, et al : *The accuracy of carotid back pressure as an index for shunt requirement. A reappraisal. Stroke* 13 : 319, 1982.
 31. Moore WS, Hall AD : *Carotid artery back pressure. Arch Surg* 99 : 702, 1969.
 32. Moore WS, Yee, Hall AD : *Collateral cerebral blood pressure. An index of tolerance to temporary cartoid occlusion. Arch Surg* 106 : 520, 1973.
 33. William K, Ehrenfeld, Ronald J, Stoney, and Edwin J, Wylie : *Relation of carotid stump pressure to safety of carotid artery ligation. Surgery* 93 : 299, 1983.
 34. Beall AC, Crawford ES, Cooley DA, Et al : *Extracranial aneurysms of theca thecarotid artery. Report of seven cases. Postgard Med* 32 : 93, 1962.
 35. Dimtza A : *Aneurysms of the carotid arteries. Report of two cases. Angiology* 7 : 218m 1956.
 36. Shea PC, Glass LG, Reid WA, et al : *Anastomosis of common and internal carotid arteries following excision of mycotic aneurysm. Surgery* 37 : 829, 1955.