肝경변증

原因·증상및 診斷

알콜의 과잉섭취는 肝炎및 肝경변증 유발

식욕감퇴·全身권태감·피로감·구역질과 구토등이 主症狀

肝경변증시 심한 경우에는 出血性경향및 황달현상나타나

文 英 明
〈延世医大 내과교수〉

간 경변증의 원인

간경변증이라는 말은 원래 황갈색의 테두리를 가지는 결절을 형성하는 간이라는 뜻의 시로오시스(cirrhosis)말에서 기인되어 지금까지 사용되고 있는데, 간경변에 걸린 간은 간 세포가 파괴되면서 그 흔적을 메꾸듯이 섬유가 증가되고 이로 인하여 반흔을 남기며, 한편 살아있는 세포는 그 왕성한 재생력에 의하여 증식되고 이로 인하여 결절상의 집단, 즉 재생결절을 형성하면서 섬유에 의해 둘러 싸이게 되는 형태를 갖추게 된다. 이와 같은 간 경변의 원인은 여러가지가 있으며, 그중 특히 중요시 되는 것이 바이러스성 간염과 알코홀이다.

1) 바이러스성 감염

한국에서의 간 경변증의 원인은 바이러스성 간염이 대부분이다. 바이러스성 간염에는 여러종류가 있으나 임상적으로 특히 중요한 것이 A형, B형 및 비A비B형이 있는데 이중 간경변과 관계있는 것은 B형과 비A 비B형이다. 이러한 바이러스성 간염은 간 경변증을 일으키기 전에 만성 간염을 일으키고 이것이 회복되지 못하면 간 섬유화 및 재생결절등이 형성되고 간경변을 일으키게 된다. B형간염은 한국에서는 그 보균자가 상당히 많아 8－10%의 항원 양성율을 보이기 때문에 이 균에 감염될 기회는 상당이 많은 편이다. 감염은 주로 혈액이나 배설, 분비물에 의해 감염이되며, 특히 중요한 것은 균을 가진 어머니로부터 태어나는 아이의 많은 수가 감염이 되며, 이렇게 감염된 아이의 대부분이 만성 보균자가 된다는 사실이다. 그리고 이중의 일부가 10대 또는 20대에 만성 간염을 일으키며 40대에 간경변증으로 이행한다는 사실을 볼 때 B형간염이 간경변증에 차지하는 중요성은 대단하다 하겠다. 비A비B형(C형이라고도함)은 주로 수혈이나 혈액제품의 투여에 의해서 감염이 되고 일부에서는 보균자와의 접촉에 의해 일어나는데, 이 C형은 B형보다 더 높은 율에서 만성 간염 및 간경변증을 일으키는 것으로 보여, 앞으로 이에 대한 예방이 중요한 문제로 대두될 것이다.

그외 다른 바이러스에 의해서도 간염은 일어나나 간 경변증의 원인으로서는 한국에서는 그렇게 문제가 되지 않는다.

2) 알콜

알콜의 과잉 섭취가 강경변증과 관계있다는 사실은 통계적으로 밝혀진 사실이며, 알콜 그 자체가 간세포에 직접 작용한다는 보고가 있다. 알콜의 과량섭취는 지방간, 간염 및 간경변증을 일으키며, 이러한 사실은 술의 소비가 많은 서독이나 불란서에서 간경변증의 50%이상이 술에의한 것이라는 보고를 보아도 알 수 있다.

3) 담즙의 울체

간장에서 만들어진 담즙은 담관을 통하여 장으로 배설이 되는데 만약 담관이 막혀서 배설에 장애가 오면 담즙이 간에 저류되고 이로 인하여 황달이 나타나는데 이러한 상태가 오래 지속되면 간에 손상이 오고 간경변증을 초래하게 된다. 이러한 현상을 담즙성 간경변이라 하며, 한국인에서는 담도내 결석이 많은 관계로 인하여 서양인에 비해 비교적 많이 볼 수 있는 현상이다. 그외 취장암이나 위암으로 인한 담도압박에 의한 경변도 자주 보는 현상이다. 때로는 간내의 미세담관의 염증으로 인한 원발성 담즙성 간경변도 드물지만 발견되고 있다.

4) 기타

간경변증의 원인으로서 이상 언급한 질환외에 여러가지가 있는데, 선천성 대사장애에 의한 간손상이나, 기생충에 의한 손상, 매독이나 약물중독에 의한 간손상에의한 경변도 드물지 않게 보는 질환중의 하나이다.

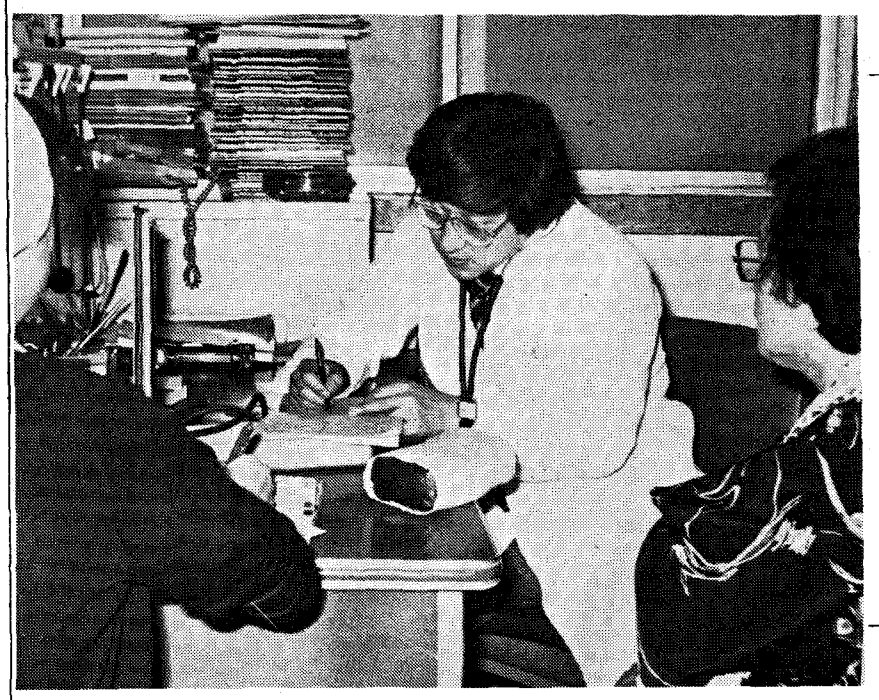

◆알콜의 과량섭취는 지방간, 간염, 간경병증을 일으키게 되는데 술의 소비가 많은 서독이나 프랑스에서는 간경변증의 50%이상이 술에 의한 것으로 되고있다(사진은 記事특정 사실과 관련없음).

간경변증의 증상

간은 대사에 중요한 장기로서 이의 기능이 없으면 생명을 유지하지 못한다. 그러나 간은 비교적 예비력이 많아 어느정도의 손상을 받아도 아무런 증상없이 지날 수 있다. 이러한 시기에는 식욕감퇴, 전신 권태감, 피로감, 구역질과 구토, 복부 팽만감등 주로 비특이적인 증상을 나타낸다. 따라서 이러한 시기에는 증상만으로는 다른 질병과 구별하기 어렵고 정밀검사를 해야만 정확한 진단이 가능하다. 다음에 열거하는 증상들은 비교적 병이 진행된 후 나타나는 증상들로서 이러한 증상이 나타나면 쉽게 간질환을 의심할 수 있다.

1) 정맥루

식도나 비장, 위, 자에서 나오는 정맥은 문맥을 형성하여 간으로 들어가는데, 간경변증이 있으면 증식결절이나 섬유화에 의해 혈류에 장애를 받으며, 따라서 식도나 장의 혈류가 장애를 받으며, 심하면 혈관이 굵어지고 울혈이 오게된다. 간경변증의 경우 이러한 울혈은 주로 식도 하부나 위의 입구 근처에 생기게 되며, 압력이 높아지면 혈관이 파열되어 토혈이나 하혈을 일으키고 이의 정도가 심하면 쇼크등으로 사망하게된다.

2) 복부혈관의 노정

정맥루에서와 같은 이유로 인하여 간 문맥의 압력이 높아지면 간을 거쳐야 할 혈액이 다른 경로를 따라 심장으로 가기때문에 그부분의 혈관이 굵어 지게되며, 이러한 현상은 주로 복벽에 나타나게 되며, 배꼽주위에서 상부로 혈류가 흐르게 된다. 이러한 현상이 심하면 마치 뱀이 기어가는 모양으로 보이게 된다.

3) 비장종대

문맥압이 상승되면 비장정맥압도 증가하고 이로 인하여 비장울혈, 비장종대가 나타나, 결국은 비장기능항진이 나타난다. 비장의 기능이 항진되면 혈액속의 혈구를 탐식하여 빈혈, 백혈구감소, 혈소판감소증을 나타낸다. 백혈구가 감소하면 감염에 대한 저항력이 약해져, 각종 병균의 침입을 받기 쉽고 감염이 되면 회복이 잘 되지 않는다. 혈소판이 줄어들면 혈액응고작용이 잘 되지않아 출혈이 잘 되고 멍이 잘 든다. 또 비장의 종대가 심해지면 이로인하여 주위장기의 압박으로 복통이나 소화불량등의 증세가 나타날 수도 있다.

4) 혈관종

간경변에서 가끔 피부 표면에 작은 홍색의 가느다란 모세관이 확장되어 거미줄모양으로 나타나기도하는데, 이는 주로 손바닥이나 목부근, 상체 및 얼굴에 나타난다. 이는 간기능저하로 인한 홀몬의 대사에 장애를 이르켜 모세혈관의 국소적인 확장으로 나타나는 현상으로, 이것이 손바닥에 나타날 때 수장홍반 또는 간성홍반이라 부른다.

5) 여성화 유방

남자의 경우 유방이 커지고 동통을 느끼는 경우가 있는데, 이를 여성화 유방이라 한다. 정상적인 남자에서도 약간의 여성홀몬이 생성되는데, 이는 보통 간에서 분해되기 때문에 아무런 문제가 없으나 간이 나쁘면 이의 처리가 되지 않기 때문에 이러한 현상이 생기게 된다.

6) 복수

간경변증으로 인하여 혈류장애가 일어나면 장간막의 혈액울혈현상이 나타나며, 임파관의 주행에도 장애가 일어나며, 간기능의 저하로 인하여 혈청 알부민의 생성이 감소되어 혈액속의 수분이 복강내로 유출되게 된다. 또 간기능의 저하로 항이뇨홀몬의 제거가 효과적으로 되지 않기 때문에 소변으로 수분과 염분의 제거가 효과적으로 되지 않아 더욱 복수를 악화시킨다.

7) 간성혼수

간기능이 저하되면 여러가지 대사산물이 제거되지 못하고 체내에 누적되는 이유로 인하여 뇌세포의 기능에 장애를 일으키게 된다. 이와같은 현상을 간성혼수라 하는데, 초기에는 잠이 많고, 말이 적어지며, 장소나 시간에 대한 개념이 없어지고, 진행되면 흥분하거나 의식을 잃게 된다. 이러한 현상은 위장관 출혈이나 감염이 동반되거나, 이뇨제나 안정제의 투여로 잘 나타난다.

간경변증의 진단

간경변증의 진단은 증상이 뚜렷한 경우 진단이 쉽게 이루어지나, 그렇지 못한 경우 여러가지 검사를 시행해야 하는 경우도 많다. 간경변증을 진단하기 위한 방법으로 여러가지 검사방법이 있으며, 이는 서로 보완적인 역할을 하기 때문에 정확한 진단을 위해서는 아래에 열거하는 검사들이 시행되고 있다.

1) 간기능검사

간의 예비능이 상당히 크기 때문에 어느정도 진행이 되기까지는 기능검사에 나타나지 않는 경우도 있다. 그러나 대부분의 간경변증이 간염을 거쳐 진행이 되므로 이 검사를 통하여 간염의 유무도 알게되고 또 간기능의 현재상태를 파악하여 다음 검사에 도움이 되므로 반드시 간기능검사는 검사초기에 시행한다. 경변증이 심한 경우 혈청단백이 떨어지고 출혈성경향이 나타나며, 황달이 나타나는등의 몇가지 이상소견을 발견할 수 있다.

2) 간동위원소촬영

방사성동위원소를 주사하여 간에서 방사되는 방사선을 카메라로 포착하여 간의 전체적인 모양을 관찰하는 방법으로 그 정확도는 높지 않으나 간암의 진단에 과거 많이 사용하였다.

3) 간 초음파검사

초음파를 이용하여 간에서 반사되는 초음파를 영상화 시켜 사진으로 나타내는 검사인데 간실질의 변화에 따른 사진의 변화나 간의 표면변화, 문맥의 크기, 비장종대여부, 복수의 관찰등을 시행함으로서 간경변의 진단이 가능하다. 그러나 초기 간경변에 대한 진단율은 좋지 않아 조기진단에는 문제가 있다. 요즈음에는 간경변증에 잘병발되는 간암의 조기발견에 많이 이용되고 있다.

4) 전산화 단층촬영

방사선을 이용하여 간 및 그 주위장기를 관찰하는 방법으로 초음파검사의 효과와 비슷하나 초음파검사와 병행함으로서 더 좋은 효과를 얻을 수 있으며, 특히 간암의 조기진단 및 다른 질환과의 감별에 좋은 효과를 얻고 있다.

5) 복강경검사 및 간조직검사

상기한 여러 검사는 간의 상태를 간접적으로 알 수 있는 방법이나 이에 한걸음 앞서 간을 직접 눈으로 관찰하여 그 상태를 파악하고 조직을 생검침으로 채취하여 병리적으로 관찰함으로서 간경변의 정확한 진단과 그 진행정도를 정확히 파악할 수 있다.

이상 열거한 검사들은 일반적으로 간의 상태를 진단하는데 흔히 쓰이는 검사들로서 이러한 검사결과들을 종합하므로서 간의 상태를 정확히 파악할 수 있기 때문에 때로는 중복해서 검사를 시행하는것처럼 보이게 되나 정확한 진단을 위해서는 필요한 것이며, 때로는 동일한 검사를 반복하여 경과를 관찰하여야 할 경우도 있으므로 검사를 받는 환자들은 본인의 정확한 진단을 위해서 의사와 긴밀한 협조를 해야할 것으로 생각된다.