

단순포진 Virus 감염의 세포학적 진단시 면역조직 화학법의 적용*

한림대학교 의과대학 병리학 교실† 및 고려대학교 부속병원 병리과

박 혜 림† · 이 갑 노 · 백 승 룡

=Abstract=

Application of Immunohistochemical Technique in the Cytologic Diagnosis of Herpes Simplex Virus Infection

Hye Rim Park, M.D.† , Kap No Lee, M.D., and Seung Yong Paik, M.D.

Department of Pathology, College of Medicine, Hallym University† and Department of
Pathology, Korea University Hospital

Herpes simplex virus type 1 and 2 (HSV-1, HSV-2) are the ubiquitous human pathogens responsible for a variety of afflictions. HSV-2 is one of the viruses that were suspected of promoting carcinogenesis in the uterine cervix. Certainly, there is a need for the more sensitive and accurate laboratory techniques for HSV detection.

We examined total 80 cases of smears including 17 Tzanck smears of skin and 63 cases of Papanicolaou smears from total 77 patients with clinical impression of herpetic infections, from September, 1985 through August, 1989. Immunohistochemical typings for HSV-1 and HSV-2 were performed together with routine cytologic findings and compared.

The results are as follows :

- 1) Patients were 9 males and 33 females, and age distribution was between 5 and 71 years
- 2) Subjective symptoms such as ulceration, vesicle, vaginal discharge, pruritus, and pain were complained in 36 patients and 38 cases were genital herpes. Recurrence was noted in 11 cases.
- 3) Positive results were obtained in 42 among 80 cases.
- 4) Both routine cytology and immunohistochemical staining were positive in 13 cases and in 24 cases only immunohistochemical staining were positive. 5 cases were positive only in routine cytologic smears.

* 본 논문의 요지는 1989년 10월 21일 제5차 세포병리학회 추계 학술대회에서 연제로 발표되었음.

5) The cases that immunocytochemical stain had been performed were 37 cases, which were all positive in type 2. Among the above 37 cases, type 1 also were positive in 5 cases.

The results show that the immunoperoxidase technique is one of the rapid and reliable method to confirm the herpetic infection when suspected and that it is particularly useful when the Papanicolaou smear findings are equivocal.

Key Words : Herpes simplex infection, Immunohistochemical technique, Cytologic smear

서 론

단순포진 virus(herpes simplex virus, 이하 HSV로 칭함)는 비교적 흔한 성교성 감염질환으로 산모에 감염되면 수직 감염되어 신생아의 사망, 선천성 기형, 뇌염 등을 일으키고, 자궁경부의 이형성과 암증을 유발시킬 수 있는 virus로 알려져 있다¹⁻³⁾. 특히 최근에는 항 virus 성 화학 요법제가 많이 개발되어 정확한 virus 질환의 진단이 요구되고 있는 실정이다⁴⁾.

HSV의 감염을 진단하는 방법은 여러가지가 있으나 세포학적 검체에서 정확하고 확진이 되며 실용성이 있는 방법을 찾기 위하여, 저자들은 1985년 부터 1989년까지 만 4년간 HSV 감염이 의심되는 총 77 환자 80예를 대상으로 선정하여 통상적인 자궁경부 도말과 피부의 수포 혹은 미란(erosion)의 Tzanck 도말을 시행하여 특징적인 세포학적 소견을 검색하고, HSV-1과 HSV-2에 대한 면역조직 화학염색을 시행하여 비교함으로써 그 진단적 가치를 살펴보았다.

재료 및 방법

연구 재료로는 1985년 9월부터 1989년 8월까지 만 4년간 고려대학교 구로병원 산부인과, 피부과, 비뇨기과를 내원한 환자중 HSV 감염이 의심되는 환자 총 77명에서 얻어진 검체 80예를 대상으로 하였다.

검체는 통상적인 자궁경부 도말과 피부의 수포나 미란 병변에서 Tzanck 도말로 채취하였고 자궁경부 도말이 63예, 비뇨기과에서 시행한 Tzanck 도말이 8예, 그리고 피부과의 표본이 9예였다. 보통 1예당 3~4장의 slide가 도말되었는데, 자궁경부 도말표본은 검체 채취시

분무식으로 된 고정액을 사용하였고 Tzanck 도말로 얻어진 표본은 공기에 노출시켜 건조시킨 후 사용하였다. slide 중 Papanicolaou 염색(이하 Pap 염색)과 Wright Giemsa 염색에 각 한장씩 사용하였고 Histogen 사 제품의 HSV-1과 HSV-2에 대한 kit를 이용하여 통상적인 면역과산화 효소염색을 탈파라핀 과정만 제외하고는 조직에서와 동일한 방법으로 시행하였다⁵⁾²⁾. Pap 염색과 Wright Giemsa 염색으로 얻어진 표본은 핵의 증대, 젓빛유리 모양의 핵변화(ground glass nuclei), 다핵성, 핵내 복합체의 유무등 HSV 감염의 특징으로 알려진 소견 등을 관찰하였고, 면역조직 화학법으로 염색한 표본은 광학 현미경으로 관찰하여 뚜렷한 갈색의 과립이 나타나는 경우에 양성으로 판정하였다.

2예에서 조직 생검이 시행되었는데 통상적인 hematoxylin-eosin 염색과 더불어 HSV-1과 HSV-2에 대한 면역 염색을 행하여 도말된 표본과 마찬가지로 방법으로 판독하였다.

환자의 병력지를 찾아 성별, 연령, 주증상, 발생부위, 재발여부, 기타 동반질환 등의 임상소견을 검토하였다.

결 과

Pap 염색과 Wright Giemsa 염색을 시행한 후 검색한 표본에서 HSV에 감염된 세포들은 핵과 세포질이 증대되면서 다핵성 세포로 전환되는데 이때 핵간에 서로 겹침이 없이 변조현상(molding)을 일으켰다(Fig. 1 및 2). 핵의 염색질은 주변으로 이동하여 농축되고 중심부위는 무형성의 호산성 부위로 관찰되어 젓빛유리 모양의 핵변화를 보였다. 드물게 단 2예에서만 뚜렷한 호산성의 핵내 복합체가 중심부에 단독으로 관찰되었다. 생검으로

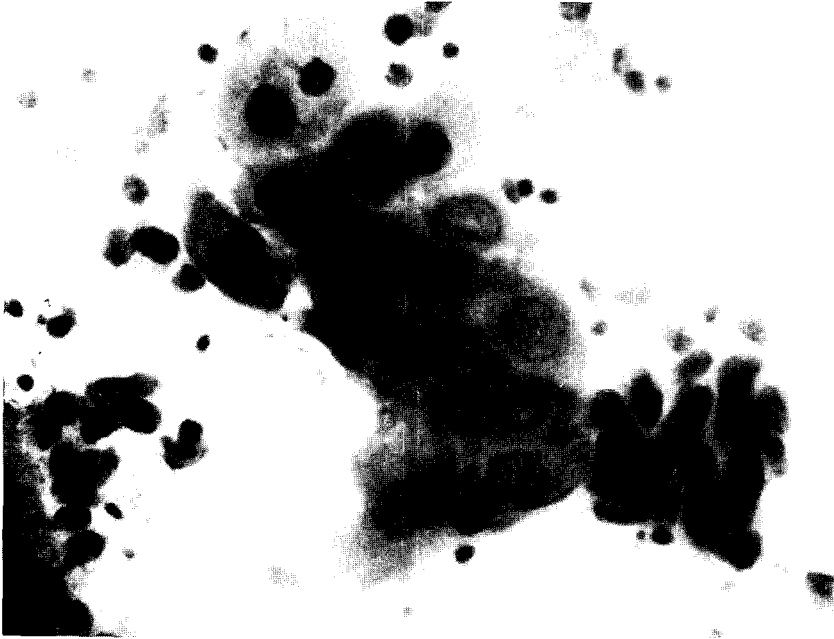

Fig. 1. Hypertrophic squamous parabasal cells with amorphous chromatin pattern showing early changes of herpetic infection (Papanicolaou, $\times 400$).

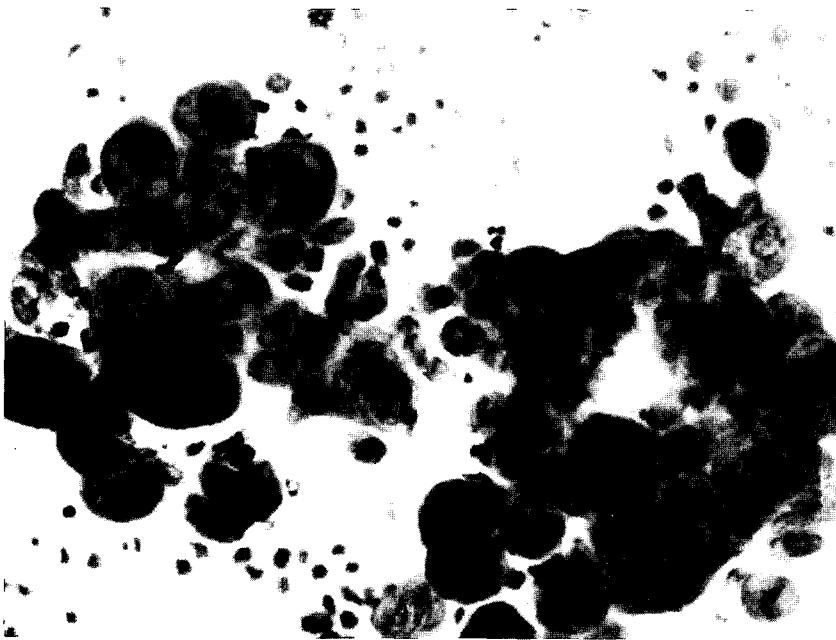

Fig. 2. Several clusters of diagnostic multinucleated giant cells with ground glass nuclei and nuclear molding from Tzanck smear of skin vesicle (Wright-Giemsa, $\times 400$).

얻어진 표본은 2예 모두 전형적인 HSV 감염의 소견을 나타내었는데, 즉 표면 상피를 구성하는 세포가 다핵성 거대세포로 변형되어 있고 극세포 분리증(acantholysis)과 다양한 염증 세포의 침윤과 더불어 1예에서는 표면의 궤양이 관찰되었다(Fig. 3).

면역 염색을 시행한 표본에서 양성으로 판정된 예들은 다핵성 혹은 단핵성의 거대세포뿐 아니라(Fig. 4) 특별한 변화가 눈에 띄지 않는 편평 상피에서도 갈색 과립들이 관찰되었고(Fig. 5), 생검으로 얻어진 2예에서도 마찬가지로 소견을 보였다(Fig. 6).

단순한 세포학적 검색과 면역과산화 효소법을 이용한 양성균을 임상소견과 함께 표(Table 1)로 만들어 비교하였는데 총 80예의 검체중 42예에서 세포학적 소견이나 면역화학 염색상 HSV에 감염된 소견을 나타내었다.

환자의 성별 분포를 보면 남자가 9명 여자가 33명이었고 연령 분포는 5세에서 71세까지로 다양하였지만 주로 성적 활동이 활발한 20 내지 40대에 35명이 분포하였다. 발생 부위는 38예가 성기 주변이었고 기타 부위

가 4예 있었는데 하지에 발생한 예가 2예, 입술과 얼굴이 각 1예씩 있었다. 임상 증상은 궤양, 낭포, 질분비, 소양증, 동통 등 대부분 국소증상을 호소하였고, 증상이 없는 경우도 6예 있었다. 환자의 과거력이나 추적 검사 중 재발이 확인된 경우는 총 11예가 발견되었다. 기타 동반된 다른 질환으로는 매독, trichomoniasis, 외음부 이형성증(vulvar dystrophy) 등과 같은 성기의 병변이 4예에서 관찰되었고, 임신인 경우가 3예, 류마치스성 관절염, 급성 간염, 당뇨병, 척추 추간판 탈출증, 뇌좌상 등 다양하였다.

단순 세포학적 검사와 면역학적 검사의 결과를 비교해 보면 두 검사 모두에서 양성 반응을 보인 예가 13예 있었고, 면역 조직 검사에만 양성을 보인 예가 24예 있었는데 그중 15예는 단순 세포학적 검색에서 특별한 소견을 발견 못한 경우이고 9예에서는 세포학적 검색을 위한 표본이 따로 준비되지 못하였다. 그러나 면역조직 표본으로 핵과 세포질을 검색시 뚜렷한 소견은 발견되지 않았다. 단순 세포 도말 검색에만 양성인 경우가 5예

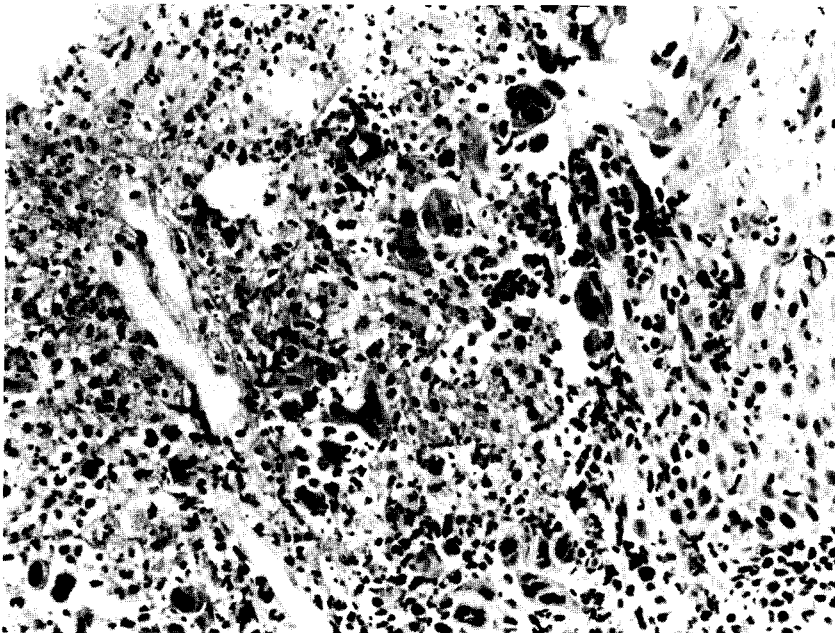


Fig. 3. Cervical punch biopsy from ulcer base reveals necrotic tissue, acute inflammatory cells, and several multinucleated giant cells (H & E, $\times 200$).



Fig. 4. Positive reaction for HSV-1 antigens throughout the cytoplasm and nuclei of the multinucleated and mononucleated giant cells from Tzanck smear (PAP for HSV-1, $\times 200$).



Fig. 5. One intermediate cell in alcohol-fixed cervical smear showing strong immunoreactivity for HSV-2. Though strong staining is visible in the cytoplasm, there is also some immunoreactivity in the nucleus (PAP for HSV-2, $\times 400$).

Table 1. Summary of clinical and pathologic findings in HSV patients.

Case	Sex	Age	Site	Symptom	Recurrence	Cytology	HSV-1	HSV-2
1	F	27	genital	ulcer	-	ND	ND	+
2	M	25	genital	vesicle	+	+	-	+
3	F	31	genital	vesicle	+	ND	+	+
4	F	34	genital	vesicle	-	-	+	+
5	F	33	genital	erosion itching discharge	-	-	-	+
6	M	34	genital	vesicle	+	+	+	+
7	F	20	buttock leg	vesicle	-	ND	-	+
8	F	34	genital	spotting	-	-	-	+
9	F	25	lip	vesicle	+	-	+	+
10	M	40	genital	vesicle	+	+	+	+
11	M	5	cheek	vesicle	+	+	-	+
12	M	32	thigh	vesicle	-	+	-	+
13	M	31	genital	vesicle	+	+	-	+
14	F	33	genital	erosion discharge	+	+	-	+
15	F	42	genital	vesicle	-	ND	-	+
16	F	26	genital	ulcer pain	+	-	-	+
17	F	45	genital	discharge	-	+	-	+
18	F	30	genital	itching discharge	-	+	ND	ND
19	F	22	genital	vesicle	-	+	-	+
20	F	35	genital	itching discharge	-	+	ND	ND
21	F	32	genital	-	-	+	ND	ND
22	F	31	genital	ulcer	+	+	-	+
23	M	37	genital	vesicle	+	+	-	+
24	F	49	genital	vesicle itching	-	-	-	+
25	F	26	genital	ulcer pain	-	-	-	+
26	F	27	genital	ulcer discharge	-	ND	ND	+
27	F	42	genital	itching	-	-	-	+
28	M	42	genital	vesicle	-	ND	-	+
29	F	60	genital	erosion pain	-	-	-	+
30	M	64	genital	vesicle	-	-	-	+
31	F	63	genital	-	-	-	-	+
32	F	56	genital	ulcer	-	+	-	-
33	F	?	genital	-	-	ND	-	+
34	F	71	genital	erosion	-	+	-	+
35	F	28	genital	erosion itching pain	-	ND	-	+
36	F	23	genital	ulcer pain	-	-	-	+
37	F	26	genital	-	-	ND	-	+
38	F	30	genital	pain	-	+	-	-
39	F	23	genital	pain	-	+	-	+
40	F	42	genital	-	-	-	-	+
41	F	31	genital	itching	-	-	-	+
42	F	43	genital	-	-	-	-	+

+ ; positive, - ; negative, ND ; not done

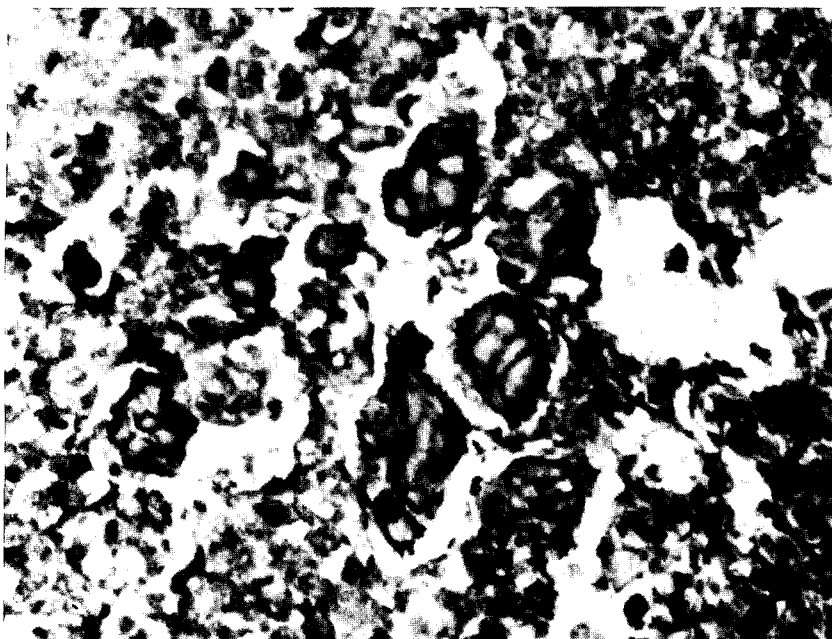


Fig. 6. Formalin-fixed biopsy specimen of cervix shows diffuse positivity in the cytoplasm of scattered multinucleated giant cells (PAP for HSV-2, $\times 400$).

있었는데 이 중 2예는 면역 화학 염색에 음성반응을 나타내었고 3예는 면역 조직 화학 검사를 시행치 못하였다(Table 2).

양성을 보인 총 37예 모두 HSV-2에 양성 반응을 보였는데 이 중 5예에서 HSV-1에도 같은 양성 반응을 나타내었다.

Table 2. Comparative results of cytology and immunostaining in 42 patients

	Cytology		ND
	Positive	Negative	
Immunostain			
Positive	13	15	9
Negative	2		
ND	3		
Total	18	15	42

ND : not done

HSV의 유형에 대한 결과를 보면 면역 조직 검사에서

고 안

Herpes virus는 Herpetoviridae에 속하는 DNA virus로 성교로 감염되는 질병 (sexually transmitted disease)의 중요한 한 원인이다⁶⁾. 특히 임신 중인 여자에게 감염되면 선천성 감염 혹은 출산시 산도를 통한 감염을 일으켜 선천성 기형을 유발하거나 뇌염, 파종성 내부 장기의 감염을 일으켜 50% 정도가 치사하거나 영구적인 신경학적 손상을 초래한다⁵⁻⁷⁾. 또한 HSV-2는 심한 이형성증, 상피내암, 편평세포 암종 등 외음부의 종양성 병변에 관계가 있다고 알려져서 개시제 (initiator) 혹은 촉진제 (promotor)로서의 발암제로 생각되고 있다⁸⁾. 기타 드물게는 면역기능이 저하된 환자에서 뇌염, 하부 호흡기염증, 기관지염, 각막염 등을 초래할 수 있다⁹⁻¹¹⁾. HSV 감염의 정확한 빈도에 대해서는 보고마다 좀 다양하지만

서구의 경우 통상적인 자궁경부 도말에서 약 0.04에서 0.4% 정도로 보고되고^{12, 17)} Hasegawa 등이 일본에서 조사한 것은 0.007%의 빈도로 훨씬 적었다¹³⁾.

virus 질환을 정확하게 진단하는 것은 여러가지 의의가 있는데 개개의 환자를 치료함에 있어서 정확한 항virus 성 화학치료를 할 수 있고 이는 특히 면역 기능이 저하된 환자에서 중요하다. 또한 정확한 역학 조사가 가능하여 의학의 연구에 기여할 수 있다⁴⁾.

HSV 감염을 진단하는 방법은 여러가지가 있는데, 우선 검체를 채취하는 방법은 수포성 병변을 흡인하거나 궤양을 면봉으로 도말하고 혹은 전체 병변을 제거하는 방법 등이 있다⁴⁾. 본 연구에서는 자궁경부 도말과 Tzanck 도말법으로 검체를 채취하였고 2예에서는 자궁경부 생검을 병행하였다.

진단 방법중 virus 자체를 직접 분리하는 것이 확신할 수 있는 제일 좋은 방법인데^{4, 14)} 특별한 virus 수송 배지에 저장해야 하고, egg 배양은 3일, mice 배양은 5내지 8일의 오랜 시간이 소요되어 빠른 진단을 요구하는 임상예의 적용은 적당치 못하다. 세포 배양을 이용하면 24내지 48시간이 지나면 세포 변형의 소견이 나타나기 시작하는데 처음에는 굴절력(refractivity)이 증가하고 함포체가 형성되고, 후에는 세포가 분해되어 세포가 파괴된 판을 형성한다⁴⁾. 그러나 대부분의 외과 병리 검사실에는 세포 배양의 장비가 준비되어 있지 않아 실제로 진단에 이용할 수 있는 가능성이 적고 검사 비용이 많이 든다¹⁾. 또한 일단 세포 배양을 시행한 후에도 virus의 형을 결정하기 위해서는 중화법을 시행해야 한다⁷⁾. 본 기관에서도 virus 배양에 의한 분리가 가능하지 않아 본 실험의 정확도를 위한 중요 비교 척도로 사용되지 못하였다.

혈청학적 검사로 HSV 감염을 진단하는 방법⁴⁾은 혈구 응집 방해법(hemagglutination inhibition), 침강 반응(precipitation), 중화법(neutralization assay), 보체 결합법(complement fixation), 방사 면역 측정법(radioimmunoassay), 효소연결성 면역흡착 검사(enzyme linked immunosorbent assay, ELISA) 등 여러가지가 있고, ELISA 법이 다른 방법과 비교해서 32내지 256배 정도 민감하고 방사성 동위원소가 필요치 않아 좋은 것으로 알려져 있다. 그러나 원발성 감염일때 혈청 전환(seroconversion)이 되거나 4배 이상 혈청 역가가 상승하는데

반해, 임상적으로 빈번한 재발성 감염일때 역가의 상승이 훨씬 미약하고 불규칙하여 진단에 적용하기 어려운 단점이 있다^{4, 7)}.

세포학적 혹은 조직 자체를 검색하는 방법에는 여러가지가 있는데, 1947년에 Tzanck가 직접 병변을 면봉으로 긁어 도말하여 관찰하는 방법을 소개하였다. 피부에 발생한 HSV 감염의 경우 가장 빠르고 가격이 저렴한 방법으로 이 Tzanck 도말법이 많이 사용되고 있는데 이는 잘 보존된 수포 혹은 새로 생긴 미란성 병변을 도말하여 관찰하는 것으로 재발성 감염의 경우 3내지 4일이 경과하면 양성 소견을 관찰할 수 없고 대상 포진이나 수두도 같은 소견을 보인다는 단점이 있다⁷⁾. HSV에 감염되었을 때 나타나는 세포의 변화¹⁵⁻¹⁷⁾를 차례로 보면 초기 변화는 어린 세포 즉 방기저 세포(parabasal cell)나 자궁 내경부의 어린 입방형 세포(young cuboidal cell)에서 시작되는데 세포질과 핵의 비대가 시작된다. 핵 주위에 불규칙한 윤륵(halo)이 생기고 핵소체는 증대되면서 부종이 생긴 후 분해되어 소실된다. 세포질이 밀도 높은 호염기성 혹은 유리질 모양으로 관찰되고, 세포 분열과 상관없는 분열(amitotic division)로 인해 다핵성의 세포가 되는데 이때 각각의 핵은 크기와 모양이 다양하면서 서로 겹침이 없이 변조 현상(molding)을 일으킨다. 핵내의 염색질은 덩어리지면서 주변에 위치하여 중심부는 무형성의 호산성 부위로 관찰된다. 그후 핵의 중심부에 단독의 호산성 핵내 봉합체(Cowdry type A)가 나타나고 말기에 가면 ballooning 형의 세포질과 핵의 변성이 초래되어 공포가 보인다¹⁵⁾. 이런 세포학적 소견 중에서 다핵성과 젓빛유리 모양의 핵은 비교적 잘 관찰되어 100% 관찰할 수 있는 소견으로 주장한 사람도 있고 호산성의 핵내 봉합체는 비교적 빈도가 적어 20.7%로 보고한 문헌¹³⁾도 있으나, 어떤 이들은 초기 병변에서 전자의 소견이, 후기 병변에서 봉합체가 관찰된다고 하였다¹²⁾. 전형적인 다핵성 거대세포의 출현율을 민감도 91%, 특이도 95%로 보고한 저자도 있다⁵⁾. 그러나 보통 활성도가 높은 미란성 병변에서 도말되어 세포 변형을 일으키는 효과가 있어야만 Pap 염색으로 검색하는 과정에서 진단이 가능하다고 알려져 있다¹⁾. 본 연구에서도 총 42명의 환자중 18예에서 세포학적으로 진단적인 소견이 관찰되었는데, 18예 모두에서 다핵성 거대세포가 관찰되었고 단 2예에서만 호산성의 핵내

봉입체가 발견되었다.

전자 현미경으로 정 20면체의 virus 입자와 150 nm의 외피(envelope)를 관찰하는 것도 한 방법이나 Herpesviridae에 속하는 다른 virus들 즉 Epstein Barr virus, cytomegalovirus, varicella-zoster virus 등과 형태학적으로 구별이 안되고 형을 구별하기 위해서는 중화법 등 별도의 과정이 필요하다⁴⁾.

진단적 면역염색 방법은 HSV가 49개의 단백질로 구성되어 있고 이중 많은 당단백(glycoprotein)이 표면 외피와 관계되어 있기 때문에 특정한 항체를 만들 수 있어 가능하다⁴⁾. 이때 사용되는 항체는 아주 민감하여 cytomegalovirus나 다른 비슷한 virus와 교차 반응이 없는 것으로 알려져 있다²⁾. 검체는 도말 표본, 접촉 각인(touch imprint), 동결 절편 혹은 paraffin 포매 조직 등이 모두 가능하고, 면역 형광법에 비해 면역 과산화 효소법이 100 내지 1,000배 정도 민감하고 자외선이 필요없으며 오랫동안 보관이 가능하고 핵의 대조 염색을 통해 구조를 잘 볼 수 있다는 점에서 더 유용하다²⁾. 세포학적 검체에서 면역 과산화 효소법으로 염색하는 과정은 조직에서 기술된 방법과 동일하며²⁾ 기왕 Pap 염색으로 제작된 표본도 탈색시킨 후 다시 면역염색이 가능하다. 이때의 양성 과립은 갈색으로 보이는데 다핵의 거대 세포뿐 아니라 젓빛 유리 모양의 핵을 가진 세포의 세포 질과 핵 양자에서 관찰이 가능하며, 이는 virus의 번식 방법과 관계될 것으로 생각된다¹⁸⁾. Anderson 등⁵⁾은 탈색 과정없이 Pap 염색으로 제작된 표본을 직접 면역 염색을 시행한 예를 보고하고 있다. 이때 세포학적 소견으로 HSV 감염의 특징을 보인 205예 중 187예에서 양성 반응을 보였고, 반응성의 세포 변화만을 보인 102예 중 5예에서 양성 반응을 보여 HSV의 감염이 의심되는 환자에서 확진에 도움을 주는 빠르고 의미있는 검사로 소개하고 있다. 이들이 사용한 혈청은 HSV-2에 민감하기는 하지만 HSV-1에 일부 교차 반응이 가능한 것으로 밝혀졌는데 성기의 HSV 감염이 HSV-1에 의해서도 가능하다고 밝혀져 있어 오히려 도움이 된다고 소개하였다⁵⁾. Wong 등²⁾도 Pap 염색의 탈색 후 면역 염색을 제시도한 연구에서 세포학적으로 확인된 41예의 염색 결과 23예만이 양성으로 나타나 민감하지는 못하나 특이성은 높아서 확진에 이용할 수 있다고 보고하였다. 민감성이 낮은 이유를 크게 두 가지로 설명하였는데 하나는 alcohol 고정과 염산으로의 탈색 과정이 HSV

항원을 감소시킬 수 있다는 것이고, 두번째는 임상 시기에 따라 발현율의 차이가 생긴다는 점이다²⁾. 이에 대해서는 Benjamin¹⁹⁾이 수포성 병변일 때 91%, 농포 혹은 궤양성 병변시 50%, 가괴성 병변일 때 22% 등으로 민감도가 떨어지는 것을 보고한 논문이 있다. 즉 초기 병변은 민감하게 항원을 검출할 수 있지만 후기로 가면 민감도가 떨어지는데 이 시기는 세포배양도 음성 결과를 보이는, 즉 virus는 이미 존재하지 않지만 병변은 완전히 치유되지 않은 시기를 말한다²⁾. Moseley 등¹⁴⁾도 비슷한 결과를 보고하였다. 그러나 Adams 등³⁾은 세포학적으로 결과가 확실치 않을 때에 virus 분리나 전자 현미경 검사는 시간과 자원면에서 값이 비싼데 반해 이 면역 염색법은 비교적 값이 저렴하면서 빠른 진단 방법으로 이용될 수 있다고 주장하였다. 이들의 연구에 의하면 세포학적 특징이 미약한 경우에도 전체 세포중의 5 내지 10% 정도, 특히 중간 세포에서 강한 양성 반응을 관찰할 수 있었는데 이는 감염의 단계와 관련이 있는 것으로 생각된다. 즉 통상적인 Pap 염색에 의한 진단적 소견인 다핵성의 거대 세포는 가장 활성도가 높은 시기에만 관찰되므로 감염 초기나 잠복기에는 검출할 수 없다는 단점이 있다. 면역 염색의 결과를 가장 정확하다는 virus 분리 결과와 비교해 보았을 때 양성인 경우 92%, 음성인 경우 97%의 유의성을 나타내었다¹¹⁾. Schmidt 등²⁰⁾은 82%의 일치율을 보고하기도 하였다. 때로 HSV-1과 교차 반응을 일으켜 위양성인 경우가 있겠는데 실제로 virus 분리 작업만으로도 1형과 2형을 구별하는 것은 어렵고 HSV-1도 성기 감염에 관여한다고 알려져 있기에 큰 문제로 생각되지는 않는다. 교차 반응의 이유는 1형과 2형 사이에 핵산이 50% 정도의 유사성을 보이는 구조라는 점으로 생각된다. 본 실험에서는 5예에서 HSV 1형과 2형 모두에서 양성을 나타내었는데 이것이 교차 반응의 결과인지 혹은 두형의 동시 감염인지 혹은 실험 방법이나 해석과정의 실수인지는 확실치 않다. 결국 이 면역 염색법은 특별한 검체 채취나 수송의 기구가 필요치 않고, 통상적인 자궁경부 도말 검사시 동시에 채취할 수 있으며 빠른 시간 내에 비교적 저렴한 가격으로 결과를 얻을 수 있다는 장점이 있다.¹⁾ 기타 단순 포진 virus에 의한 뇌염¹⁰⁾,²¹⁾ 기관지염²²⁾, 혹은 각막염 환자²³⁾에서 면역 진단을 시행한 보고도 있다. Cabral 등²⁴⁾은 HSV-2의 조기 비구조성 polypeptide인 VP143과 HSV-2의 주된 외피 당단백인 VP119를 이용하여 고도 이형성증, 상피내 압종, 그리고

침습성 편평 세포 암종에서 HSV-2의 항원성을 증명하여 외음부 종양과의 관계성을 시사하였다.

최근에 와서는 잡종 교배법 (hybridization)을 이용하여 자궁 경부의 암종에서 HSV에 특이한 RNA와 단백질 성분을 증명한 연구도 있다²⁵⁾.

결 론

단순 포진 virus 1형과 2형은 여러가지 질병을 일으키는 병원체로 자궁경부암과의 관계 혹은 항 virus성 화학요법제의 개발과 더불어 정확한 진단의 필요성이 증대되고 있다.

저자들은 1985년부터 1989년까지 4년간 산부인과, 비뇨기과, 피부과로 내원한 환자중 HSV 감염이 의심되는 77명의 환자에서 80예의 검체를 채취하여 단순 세포학적 소견과 HSV-1과 2에 대한 면역염색 결과를 비교하여 다음과 같은 결론을 얻었다.

1) 총 80예중 42예에서 HSV에 감염된 소견을 나타내었다.

2) 환자는 남자가 9명, 여자가 33명이었고 연령 분포는 5예에서 71세 까지로 다양하였지만 20내지 40대에 35명이 분포하였다.

3) 증상이 없는 경우가 6예 있었고 나머지 36예는 궤양, 낭포, 질분비, 소양증, 동통 등 국소 증상을 호소하였고, 발생 부위는 38예가 성기 주변이었고 기타 부위가 4예 있었으며, 재발한 경우가 11예 있었다.

4) 세포도말 소견과 면역조직 검사 모두 양성인 예가 13예 있었고, 면역조직 검사에만 양성을 보인 예가 24예(세포 도말 시행못한 9예 포함), 세포도말 소견만 양성인 경우가 5예(면역조직 검사 시행못한 3예 포함)이었다.

5) 면역검사가 시행되었던 총 37예 모두에서 HSV-2에 양성 반응을 보였고 1형도 같이 양성을 보인 경우가 5예 있었다.

이상으로 단순포진 virus의 진단에 있어서 면역조직 화학검사를 병용하면 진단 및 virus typing에 도움이 될 것으로 생각된다.

참 고 문 헌

1. Adams RL, Springall DR, Levene MM : The immunocytochemical detection of herpes simplex virus in cervical smears-A valuable technique for routine use. *J Pathol* 143:241-247, 1984
2. Wong JY, Zaharopoulos P, Dinh TV : Diagnosis of herpes simplex virus in routine smears by an immunoperoxidase technique. *Acta Cytol* 29:701-704, 1985
3. Pearson NS, Fleagle G, Docherty JJ : Detection of herpes simplex virus infection of female genitalia by the peroxidase-antiperoxidase method alone or in conjunction with the Papanicolaou stain. *J Clin Microbiol* 10:737-746, 1979
4. Burns JC : Diagnostic methods for herpes simplex infection : A review. *Oral Surg* 50:346-349, 1980
5. Anderson GH, Mastisic P, Thomas BA : Confirmation of herpes simplex viral infection by an immunoperoxidase technique. *Acta Cytol* 29:695-700, 1985
6. Florman AL, Gershon AA, Blackett PR, Nahmias AJ : Intrauterine infection with herpes simplex virus. *JAMA* 225:129-132, 1973
7. Jarratt M : Herpes simplex infection. *Arch Dermatol* 119:99-103, 1983
8. Rotkin ID : A comparison review of key epidemiological studies in cervical cancer related to current searches for transmissible agents. *Cancer Res* 33:1353-1367, 1973
9. Merkel KH : Herpes simplex encephalitis. A modified indirect immunoperoxidase technique for rapid diagnosis in paraffin-embedded tissue. *Arch Pathol Lab Med* 105:351-352, 1981
10. Esiri MM : Herpes simplex encephalitis. An immunohistological study of the distribution of viral antigen within the brain. *J Neurol Sci* 54:209-226, 1982
11. Graham BS, Snell JD Jr : Herpes simplex virus infection of the adult lower respiratory tract. *Medicine* 62:384-393, 1983
12. Vesterinen E, Purola E, Saksela E, Leinikki P : Clinical and virological findings in patients with cytologically diagnosed gynecologic herpes simplex infections. *Acta Cytol* 21:199-205, 1977
13. Hasegawa T, Shigeru I, Kurihara S, et al : Incidence of herpes infection of the uterine cervix observed in cytologic specimens in the Tokyo metropolitan area. *Acta Cytol* 29:363-366, 1985
14. Moseley RC, Corey L, Benjamin D, Winter C, Remington

- ML : Comparison of viral isolation, direct immunofluorescence, and indirect immunoperoxidase techniques for detection of genital herpes simplex virus infection. *J Clin Microbiol* 13:913-918, 1981
15. Naib JM, Nahmias AJ, Josey WE : Cytology and histopathology of cervical herpes simplex infection. *Cancer* 19:1026-1031, 1966
16. McIndoe WA, Churchouse MJ : Herpes simplex of the lower genital tract in the female. *Aust NZJ Obstet Gynecol* 12:14-23, 1972
17. Cederqvist L, Eliasson G, Lindell L, Stormby K : Nuclear inclusion bodies in vaginal smears from patients with vaginal discharge. *Acta Obstet Gynecol Scand* 49:13-16, 1970
18. Iwa N, Katayama Y, Ito K, Nishiura H, Ueda S, Kato S : Immunoperoxidase staining for the detection of herpes simplex virus antigen in cervicovaginal smears. *Acta Cytol* 29:705-707, 1985
19. Benhamin DR : Use of immunoperoxidase for rapid diagnosis of mucocutaneous herpes simplex virus infection. *J Clin Microbiol* 6:571-573, 1977
20. Schmidt NJ, Dennis J, Devlin V, Gallo D, Mills J : Comparison of direct immunofluorescence and direct immunoperoxidase procedures for detection of herpes simplex virus antigen in lesion specimens. *J Clin Microbiol* 18:445-448, 1983
21. Merkel KHH, Zimmer M : The immunoperoxidase method for rapid diagnosis of herpes simplex encephalitis using touch preparations. *Am J Clin Pathol* 77:605-607, 1982
22. Vernos SE : Herpetic tracheobronchitis : Immunohistologic demonstration of herpes simplex virus antigen. *Hum Pathol* 13:683-686, 1982
23. Stenkvist EO, Brege KG : Application of immunofluorescent technique in the cytologic diagnosis of human herpes simplex keratitis. *Acta Cytol* 19:411-414, 1975
24. Cabral GA, Cabral FM, Fry D, Lumpkin CK, Mercer L, Goplerud D : Expression of herpes simplex virus type 2 antigens in premalignant and malignant human vulvar cells. *Am J Obstet Gynecol* 143:611-619, 1982
25. McDougall JK, Crum CP, Fenoglio CM, Goldstein LC, Galloway DA : Herpesvirus-specific RNA and protein in carcinoma of the uterine cervix. *Proc Natl Acad Sci USA* 79:3853-3857, 1982