

총폐정맥 환류이상증

-치험 2예-

강정수* · 김철훈* · 김영삼* · 박영환* · 한영숙*

- Abstract -

Surgical Treatment of Total Anomalous Pulmonary Venous Drainage - Report of 2 cases -

Jung-Soo Kang, M.D., Chul-Hoon Kim, M.D., Young-Sam Kim, M.D.,
Young-Hwan Park, M.D., Young-Sook Han, M.D.,

In 1989, We experienced 2 cases of T.A.P.V.D. corrected successfully under cardiopulmonary bypass. The first case was 27 years old male with mild dyspnea on exertion and easy fatigability. All clinical symptoms, physical examinations, laboratory findings, echocardiogram, cardiac catheterization and angiogram revealed supracardiac type T.A.P.V.D. drained through left innominate vein. Operation was done by manner of modified Schumacker procedure. The other case was 6 years old male with cardiac type drained to right atrium through coronary sinus. Two patients were well in postoperative 15 and 8 months.

서 론

총폐정맥 환류이상증은 폐정맥과 좌심방 사이에 직접적인 연결이 없이 전폐정맥이 우심방이나 그 분치중의 하나와 통하여 환류하는 선천성 심장기형으로서 활로씨 4증, 대혈관전위증, 삼첨판폐쇄증에 이어 선천성 청색 심장기형의 4번째 빈도를 보이는 비교적 드문 질환으로 선천성 심기형의 1.5-3%를 차지하고 있다^{1,2)}. 국내에서는 1978년부터 총폐정맥 환류이상증에 대한 외과적 교정이 보고되었으며³⁻¹⁰⁾, 보통 외과적 교정을 안한 경우 예후가 좋지 않아서 50%만이 생후 3개월을 넘기며 20%만이 1년을 넘기고 빈호흡, 청색증과 저심

박출증 증세를 보이며 거의 대부분의 신생아는 생후 수주에서 수개월내 사망한다^{11,12,13)}. Kirklín¹⁴⁾의 보고에 의하면 49세까지 외과적 교정없이 생존한 경우가 있고, 국내에서는 28세의 환자를 수술한 보고가 있다⁸⁾.

본 메리놀병원 흉부외과학교실에서는 1989년 27세의 Supracardiac type의 총폐정맥 환류이상증 1예와 관상정맥동으로 폐정맥동이 직접 연결되는 Cardiac type의 총폐정맥 환류이상증 1례를 치험하였기에 문헌고찰과 함께 보고하는 바이다.

증 례 1

환자는 27세 남자로서 N.Y.H.A. functional class Grade II-III 정도의 운동시 호흡곤란과 심계항진, 피로감을 주소로 내원하였으며 어려서는 잘 모르고 지냈으나 점차 성장하면서 피로감과 운동시 호흡곤란도 심해졌다. 입원 당시 이학적 검사상 체중 53kg, 신장

*메리놀 병원 흉부외과

*Department of Thoracic and Cardiovascular Surgery,
Maryknoll Hospital, Pusan
1990년 9월 29일 접수

168cm, 체표면적 1.53m², 혈압 110/60, 맥박수 88회/분 이었으며 심박동은 규칙적이었고 Grade III/IV 정도의 수축기 잡음이 좌측 흉골연을 따라 들리고 제2 심음의 항진을 나타냈다. 복부 소견상 심한 간비대나 다른 장기의 비대 소견은 보이지 않았다. 임상 병리 검사 소견은 일반혈액 검사상 Hb : 16.6gm/dl, Hct : 49.8%였고, 혈액응고 검사상 출혈시간과 혈액응고 시간, prothrombin time은 정상범위였고 혈청 전해질 검사, 간기능 검사, 뇨 검사는 정상범위였고, 간염 검사에서 항원 양성이었다. 혈액 gas 분석 소견은 pH : 7.435, PaCO₂ : 35.2mmHg, PaO₂ : 72.1mmHg, O₂ Sat. : 95.3%였다.

흉부 단순 X-선 촬영소견은 중등도의 심비대 및 특징적인 "Snow-man" sign을 보이고(Fig. 1) 양측 폐야에 폐혈관 음영이 증가된 소견을 보였다. 심전도 검사상 우심방 및 우심실 비대와 우측편위의 불완전 우각차단을 보였다.

심초음파도에서는 우심방과 우심실이 확장되어 있었으며 echo-free space를 좌심방 뒤쪽에서 발견할 수 있었다(Fig. 2). 심도자 검사시 도자가 우측 상대정맥에서 무명정맥, 좌수직정맥을 지나 좌측 폐정맥에 도달하였다(Fig. 3). 검사소견은 Table 1과 같다. 이상의 검사로서 동맥관 개존증은 없이 심방중격 결손증을 동반한 Supracardiac type의 총폐정맥 환류이상증으로 진단하고 수술에 임했다.




Fig. 1. Simple chest X-ray preop. state

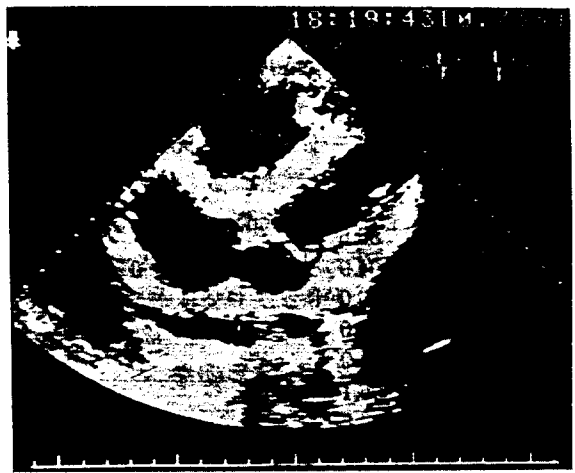


Fig. 2. Echocardiogram characteristic echo-free space posterior to the left atrium was noted




Fig. 3. Cardiac angiogram catheter reached the left pulmonary vein via right atrium, innominate vein, left vertical vein and common pulmonary venous sinus

수술 소견 및 방법

흉골 정중 절개후 심낭을 종결개하여 심장을 노출시킨 후 좌수직정맥을 박리하고 두개의 정맥 cannula를 상하대정맥에 삽입하고 상행 대동맥에 동맥 cannula를 삽입하였다. 좌수직정맥은 정맥류를 동반하지 않았다. 체외순환을 시작한 후 우심방 절개를 시행하고 폐정맥을 약간 절개하여 폐혈관에 압력이 가해지지 않도록 하고 미리 박리해 두었던 좌수직정맥을 결찰하였

Table 1. Data of cardiac catheterization

	O ₂ Sat. (%)	Pressure(mmHg)
P A M	90.1	44 / 9 / 22
L	103	51 / 9 / 19
R V I	97.1	
M		45 / 0
O	86.6	
R A H	94.9	4 / 0 / 2
L	86.0	
S V C	93.0	
I V C	94.9	
V V	96.1	
C P V S	96.6	
L V	96.1	
A o		110 / 60

PA : pulmonary artery, RV : right ventricle, RA : right atrium, SVC : superior vena cava, IVC : inferior vena cava, VV : vertical vein, CPVS : common pulmonary venous sinus, Ao : aorta, LV : left ventricle, M : main, middle, L : left, low I : inlet, O : outlet, H : high




Fig. 4. Diagram of operation

The right atrium was opened longitudinally, the left atrium was opened from the posterior wall of the left atrium to the limbus of ASD. The common pulmonary venous sinus lay just beneath this incision and was incised

다. 우심방 절개후 2×1.5cm 크기의 난원와형의 심방 중격 결손이 존재하였다. 좌심방 뒤쪽에 있는 총폐정맥간의 전벽에 4.5cm의 횡절개를 가하고 좌심방 후벽




Fig. 5. Simple chest X-ray postop. state(14 days)

에서 심방중격 결손의 변연부까지 횡절개를 하였다 (Fig. 4). 총폐정맥간과 좌심방의 전벽은 5-0 prolene의 연속봉합으로 유합시키고 심방중격 결손은 Dacron Patch로 폐쇄한 후 우심방 절개부위를 봉합하였다.

술후 심전도 검사상 심방조동이나 다른 부정맥은 관찰되지 않았으며 Hoarseness와 양측 Pleural effusion이 관찰되었으나 입원기간중 회복하였다. 술후 15일째 퇴원전에 찍은 단순 흉부 X-선 촬영소견은 술전에 비해 약간 증가된 폐혈관 음영을 관찰할 수 있었으나 C-T ratio와 mediastinal widening은 약간 감소하였다(Fig. 5). 술후 입원기간중 폐부종 증상이나 좌심부전 증상없이 양호한 전신상태로 술후 2주만에 퇴원하였다.

증례 2

환자는 6세 남자로서 생후 8개월경부터 잦은 상기도감염으로 치료받았으며 경도의 피로감과 N.Y.H.A functional class Grade I-Ⅱ 정도의 경한 운동시 호흡곤란을 보였으나 청색증이나 심부전증의 소견은 보이지 않았다.

입원 당시 이학적 검사상 체중 17kg, 신장 118cm, 체표면적 0.71m², 혈압 100/60, 맥박수 96회/분 이었으며 심박동은 규칙적이었고 Grade IV/VI 정도의 수축기 잡음이 들리며 제2심음이 항진되어 있었다. 복부 소견상 심한 간비대나 다른 장기의 비대 소견은 보

이지 않았다. 임상병리 검사소견은 일반혈액 검사상 Hb : 15.5gm/dl, Hct : 45.8%였고, 혈액응고 검사상 출혈시간과 혈액응고 시간, Prothrombin time은 정상 범위였고, 혈청 전해질 검사, 간기능 검사, 뇨 검사는 정상 범위였다. 흉부 단순 X-선 촬영소견(Fig. 6)은 중등도의 심비대 및 좌우심실의 확장과 폐혈관 음영의 증가를 보였고 심전도 소견은 동율동이고 우측편위와 우심방 및 우심실 비대와 불완전 우각차단을 보이고 있었다. 심초음파도에서는 양심방이 커져 있었으

며 특히 우심실이 심하게 커져 있고, 기이 증격운동(paradoxical septal movement)을 보이고 있었다. 심도자 검사상(Table 2) 좌우심방 및 심실에 있어서의 산소포화도의 차이를 발견할 수 없었고 심장조영상 심실 증격 결손이나 동맥관 개존증은 동반하지 않았고 우심실 조영의 Levo phase에서 조영제가 양심실을 모두 채우는 것을 볼 수 있었다. 거대 심방 증격 결손과 관상정맥동 확장의 진단하에 수술에 입했다.

수술 소견 및 방법




Fig. 6. Simple chest X-ray preop. state

Table 2. Data of cardiac catheterization

	O ₂ Sat. (%)	Pressure(mmHg)
P A M	97.8	23 / 5 / 10
L	97.2	27 / 6 / 10
R V I	99.7	
M	100.3	47 / 3
O	98.9	
R A H	98.6	
M	98.3	
L	100	
SVC	72.2	
IVC	84.8	
PV	103	
LV	100.2	
Ao	98.6	100 / 68

PA : pulmonary artery, RV : right ventricle, RA : right atrium, SVC : superior vena cava, IVC : inferior vena cava, PV : pulmonary vein, LA : left atrium, Ao : aorta, M : main, middle, L : left, low I : inlet, O : outlet

난원외형의 심방 증격 결손이 2×2cm 크기로 있었고 관상정맥동이 확장되어 있었으며 심방 증격 결손부를 통해 관찰한 결과 좌심방의 용적은 작았으며 폐정맥 유입 개구부가 인지되지 않았다(Fig. 7). 관상정맥동으로 개구되는 폐정맥관을 관찰한 후 Cardiac type의 총폐정맥 환류이상증으로 확진한 후 수술에 입하였다. 수술은 심방 증격 결손부와 관상정맥동 사이의 경계부를 절제한 후 한개의 거대 Patch로 두부분을 동시에 폐쇄시켜 폐정맥혈이 심방 증격 결손부를 통하여 좌심방으로 가게 하였다. 술후 양측 pleural effusion이 관찰되었으나 입원기간중 회복하였으며 양호한 경과를 보이며 술후 15일째 퇴원하였다.

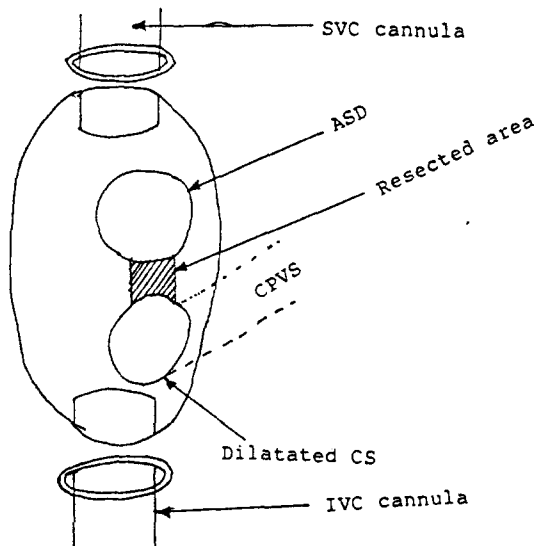


Fig. 7. Diagram of operation
ASD : Atrial Septal Defect
CPVS : Common Pulmonary Venous Sinus
CS : Coronary Sinus

2례 모두 술후 각각 8개월, 15개월이 지난 현재 N. Y.H.A. Functional classification Grade 0-I의 기능 상태를 보이고 있다.

고 찰

총폐정맥 환류이상증은 1798년 Wilson¹⁵⁾에 의해 처음 보고되었고, 1951년 Muller¹⁶⁾에 의해 부분적 외과 교정이 시도되었으며 1956년 Lewis¹⁷⁾등에 의해 체표면 냉각법과 중등도의 저체온법 하에서 완전교정이 성공했고 Burrough와 Kirklin¹⁸⁾은 체외순환을 사용한 교정에 성공하였다. 이 심장기형은 Lucas등¹⁹⁾에 의해서 밝혀진 바와같이 태생기 공통 폐정맥(common pulmonary vein)의 발육부전이나 폐쇄에 의한 것인데, 이것은 공통 폐정맥이 생긴 후에 자연히 퇴화하여 생후에는 거의 발견이 되지 않는 태아의 폐정맥총(pulmonary venous plexus of lung buds)과 체정맥들(cardinal vein system and umbilicovitelline vein system)과의 문합혈관들이 공통 폐정맥의 발육부전이나 폐쇄로 퇴화하지 않고 그대로 존재하는데 기인하며, 결과적으로 전체 폐정맥의 환류가 간접적으로 우심방으로 통하게 된다는 것이다²⁰⁾. 하지만 우심방으로 직접 연결되는 예는 위의 태생기에서 공통 폐정맥 발육부전이나 폐쇄로는 설명할 수가 없는데 이에 대해서 Shaner²¹⁾는 심방이 좌심방과 우심방으로 분리되는 과정에서 심방 중격이 폐정맥의 우측보다는 좌측에 비이상적으로 위치한다는데 기인한다고 설명하였다. 총폐정맥 환류이상증의 분류는 폐정맥의 환류 부위^{22,23,24)}나 환류 혈관의 길이¹¹⁾에 의한 것등 여러가지가 있으며 현재 Darling²²⁾등에 의한 분류가 가장 많이 이용되고 있는데 그것은 Supracardiac, Cardiac, Infracardiac, Mixed type으로 나누며 빈도는 보고자에 따라 차이가 있으나 각각 45%, 25%, 25%, 5%를 차지하고 있다.^{1,14,20,22)} Supracardiac type은 대부분 좌수직정맥으로 연결되고 우심방으로 유입되는 부위의 상대정맥으로 연결되기도 하며 드물게는 기성정맥으로 연결되는 경우도 있다. Cardiac type은 대부분 관상정맥동으로 연결되고 드물게는 우심방으로 직접 연결된다. Infracardiac type에서는 대부분 문맥²⁵⁾으로 연결되고 정맥관, 위정맥, 좌우 간정맥, 하대정맥으로 연결되기도 한다. 근래에는 이와같은 기본적인 4가지 유형에 2개의 환류구를 갖거나²⁶⁾ 각각의 폐정맥이 총폐정

맥간 없이 직접 또는 분리되어 환류하는²⁷⁾ 아형이 보고되고 있다. 총폐정맥 환류이상증의 진단은 임상증상 및 이학적 검사, 흉부 X-선 사진, 심전도 검사, 심초음파 검사 그리고 심도자술 및 심혈관 조영술에 의하는데 임상증상은 폐정맥환류 장애의 정도에 따라 그 차이가 있으나, 주로 호흡곤란, 청색증, 심부전증의 소견을 보이고 심초음파 검사상 우심방 및 우심실 과부하와 좌심방 뒤쪽의 Echo-free space가 특이 소견이고²⁸⁾ 심도자술 및 심혈관 조영술로는 좌측 및 우측 폐동맥에 각각 조영제를 주입하여 폐정맥이 나타나는 시기에 폐정맥의 환류부위를 확인하여 진단 및 해부학적 유형을 결정하고 동시에 동반된 기형을 규명하는 확정에 꼭 필요한 검사이지만 그 자체의 위험성 때문에 심초음파 검사의 중요성이 더욱 커지고 있다²⁹⁾. 신생아에서는 저명한 증세가 없어서 진단을 놓치기 쉬운데, 빈호흡이 주요 증상이므로 원인 불명의 빈호흡이 있으면 감별진단을 해야할 다른 질환과 더불어 총폐정맥 환류이상증을 의심해야 한다³⁰⁾.

이 심장기형은 선천성 심장병중 1.5-3%^{1,2)}를 차지하고 있는 드문 질환으로 국내에서도 수술 치험 및 예가 보고되고 있으며^{3-6,8-10)}, 남자에게서 더 많이 발생한다^{20,33)}. 1세 이하의 유아에서는 외과적 교정술을 시행하지 않은 경우 80% 이상의 높은 사망율을 보이며 생존연령의 평균치는 2개월이다³¹⁾. 이러한 병태생리에는 폐정맥 환류장애와 폐혈관 폐쇄질환이 중요한 역할을 하고 있다³²⁾. 폐정맥 환류장애가 있는 경우는 폐부종 및 심부전증의 급속한 악화로 평균 수명이 3주이고, 폐정맥 환류장애가 없는 경우는 평균 수명이 3개월이라고 보고되고 있다²⁰⁾.

개촌 난원공 보다는 심방 중격 결손이 있을 때³¹⁾ 그리고 Supracardiac 또는 Cardiac type일 때가 Infracardiac type보다 생존기간 평균치가 높다. 폐정맥 환류장애 없이 심방 중격 결손증과 비슷하게 10-20년 동안 안정된 혈역학적 상태를 보이는 경우가 있는데 이런 경우 폐혈관 저항 변화가 거의 없어서 폐혈관 저항, 폐동맥압, 폐혈류, 동맥 산소분압도 거의 변화가 없다³³⁾. 총폐정맥 환류이상증에 있어서 이론적으로 폐를 지나며 산화된 피가 전신 정맥에서 온 피와 우심방에서 혼합되어, 우심실 또는 좌심방, 좌심실 및 대동맥으로 순환하게 되므로 심장내의 각 부위에서는 비슷한 산소 분압과 포화도를 나타내야 한다³⁴⁾. 하지만 실제로는 상당한 차이가 있는데 그 이유는 하대정맥에

서 우심방으로 환류되는 혈류는 심방 중격 결손공을 지나 승모판으로, 상대정맥으로 돌아오는 혈류는 삼첨 판을 지나 우심실로 가기 때문이며, 따라서 Infracardiac type에 있어서 폐동맥의 산소 포화되는 폐동맥의 산소 포화도 보다 높게 나타난다. 폐동맥압은 보통 높게 나타나는데 폐동맥 고혈압과 수술 사망율과의 관계를 살펴보면 Whight³⁵⁾ 등은 1세이하의 환자에 있어서 술전 높은 폐동맥압이나 Pulmonary vascular resistance(PVR)은 보통 가역적이기 때문에 수술 위험인자가 아니라고 했으나 Newfeld³²⁾ 등은 신생아의 높은 PVR이 수술에도 지속되어 병원 사망율에 기여한다고 하였다^{13,36)}. 나이와 사망율과의 관계를 보면 Whight³⁵⁾나 Turley³⁷⁾ 등은 나이 그 자체는 수술 사망율의 위험인자가 아니라고 하였으나 Wukasch³⁸⁾, Kirklin⁴¹⁾, Mazzucco³⁹⁾ 등은 어린나이가 가능한 위험인자라고 하였다. 따라서 Miller⁴⁰⁾나 Mullins⁴¹⁾은 영아에 있어서 외과적 요법을 시행하기 전 몇개월간 Ballon atrial septostomy와 심부전증 치료를 시행하여 임상적 호전과 생존율의 증가를 보았다고 보고하면서 영아에 있어서 수술 적용시기의 연기를 주장하였으나³⁸⁾, 현재의 낮은 수술 사망율과 수술적용의 지체에 따른 임상상태의 악화 가능성 때문에 신속한 외과적 요법의 적용이 제기되고 있다⁴¹⁾. 총폐정맥 환류이상증의 해부학적 분류형과 수술 사망율과의 관계는 Mixed type이 가장 사망율이 높으며^{14,37)}, Cardiac type에서는 병원사망이 없다고 보고되고 있다¹⁴⁾.

수술은 해부구조적 변질이나 환류장애 없이 총폐정맥과 좌심방을 연결하는 것이 관건인데 Right side approach는 Senning⁴²⁾이 우측개흉술을 통해 유합술을 시행했고, Kirklin⁴³⁾이 흉골 정중 절개방법으로 변형시켰다. Williams⁴⁴⁾ 등은 심첨을 들어올리고 뒤쪽에서 유합하는 방법을 기술했다. Reo⁴⁵⁾는 좌측 개흉술을 통한 Left side approach 혹은 Posterior approach를 시행했으며, Tucker⁴⁷⁾가 Right transatrial technique을 처음 기술했는데 Suchumacker와 King⁴⁶⁾이 본예에서와 같이 좌우 심방을 가로질러 옆으로 길게 절개하고 심장박으로 유합하는 방법으로 변형시켰다. 심방 중격을 우전시켜 좌심방을 크게 함으로써 좌심방 기능을 개선시키려는 시도가 있으나 수술 생존에 별반 기여하지 못한다고 하였다⁴⁹⁾.

수술 적응증은 폐혈관 저항지수가 $6u \cdot m^2$ 이하이고 체폐 혈류비(Qp/Qs)가 2이상이면 수술을 권할 수 있

으며, 여기에 해당하지 않으면 중등도의 노작 검사를 하여 결정해야 한다⁴⁴⁾. 폐정맥 환류장애가 있는 경우는 나이에 관계없이 즉시 시행하여야 하며^{20,37)}, 폐정맥 환류장애가 없는 영아는 조기 Balloon atrial septostomy를 시행하거나 심부전증 치료를 하여 양호한 결과를 얻을 수 있으나^{37,38)} 이때에도 3개월이내에 수술을 시행하는 것이 좋다⁴⁴⁾. 6개월에서 12개월 사이에 진단된 경우는 조속히 수술을 시행하는 것이 좋은데, 그 이유는 수술의 위험이 낮고, 양호하게 보이는 환자에 있어서도 1세이내에 사망할 위험이 있게 때문이다^{12,13)}. 드물게 성년기까지 생존한 경우 심방 중격 결손증에서와 같이 폐혈관 질환이 수술 가능 판정 기준으로 작용한다. 이런 경우 우심방이 공통혼합실로서 역할은 하므로 대부분의 환자가 폐혈류량과 동맥 산소 포화도 사이에 직접적인 상관관계가 있다. 체폐 혈류비는 일차적으로 폐혈류량에 의해 결정되고 폐혈관 저항은 폐혈류와 반비례하므로 동맥 산소 포화도는 폐혈관 질환과 연관하여 수술 가능여부의 대략적인 지침이 된다⁵⁰⁾. 예를들어 성인에 있어서 동맥 산소 포화도가 80% 미만이면 Qp/Qs는 1.4미만이고, 폐혈관 저항지수는 $10u \cdot m^2$ 이상일 가능성이 많다⁵⁰⁾. 전술한 바와같이 성년기까지 외과적 수술없이 생존한 경우는 매우 드문데 이러한 환자에 있어서 조기 및 원격기 수술 성적은 매우 양호하다. 수술 사망에 영향을 미치는 인자로서는 심부전을 초래하는 폐울혈^{11,33)}, 폐 고혈압⁵¹⁾, 폐혈관 저항 증가^{11,33,42,52)} 및 혈관의 구조적 변화³²⁾, 작은 좌심방⁵³⁾, 좌심실 크기와 기능^{52,54)}, 수술 당시 환자의 임상적 상태^{49,52,54)}, 수술수기 유형^{13,37,38,56)}, 폐정맥 순환 장애^{37,56)}, 나이³⁶⁾, 저체온법과 순환 정지 또는 체외 순환 등 보조 수단⁵⁷⁾ 등이 거론되고 있다. 근래의 연구에 의하면 환자의 나이^{37,58)}, 유형^{56,59)}, 술전 환자의 상태⁵⁸⁾, 좌심방의 크기⁵⁵⁾, 좌심실 기능⁵⁹⁾ 등은 수술 사망율에 직접적인 연관이 없다는 것을 시사하고 있으나, 많은 저자들이 술전 환자의 상태를 중요시 하고 있다^{49,52,54,55)}. Oelert⁶⁰⁾ 등은 유형, 폐고혈압, 어린 나이가 개별적으로 수술 예후에 영향을 미치는 것이 아니라 대부분 Infracardiac type에 폐정맥 협착이 많아서 폐고혈압이 발생하고, 이른 시기에 증상이 발현함으로써 어린 나이에 수술하게 되어 수술 사망율이 높다고 보고하고 있다. 또한 시술자의 숙련도가 수술 예후에 영향을 미칠 수 있다고 한다.

결 론

본 메리놀병원 흉부외과에서는 Supracardiac type 과 Cardiac type의 총폐정맥 환류이상증 각각 1례씩을 개심술로서 교정하고 외래 방문 추적 결과 양호한 상태를 보여 증례보고와 아울러 관계문헌을 통하여 고찰하였다.

REFERENCES

1. Bharati S., Lev M : *Congenital anomalies of the pulmonary veins. Cardiovasc Clin* 5 : 23, 1978.
2. Keith J.D. Rowe R., Vlad P. : *Heart disease in infancy and childhood, (ed2). New York : Macmillan, 1976, p.493.*
3. 김삼현, 서동만, 박원표, 송명근, 박영관, 고재원, 김남수, 이홍재, 최영희, 유시준, 김현자, 문현수, 이영근 : Cardiac type 총폐정맥 이상환류증 수술 치험 3예. 20 : 323, 1986.
4. 유희성, 유영선, 이정호, 김주이, 강정호, 장윤하, 이홍섭, 유수용 : 성인 전폐정맥 연결이상(TAPVC) 교정 1예 보고. 대한흉부외과학회지. 11 : 123, 1978.
5. 오재상, 박영관, 김근호 : 전폐정맥 이상환류(TAPVC)의 치험 1예. 대한흉부외과학회지. 13 : 110, 1980.
6. 김은기, 이주현, 설준희, 조범구, 홍승록, 이용구 : 심장 상부 환류형 총폐정맥 환류이상증의 수술치험 3예 보고. 대한흉부외과학회지. 16 : 322, 1983.
7. 나명훈, 안혁, 김용진, 노준량, 서경필 : 총폐정맥 환류이상증에 대한 외과적 요법 및 장기성적. 대한흉부외과학회지. 20 : 695, 1987.
8. 양태봉, 안병희, 김상형, 이동준 : 총폐정맥 환류이상증의 치험 2예. 대한흉부외과학회지. 21 : 692, 1988.
9. 안혁, 홍장수, 노준량, 이영균 : 총폐정맥 환류이상 3예 보고. 대한흉부외과학회지. 14 : 40, 1981.
10. 김기봉, 노준량 : 총폐정맥 이상환류증의 수술요법. 대한흉부외과학회지. 17 : 48, 1984.
11. Burroughs JT, Edwards JE : *Total anomalous venous connection. Am Heart J* 59 : 913, 1960.
12. Bonham Carter RE, Carpriles M, Noe Y : *Total anomalous pulmonary venous drainage. Br. Heart J* 31 : 45, 1969.
13. Keith JD, Rowe RD, Vlad P : *Complete anomalous pulmonary venous drainage. Am J Med* 16 : 23, 1954.
14. Kirklin J.W. Barratt-Boyes : *Total anomalous pulmonary venous connection, textbook of cardiac surgery, John Willey & Sons, New York, chap. 16, p.500-520, 1986.*
15. Wilson J. : *A description of a very unusual formation of the human heart. Philos Trans R Soc Lond* 88 : 346, 1988.
16. Muller W.H. : *The surgical treatment of transposition of the pulmonary veins. Ann Surg* 134 : 683, 1951.
17. Lewis F.J., Varco R.I., Taupic M. Niazi S.A. : *Direct vision repair of triatrial heart and total anomalous pulmonary venous drainage. Surg Gynecol Obstetr* 102 : 713, 1956.
18. Burroughs J.T. Kirklin J.W. : *Complete surgical correction of total anomalous pulmonary venous connection: Report of three cases. Proc Staff Meet Mayo Clin* 31 : 182, 1956.
19. Lucas RV, Woolfrey BF, Anderson RC, Lester RG and Edwards JE : *Atresia of the common pulmonary vein Pediatrics* 29 : 729, 1962.
20. Delisle G, Ando M, Calder AL, Zuberbuhler JR, Roehenmacher S, Alday LE, Mangini O, Van Praagh S, Van Praagh R : *Total anomalous pulmonary venous connection: Report of 93 autopsied cases with emphasis on diagnostic and surgical considerations Am Heart J.* 91 : 99, 1976.
21. Shaner RF : *The development of the bronchial veins with special reference to anomalies of the pulmonary veins Anat Rec* 140 : 159, 1961.
22. Darling RC, Rothney WB, Craig JM : *Total pulmonary venous drainage into the right side of the heart: Report of 17 autopsied cases not associated with other major cardiac anomalies. Lab. Invest.* 6 : 44, 1959.
23. Neill CA : *Development of the pulmonary veins, with reference to the embryology of anomalies of pulmonary venous return. Pediatrics* 18 : 880, 1956.
24. Smith B, Frye TR and Newton WA Jr : *Total anomalous pulmonary venous return: iatrogenic criteria and a new classification. Am J Dis Child* 101 : 41, 1961.
25. Duff DF, Nihill MR, Mcnamara DG : *Infra-diaphragmatic total anomalous pulmonary venous ret-*

- urn: Review of clinical and pathological findings and results of operation in 28 cases. *Br Heart J* 39: 619, 1977.
26. Arciprete P., McKay R., Watson G.H., Hamilton D.I., Wilkinson J.B., Arnold R.M.: Double connection in total anomalous pulmonary venous connection. *J Thorac Cardiovasc Surg* 92:146, 1986.
 27. Vargas F.J., Kreutzer G.O.: A surgical technique for correction of total anomalous pulmonary venous drainage. *J Thorac Cardiovasc Sur* 90: 410, 1985.
 28. Smallhorn J.F. Sutherland G.R. Tommasini G. Hunter S. Anderson R.H. Macartney F.J.: Assessment of total anomalous pulmonary venous connection by two-dimensional echocardiography. *Br Heart J* 46: 613, 1981.
 29. Stark J. Smallhorn J. Huhta J et al: Surgery for congenital defects diagnosed with cross-sectional echocardiography. *Circulation* 68(Suppl II): 129, 1983.
 30. Swischuk L.E.: *Radiology of the newborn and young infant*. Baltimore: Williams and Wilkins. p. 140, 1973.
 31. Labrosse C.J. Blackstone E.H. Turner M.E.Jr. Kirklin J.W.: *The antural history of total anomalous pulmonary venous connections*.
 32. Newfeld E.A., Willson A., Paul M.H., Beish S.: *Pulmonary vascular disease in total anomalous pulmonary venous drainage*. *Circulation* 61: 103, 1980.
 33. Gathman G.E., Nadas A.S.: *Total anomalous pulmonary venous connection: Clinical and physiologic observations of 75 pediatric patients*. *Circulation* 42: 143, 1970.
 34. Friedlich A, Bing RJ, Blount SG Jr: *Physiologic studies in congenital heart disease*. IX. *Circulatory dynamics in the anomalies of venous return to the heart including pulmonary arteriovenous fistula*. *Bull Johns Hopkins Hosp* 86: 20, 1950.
 35. Whight CM, Barratt-Boyes BG, Calder AL, Neutze JM and Brandt PW: *Total anomalous pulmonary venous connection; Long-term results following repair in infancy*. *J Thorac Cardiovas Surg* 75: 52, 1978.
 36. Cooley DA, Hallman GL, Leachman RD: *Total anomalous pulmonary venous drainage: Correction with the use of cardiopulmonary bypass in 62 cases*. *J Thorac Cardiovasc Surg* 51: 88, 1966.
 37. Turley K, Tucker WY, Ulylyot DJ, Ebert PA: *Total anomalous pulmonary venous connection in infancy: Influence of age and type of lesion*. *Am J Cardiol* 45: 92, 1980.
 38. Wukasch D.C. Deutsch M. Reul G.J. Hallman G.L. Cooley D.A.: *Total anomalous pulmonary venous return: A review of 125 patients treated surgically* *Ann Throac Surg* 19: 622, 1975.
 39. Mazzucco A, Rizzoli G, Fracasso A, Stellin G et al: *Experience with operation for total anomalous pulmonary venous connection in infancy*. *J Thorac Cardiovasc Surg* 85: 686, 1983.
 40. Miller WW, Rashkind WJ, Miller RA et al: *Total anomalous pulmonary venous return: Effective palliation of critically ill infants by balloon atrial septostomy*. *Circulation* 35, 36(Suppl II): 11-189, 1967.
 41. Mullins CE, EL-Said GM, Neches WH et al: *Balloon atrial septostomy for total anomalous pulmonary venous return* *Br Heart J* 35: 752, 1973.
 42. Senning A.: *Complete correction on total anomalous pulmonary venous return*. *Ann Surg* 48: 99, 1958.
 43. Kirklin J.W.: *Surgical treatment of total anomalous pulmonary venous connection in infancy, in BG Barratt-Bores. J.M. Meutze. E.A. Harris(eds); Heart Disease in Infancy: Diagnosis and Surgical Treatment*. Edinburgh: Churchill Livingstone, p.89, 1973.
 44. Williams G.R. Richardson W.R. Campbell G.S.: *Repair of total anomalous pulmonary venous drainage in infancy*. *J Thorac Cardiovasc Surg* 47: 199, 1964.
 45. Roe B.B.: *Posterior approach to correction of total anomalous pulmonary venous return: further experience*. *J Thorac Cardiovasc Surg* 59: 748, 1970.
 46. Tucker B.J. Lindesmith G.G. Stiles Q.R. Meyer P.W.: *The superior approach for correction of the supracardiac type of total anomalous pulmonary venous return*. *Ann Thorac Surg* 22: 374, 1976.
 47. Cooley D.A. Ochaner A. Jr.: *Corrction of total anomalous pulmonary venous drainage: Technical considerations*. *Surgery* 42: 1014, 1957.
 48. Shumacker H.B. King H.: *A modified procedure for complete repair of total anomalous pulmonary*

- venous drainage. *Surg Gynecol Obstet* 112:763, 1961.
49. Katz N.M. Kirklin J.W. Pacifico A.D. : *Concepts and practices in surgery for total anomalous pulmonary venous connection. Ann Thorac Surg* 25: 479, 1978.
 50. Burchell H.B. : *Total anomalous venous drainage : Clinical and physiologic patterns. Staff Meeting of the Mayo Clinic* 31 : 161, 1956.
 51. Paquet M. Gutgesell H. : *Electrocardiographic feature of total anomalous pulmonary venous connection. Circulation* 51 : 599, 1975.
 52. Gersony W.M. Bowman F.O. Jr. Steeg C.N. Hayes C.J. Jesse M.J. Malm J.R. : *Management of total anomalous pulmonary venous drainage in early infancy. Circulation* 43 : 44(Suppl I) : 1-19, 1971.
 53. Parr G.V.S. Kirklin J.Q. Pacifico A.D. Blackstone E.H. Lauridsen P. : *Cardiac performance in infants after repair of total anomalous pulmonary venous connection. Ann Thorac Surg* 17 : 561, 1974.
 54. Higashino S.M. Shaw G.G. May I.M. Ecker R.R. : *Total anomalous pulmonary venous drainage below the diaphragm. J Thorac Cardiovasc Surg* 68 : 711, 1974.
 55. Hawkins J.A. Clark E.B. Coty D.B. : *Total anomalous pulmonary venous connection. Ann Thorac Surg* 36 : 548, 1983.
 56. Clarke D.R. Stark J. deLeval M. et al : *Total anomalous pulmonary venous drainage in infancy. Br Heart J* 39 : 436, 1977.
 57. DiEusanio G.D. Sandrasaga F.A. Donnelly R.I. Hamilton D.I. : *Total anomalous pulmonary venous connection(surgical technique, early and late results). Thorax* 33 : 275, 1978.
 58. Dickinson D.F. : *Parimeelazgagan K.M. Eweedie M.C.K. et al : Total anomalous pulmonary venous connection : repair using deep hypothermia and circulatory arrest in 44 consecutive infants. Br Heart J* 48 : 349, 1982.
 59. Hammon JW Tr, Bender HW Tr, Graham Tp Jr et al : *Total anomalous pulmonary venous connection in infancy : The year's experience including studies of postoperative ventricular function. J Thorac Cardiovasc Surg* 80 : 544, 1980.
 60. Oelert H., Schaefer H.J., Stegmann T., Kalfelz H.C., Borst H.G. : *Complete correction of total anomalous pulmonary venous drainage ; experience with 53 patients. Ann Thorac Surg* 41 : 392, 1986.