

BRAIN TUMOR의 SIMULATION과 고찰

인제대학부속 백병원 치료방사선과

김증하 · 전희수 · 오동균

서론

악성 뇌종양은 일반적으로 세가지 범주 즉 원발성 뇌종양, 전이성 뇌종양과 백혈병 임파종 또는 뇌막염 전이로 인한 Solid한 종양으로 분류할 수 있다.

원발성 뇌종양인 경우 완전한 절제가 거의 불가능하므로 이들에 대한 방사선 치료는 대개 완치를 목적으로 하기 보다는 부분절제후 다시 자라나는 것을 막고자 하는 노력의 일환으로 사용되는 것이 보통이다.

일반적인 치료는 전 뇌를 조사한 후 종양 부분에 부과적인 조사를 실시하는데 요즈음은 컴퓨터 촬영이나 핵자기공명 영상을 사용하여 종양 위치를 정확히 알수 있으므로 국소적 방사선조사 방법을 사용하기도 하며 이 경우는 환자의 자세를 잡는데 상당한 주의를 요하게 된다.

전이성 뇌종양이나 뇌막염에 전이가 있는 경우

는 보통 뇌 전체를 치료해야 한다.

따라서 본인은 이들 악성 뇌종양을 치료 하기 위한 Simulation 방법으로

- 1) 전 뇌 방사선 조사 방법
(Whole brain technique)
- 2) 국소적 방사선 조사 방법
(Brain reduction technique)
- 3) Helmet 조사방법
(Brain helmet technique)

에 대하여 고찰하여 보았다.

고찰

뇌 종양의 형태에 따른 발생 빈도를 살펴보면 교종(Glioma)이 43%로 가장 많고 수막종(Meningioma)이 16%, 전이성(Metastatic)이 13% 뇌하수체 선암(Pituitary adenoma)이 8.2% 기타 6% 순으로 발생되는 것을 Table 1에서 보여 준다.

* BRAIN TUMOR TYPES

	TYPE	% OF BRAIN TUMOR'S
1	Glioma	43.0
	⊙ Glioblastoma Multiforma	23.0
	⊙ Astrocytoma	13.0
2	Meningioma	16.0
3	Pituitary adenoma	8.2
4	Neurilemoma	5.7
5	Craniopharyngioma	2.8
6	Sarcoma	2.5
7	Hemangioblastyoma	2.7
8	Pineal tumor	1.1
9	Metastatic	13.0
10	Other	6.0

* ANATOMICAL STAGING CLASSIFICATION

1 TUMOR(T), NODE(N), CLASSIFICATION SUPRATENTORIAL TUMOR'S	
T1	Diameter < 5cm : confined to 1 side
T2	Diameter > 5cm : confined to 1 side
T3	Diameter may be < 5cm : invades or encroaches ventricular system
T4	Crosses midline, invades opposite hemisphere extends infratentorially
N	Does not apply to this site

(Table 2-1)

2 TUMOR(T), NODE(D), CLASSIFICATION INFRATEXTORIAL TUMOR'S	
T1	Diameter < 3cm : confined to 1 side
T2	Diameter > 3cm : confined to 1 side
T3	Diameter may be < 2cm : invades or encroaches ventricular system
T4	Crosses midline, invades opposite hemisphere extend superatorially
N	Does not apply to this site

(Table 2-2)

해부학적 위치에 따른 병기는 크게 상부막상골(Supratentorial)종양과 하부막상골(Infratentorial)종양으로 구분하는데 이는 Table 2-1과 Table 2-2에 각각 나타나 있다.

Table 3에서는 중추신경계 종양에서의 병기를 보여 주는데 병리학적 등급과 병기를 종양의 크기에 따라 분류한다.

일반적인 뇌 종양의 생존율을 살펴보면 1등급의 성상 세포종(Astrocytoma), 뇌하수체 선암(Pituitary adenoma), 두개인두종(Craniopharyngioma), 시신경 교종(Glioma), 수막종(Meningioma)은 높은 5년 생존율을 보여주는 반면, 골수아세포종(Medulloblastoma)과 Ependymoma는 40~50%로 낮은 편이고 특히 brain stem, 세번째 뇌실(Third Ventricle)과 중뇌(mid brain)에 위치한 종양은 방사선으로만 치료하여 20~30%의 낮은 5년 생존율을 나타내고 있다.(Table 4)

방 법 (Technique)

두부에 위치해 있는 종양을 방사선으로 치료하는 기술은 매일 같은 자세가 되도록 하는 것이 요망된다.

뇌 종양 환자에 대한 Simulation에 있어서 두부의 뒷부분이 등글어 좌우로 쉽게 움직이고 턱도 아래위로 움직이기 때문에 Simulation할 동안에 지속적으로 안정적인 자세를 유지하기가 어렵다.

그래서 반복적으로 환자의 자세를 확인하고 머리 고정장치를 사용하여야 한다.

방사선 조사 범위는 종양의 해부학적 위치와 주위 조직으로 침범된 정도와 뇌종양의 특성에 따라서 결정된다.

그래서 뇌 종양에 대한 방사선 치료를 위한 Simulation방법은 전뇌 방사선 조사 방법(Whole brain technique), 국소적 방사선 조사 방법(brain reduction technique), Helmet 조사방법(Helmet technique)으로 나눌 수 있다.

전 뇌 방사선 조사 방법(Whole brain technique)은 머리 기저부에 전이가 없는 상부막상골(Supratentorial)종양을 치료하

* STAGE GROUPING

CENTRAL NERVOUS SYSTEM TUMOR'S			
STAGE	GRADE	TUMOR	METASTASES
STAGE IA	G1	T1	Mo
IB	G1	T2 T3	Mo
STAGE IIA	G2	T1	Mo
IIB	G2	T2 T3	Mo
STAGE IIIA	G3	T1	Mo
IIIB	G3	T2 T3	Mo
STAGE IV	G4	T1 T4	Mo
	G1-G3	T4	Mo
	ANY G	ANY T	ANY M

(Table 3)

ESTIMATED SURVIVAL* FOR THE MORE COMMON BRAIN TUMORS		
	Percent Survival	
	5-year	10-year
Astrocytoma		
Grade I (cerebellar)	90 - 100	85 - 100
Grade I (all sites)	50 - 60	30 - 40
Grade II	16 - 46	8 - 15
Grade III	10 - 30	0 - 10
Grade IV	0 - 10	0 - 1
Medulloblastoma	40 - 50	20 - 30
Ependymoma	40 - 55	35 - 45
Oligodendroglioma	50 - 80	20 - 30
Brain stem**	20 - 30	0 - 10
Third ventricle and midbrain**	25 - 35	5 - 10
Pinealoma**	50 - 90	55 - 65
Pituitary adenoma	80 - 95	70 - 90
Craniopharyngioma	80 - 90	65 - 80
Optic	75 - 100	70 - 85
Meningiomas†	70 - 80	50 - 60

* All figures are rounded and represent ranges of reported series in the literature. With the exception of grade 1 (cerebellar) astrocytomas, radiation therapy has been employed as an adjuvant to surgery.
** Radiation therapy alone is employed for the treatment of these tumors.
† Chemotherapy in adjuvant setting has not been established to add to 5 or 10-year survival.

(Table 4)

는 경우로 Fig 1에서 보여 주는 것처럼 Supero-orbital ridge와 외이도를 잇는 선을 조사야의 하한선으로 하여 전체 뇌를 포함하는 방법이다.

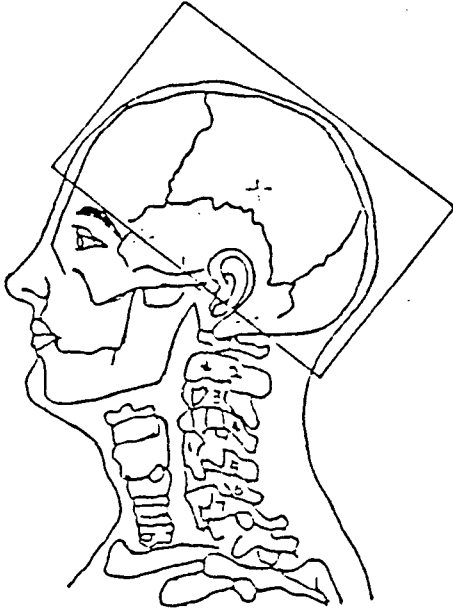


Fig 1. Whole brain technique

국소적 방사선 조사 방법 (Brain reduction technique)은 Cone down 조사 또는 boost 방법에 주로 사용되는 것으로 종양 위치에 따라 선택적으로 이용되는 방법이다. (Fig 2)

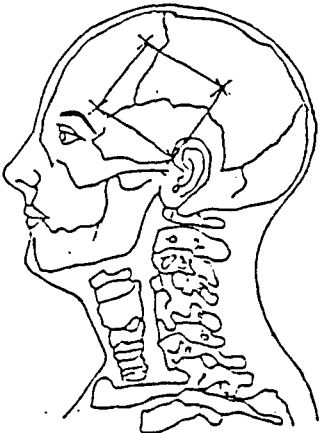


Fig 2. Brain reduction technique

Fig 3이 보여 주는 것은 Helmet 조사방법 (Brain Helmet technique)으로 주로 뇌막에 병소가 있는 경우에 전체 뇌는 물론 시신경, 뇌의 측두엽, 2번째 경추를 포함하게 되는 방법으로써 뇌 기저부는 물론 하부막상골 (Infratentorial) 종양을 치료하는 방법이다.

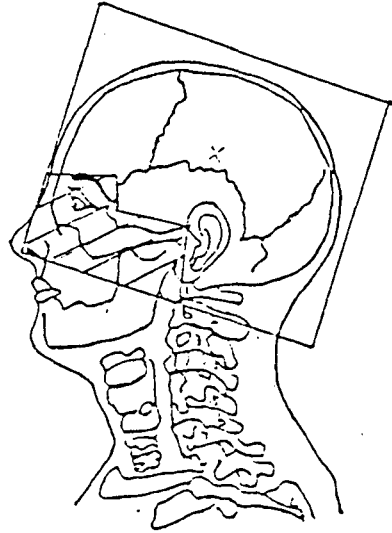


Fig 3. Brain helmet technique

이중 brain helmet technique의 Simulation 방법을 알아 보면 fluoroscopy를 통하여 치료 범위를 잡는데

Anterior : 1cm shine over

Posterior : 1cm shine over

Inferior : level of c-2 or c-2 including

Superior : 1cm shine over

로 하며 Shine over 라고 하는 것은 환자의 머리에 있어서 가장 돌출된 부위를 말하는 것이다.

조사면적을 불필요하게 크게 하면 산란 방사선을 고려하지 않은 치료시간이나 선량 계산의 착오를 범할 수 있으므로 가능한한 최소한으로 유지해야 한다.

치료 조사야에서 차폐가 필요한 눈의 경우 차폐의 범위는 lateral canthus 보다 더 아래로 내려 가거나 anterior fossa의 Su-

perior ridge 보다 더 위로 침범하지 않게끔 하고 가능한한 lens 만 차폐하는 것이 이상적이다.

차폐체의 위치를 용이하게 하기 위해 anatomical landmark에 radiopaque 한 물질을 사용하여 Simulation 하기도 한다.

또한 환자의 상태나 필요에 따라서 Collimator 를 angulation 하면 simulation 을 보다 용이하게 할 수 있다.

Simulation이 끝난 다음 환자에 대한 확실한 기록사항을 작업표에 기록하게 되는데 그중에는 marking 이나 tattoo에 대한 것을 기록하고 extenal canthus 로부터 Inferior margin까지 측정한 거리를 anatomical landmark 로 기록하고 both lateral 의 자세잡은 상태등을 사진으로 기록하여 치료 chart에 부착하여 다음 치료에 도움이 되게 하고 필요에 따라 환자 얼굴 사진도 기록으로 남긴다.