

발작성야간혈색소뇨증 1례

영남대학교 의과대학 임상병리학교실
김정숙 · 김경동

영남대학교 의과대학 내과학교실
이 현 주

서 론

발작성야간혈색소뇨증(Paroxysmal nocturnal hemoglobinuria : 이하 PNH로 약함)은 후천성 만성용혈성빈혈의 한 종류로서 그 원인은 아직 확실치 않으나 활성화된 혈청 보체의 작용으로 적혈구계 세포의 과민한 반응으로 인하여 심한 혈관내 적혈구의 용해, 때로는 백혈구 및 혈소판의 이상도 수반되며, 조혈 간세포의 이상으로 야기되는 클론성 질환이다¹⁾.

PNH의 임상적 경과는 다양한데 주된 임상적 양상인 심한 혈관내 용혈과 이에따른 혈색소뇨, 철 결핍, 반복된 혈전 형성, 골수형성부전, 감염 등의 증후와 안면창백, 황달 등을 나타내는 비교적 드문 만성 질환으로서 저자들이 조사한 바로는 현재까지 국내 보고는 모두 23예가 보고되어 있다(2-13).

저자 등은 PNH 1예를 경험하였기에 문헌고찰과 함께 보고하는 바이다.

증 례 보고

환자 : 김00, 남자, 21세, 학생

주소 : 수개월 전부터 진행성의 호흡 곤란, 전신 쇠약감 및 쉬 피로감.

과거력 : 어릴때 안면창백이 나타났으며, 국민

학교 시절에 코카콜라 색의 소변을 여러번 경험하였으며, 특히 운동후에 이런 현상이 더욱 심하였다고 한다. 장티푸스, 신장염을 앓은 적이 있음.

내원 2년 전에도 코카콜라색의 소변, 황달 및 쇠약감을 주 증상으로 내원하여 A형바이러스간염으로 진단받은 바 있음.

1개월 전에 심한 두통, 쇠약감 및 호흡곤란으로 S대학병원에서 악성 빈혈을 의심하여 입원 권유를 받은 바 있음.

가족력 : 특기 사항 없음.

현병력 : 내원 수개월 전부터 시작된 진행성의 호흡곤란, 전신쇠약감 및 쉬 피로감을 느끼며 안면창백, 황달이 있었다고 하며 시작된 시기는 확실치 않으나 간헐적으로 특히 운동 후에는 아침에 암갈색의 소변을 보았다고 하였다.

이학적 소견 : 입원 당시 환자는 혈압 140/80 mmHg, 맥박 92/분, 호흡 20/분 이었으며, 만성 병색이었고, 안면은 밀납처럼 창백하였으며 안검은 심한 빈혈상을 나타냈다.

청진상 심첨부에 II/IV 정도의 수축기 심잡음이 들렸고, 복부 진찰에서 간이 1행지 미만 정도 촉진되었으며 비장은 만져지지 않았다. 손가락과 발가락 끝은 곤봉상을 나타냈다.

검사 소견 : 입원당시의 일반혈액검사는 혈색소 3.7g/dl, 백혈구수 4,400/mm³(호중구 54%, 임

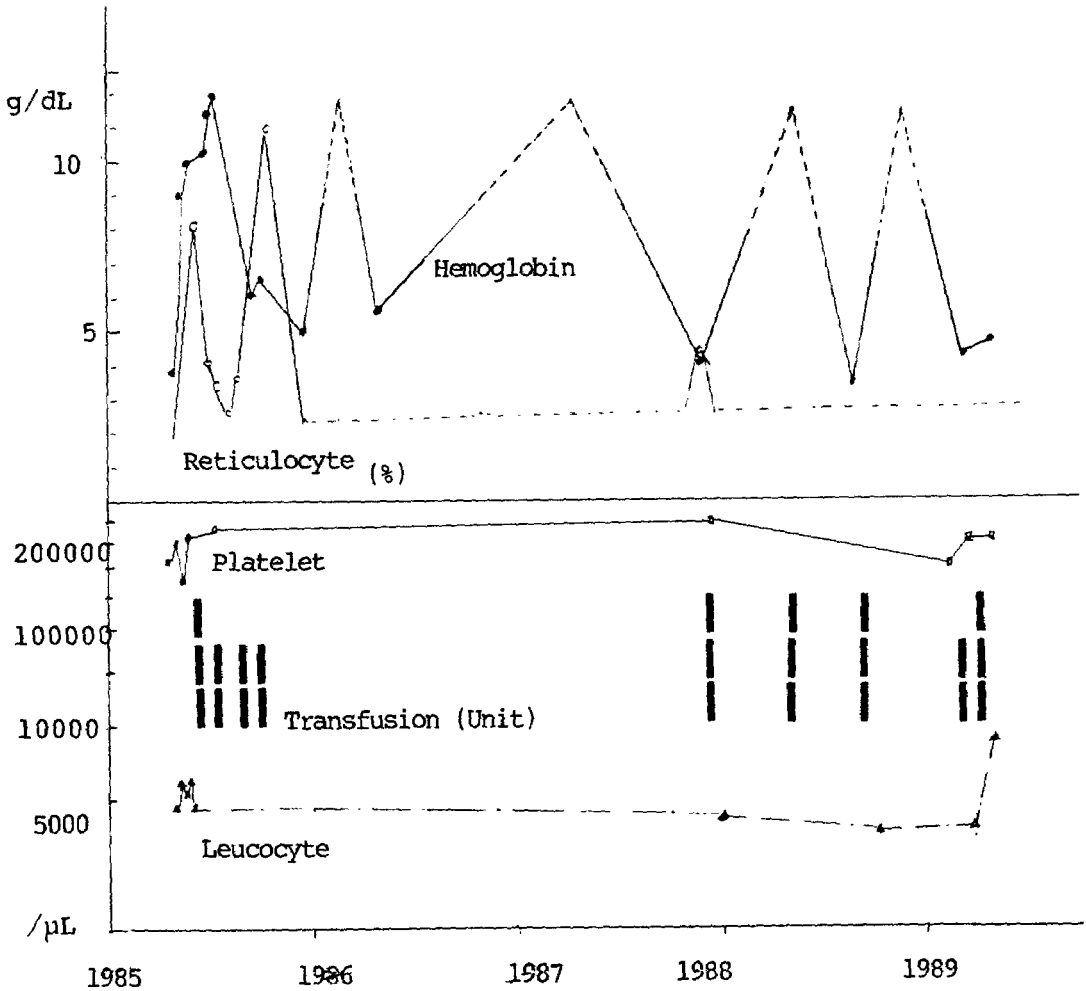


Fig. 1. Schematic presentation of clinical course.

과구 44%, 단핵구 2%); 혈소판은 246,000/ mm^3 이었고 망상적혈구수는 8.0%이었다 (Fig. 1).

소변검사에서는 straw color, 혈뇨와 단백뇨가 음성이었으나 입원 2일과 11일에 다량의 hemosiderin이 확인되었으며, 입원 기간중 부정기적으로 혈뇨가 양성으로 나타났다.

말초혈액도말검사에는 중등도의 대소부동증과 표적세포 및 구상적혈구가 관찰되었다 (Fig. 2).

골수천자 및 조직검사 소견에서 세포충실도는 정상이었으나 중등도의 적아구계의 증식이 나타나 M:E비는 1:1.7이었으며 저장철은 염색되지

않았다 (Fig. 3).

혈액화학검사 결과에서는 총단백량이 8.0g/dl, 알부민 5.0g/dl, 총빌리루빈 0.7mg/dl, 총콜레스테롤 118mg/dl, GOT 60 IU/L, GPT 12 IU/L, LDH 3000 IU/L, alk, phosphatase 148 IU/L로 나타났으며, LDH isoenzyme 검사에서는 LD1분획의 증가가 현저한 flipped 양상을 보였다.

직접 및 간접 Coomb's test는 모두 음성이었고, 혈청 비타민 B12는 755.94pg/ml, Folate는 3.16 ng/ml였으며, 저장철 (ferritin)은 6.70ng/ml였다.

적혈구취약성검사는 정상범위에 속하였으며, Donath-Landsteiner 검사에서 음성으로 나타났

Table 1. Summary of laboratory data.

Date (MM/DD /YY)	Hospital Days	Hematological Tests					Chemistry			Urinalysis			Comment (Transfu sion, Unit)	
		Hgb (g/dℓ)	Hct (%)	Reti (%)	WBC (X10/L)	Platelet (X10/L)	GOT (IU/L)	GPT (IU/L)	LDH (IU/L)	Hemo siderin	Occult Blood	Pro tein		
	-2	3.7	11.5		4.4	246								
04/15/85	1	3.5	11.4	8.0	4.2	265	60	12	2204	+++	±	-	Admission	
	2									+++	-	-	BM study	
	3	6.1	18.2		6.1				2262*				(P/C, 3)	
	4	8.2	25.2		5.5					+	-	-	(P/C, 2)	
	6	9.1	28.0	4.0	4.8	185								
	9	9.5	28.9	4.0	5.3	166	102	18	2528		-	-		
	11	9.9	30.9	3.2			72	14	3000	+++	-	-		
	15	10.3	30.8		4.3	252	67	14	2432		±	-	Discharge	
05/07/85		11.4		2.5			46	22		-	-	-		
05/21/85		11.8		3.8										
07/24/85		6.1	18.0	11.0		276	76	NT	4205	+++	±	-		
08/16/85		6.4	19.3										(P/C, 2)	
12/19/85		4.9	15.6		4.3								(P/C, 2)	
04/18/86		5.5	17.2											
12/01/87		3.9	12.5	4.0	3.9	299				NT	-	-		
05/03/88													(W/RBC, 3)	
10/19/88		3.7	12.0		3.4								(W/RBC, 3)	
02/09/89		4.3	12.6		3.5	204							(W/RBC, 2)	
03/16/89		4.6	13.8		8.6	223	252	33		NT	+++	+	(W/RBC, 3)	

Symbols : *, Flipped pattern was preset on LDH isoenzyme study ; P/C, packed red cell ; W/RBC, washed RBC ; NT, not tested.

으며, sucross hemolysis test에서 21%의 용혈을 나타내어 양성반응을 나타내었고, Ham's test에서도 23% 용혈로서 양성을 나타냈다. leukocyte alkaline phosphatase(LAP) score는 10미만으로 현저한 감소를 나타냈다.

치료 : 환자는 보존적 치료로서 세척적혈구 수혈, 철제 투여, androgen제제 및 엽산 등을 필요마다 간헐적으로 투여받았고, 15일간의 입원 후 퇴원시의 일반혈액검사 결과는 혈색소치가 10.3 g/dℓ으로 호전이 있었다.

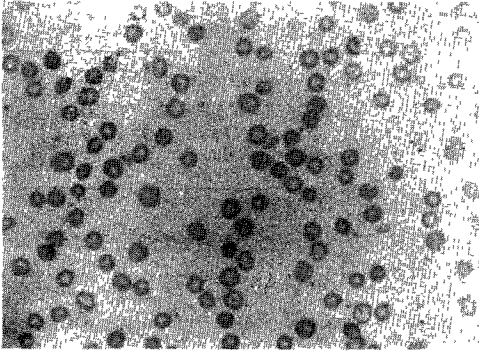


Fig. 2. Peripheral blood smear of paroxysmal nocturnal hemoglobinuria case revealing occasional spherocytes and target cells. Wright's-Giemsa (X 400).

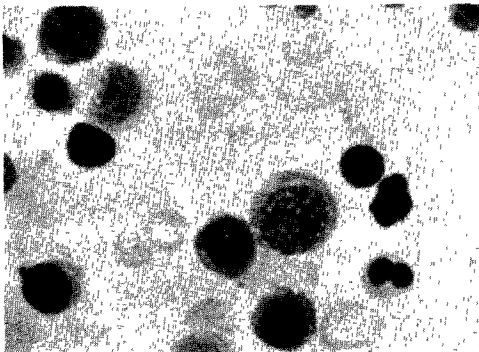


Fig. 3. Bone marrow smear of paroxysmal nocturnal hemoglobinuria case showing predominance in erythropoiesis. Wright's-Giemsa (X 1000).

경과 : 퇴원 후 환자는 매일 엽산 1mg과 oxymetholone 25mg씩 2회 복용을 계속하였으며, 문진상 소변색의 이상은 없었으며, 혈색소가 11.4g/dl, GOT가 46 IU/L로 호전이 있었다.

퇴원 3개월 후 환자는 밝은색의 소변, 호흡곤란 및 전신쇠약을 주소로 다시 내원하여 일반혈액 검사 결과, 혈색소치 6.1g/dl, 백혈구수 5,100/mm³, 혈소판수 276,000/mm³, 망상적혈구수 11.0%, GOT 76 IU/L 및 LDH 4,205 IU/L로 나타났으며, 세척적혈구 2 unit를 수혈받았다.

그 후 환자의 상태는 양호하였으나, 1985년 4월

퇴원 후 현재까지 4년간 간헐적으로 모두 6차례의 붉은색 소변, 현기증, 쇠약감, 호흡곤란 등을 주소로 내원하여 그 때마다 세척적혈구 2-3 unit씩 수혈받았다.

가장 최근의 혈액검사에서는 혈색소치 4.6g/dl, 혈소판 223,000/mm³, 총빌리루빈 4.1mg/dl, GOT 252 IU/L, 혈청 철 80μg/dl 및 총철결합능 344 μg/dl로 나타나 엽산, 남성호르몬제, 부신피질호르몬제 등을 투여하고 세척적혈구 3 unit를 수혈하여 증세의 호전이 있었다.

고 찰

야간발작성혈색소뇨증(PNH)은 후천성 만성 용혈성빈혈 가운데 하나로서 정확한 병인은 아직 밝혀지지 않았으나, somatic mutation theory가 가장 유력하며¹⁴⁾, 조혈간세포의 이상으로 인하여 야기되는 클론성 질환으로 알려지고 있으나¹⁵⁻¹⁸⁾ 가족성 소인은 없다.

PNH에서 용혈의 기전은 적혈구막에 부착된 보체조절단백인 decay accelerating factor (DAF)^{19,20)}가 결핍된 적혈구를 위시한 과립구, 단구, 혈소판, N-K cell 등이 보체 활성화가 생기면 C5에서 C9에 이르는 C3b-활성화 종말 용해 복합체(C3b-activated terminal lytic complex)의 용해에 비정상적으로 과민한 반응을 나타낸 결과 세포막의 병변을 일으킨다^{21,22)}.

보체 매개성 혈구 용해로 인하여 범혈구감소증 혹은 저골수세포증 등도 나타날수 있다. DAF는 분자량이 75,000-80,000dalton이며 모든 정상 조혈계세포에 발견되며 surface-bound C3 convertase의 파괴를 촉진시키므로, DAF가 결핍된 PNH stem cell의 클론에서 유래한 세포는 자신의 보체에 과민반응이 일어나며 정상 세포와 클론의 이상이 있는 세포가 골수와 말초혈액에서 동시에 출현하였다는 보고도 있다²²⁾.

PNH cell에는 DAF가 결핍되고, acetylcholinesterase활성치의 심한 감소가 나타나는데^{23, 24)},

이는 용혈의 정도와 잘 일치되고 있다. PNH 환자의 적혈구를 항체나 보체에 의한 용혈의 정도에 따라 3가지 아형으로 나누는데²⁵⁾, PNH-I 적혈구는 거의 정상에 가깝고, PNH-II 세포는 중등도의 과민반응을 보이고, PNH-III 세포는 용혈성 보체와 심한 과민반응을 나타낸다.

대부분의 PNH 환자에서는 PNH-I 과 PNH-II 세포의 혼합의 형태를 취하며 용혈에 대한 과민반응의 정도는 보체의 활성이 초래될 수 있는 여건 즉 혈청 PH의 하강, Mg²⁺ 치 상승, cobra venom의 추가 등에서 증대된다²⁶⁻²⁹⁾. 산성화 시킨 혈청에서 PNH세포의 과용혈되는 현상을 PNH의 진단에 이용되고 있다(Ham's test)³⁰⁾.

PNH-III 세포는 C3b의 공격을 받아 많은 세포막의 천공이 생겨서 전자현미경으로 보면 찌어진 듯한 효과가 나타나 용해가 진행된다. 이런 과민반응을 일으키는 세포가 20% 미만인 경우에는 임상증상은 경하나, 20-50%에서는 발작성을 띄게되고 급기야는 혈색소혈증과 혈색소뇨증이 나타난다²⁵⁾.

성숙 PNH적혈구보다는 망상 적혈구가 보체에 의한 용혈에 더 예민하여 골수내 세포가 더욱 예민하므로, 심지어는 committed erythroid precursor의 90%가 변이된 세포를 방출시킬 경우에도, 만일 20%가 성숙과정에서 용해되지 않는다 해도 순환 혈액에서는 80% 이상의 세포는 정상으로 나타난다.

과립구계의 이상은 활성화된 보체에 노출될 때 탐식기능과 chemotaxis의 이상으로 나타나며³¹⁾, 변이된 과립구는 CML과 같은 백혈구의 alkaline phosphatase(LAP)의 결핍의 형태로 나타나는데³²⁻³³⁾, 본 증례에서도 LAP score는 10이하로 나타났다.

성별 발생 빈도는 비슷하다고 하며²⁾, 연령 분포는 20-40세까지가 전체의 반이상을 차지하며 10세미만이나 70세이상은 극히 드물다고 한다^{1, 2)}.

입원 당시 주소는 대부분 빈혈에 의한 증상을

나타낸다고 하며 그의 복통이나 갈색뇨 및 황달 등을 호소하며 진단이 늦어지는 경우도 많다고 한다²⁾.

우리나라에서 보고된 PNH 환자의 주소로는 호흡 곤란, 현기증, 임계항진 등 빈혈에 의한 증상이 제일 많았고 그의 출혈 및 용혈에 의한 증상이 많았고 드물게 갈색뇨와 복통을 주소로 내원한 환자도 있었다²⁾.

진단되는 시기는 증상 빈혈 후 대개 늦게 진단되는 예가 많은데, Polli등에 따르면 60%에서 1년 이상의 기간이 경과하였다고 하며³⁶⁾, 본 증례에서도 어린시절부터 코카콜라색의 소변이 있었으며, 특히 운동후에 흔히 이런 양상이 있었다는 점으로 미루어 볼 때 십여년 동안 간헐적인 증상 발현이 있었음을 알 수 있다.

용혈성 발작이 있을 때 범혈구감소증이 동반될 수 있으므로 재생불량성빈혈을 의심하여 입원하거나, 혹은 재생불량성빈혈의 경과 중에 PNH로 전환되거나 때로는 동반되어 나타나기도 한다. 고등²⁾에 의하면 PNH로 진단받은 환자중 71.4%에서 과거 PNH이외의 진단을 받았는데 재생불량성빈혈이 가장 많았고 다음 철결핍성빈혈및 용혈성빈혈이었다고 하며 그의 간질환과 빈혈등으로 진단되었다고 한다. 본 증례에서도 재생불량성 빈혈을 의심하여 모 대학병원에서 입원을 권유받은 바 있었다.

PNH의 경과중에 골수기능이 저하되어 범혈구 감소증, 저망상구증등이 나타나며, 경우에 따라서는 정도가 아주 심하여 골수기능 상실에 이르는 경우가 있다. 또는 이와 반대로 재생불량성빈혈 경과중에 PNH의 증후가 병발되는 경우도 있다³⁷⁾. 따라서 재생불량성빈혈-발작성야간혈색소뇨증(AA-PNH syndrome)의 원인을 이해함에 있어서는 AA의 병인과 더불어 이것이 PNH 및 백혈병등과 어떻게 병인론적 측면에서 밀접한 상호관계를 가지고 있는지를 파악함이 중요하다. AA와 PNH의 공통점으로서 골수저형성증을 보이며 백혈병의 초기 내지 preleukemia 소견으로서도

범혈구감소증과 골수저형성증을 보일 수 있다는 점은 이들 3질환들을 병인론적 측면에서 고려할 때 별개의 질환이기 보다는 골수에 대한 동일한 유발자극에 대하여 여러가지 상이한 양상으로 나타날 뿐인 하나의 집합질환(lumping)으로서의 개념으로 이해함이 바람직하다³⁷⁾. 즉 근본적인 골수에 대한 첫 자극에 의하여 somatic mutation이 야기되며, 이미 형성된 재생불량성 골수에서 조혈세포의 재생이 일어날 때 stem cells의 비정상적인 clone이 형성되고, 이것이 자가증식할 때 적혈구계의 경우에는 PNH로, 그리고 백혈구계 경우에는 백혈병으로 나타나게 되는 것이다³⁸⁾.

이등⁷⁾은 한 환자에서 만성골수성백혈병과 발작성야간혈색소뇨증의 혈액학적소견이 동시에 관찰된 1예를 보고하였는데, 이 두 질환이 공존할 수 있다는 증거로는 첫째 Dacie³⁸⁾, Onil¹⁴⁾ 등이 제시한 바와 같이 골수에 어떤 자극이 가해진 후 stem cells의 돌연변이에 의하여 PNH가 기인된다면 같은 기회에 의해 만성골수성백혈병도 발생할 수 있다는 충분한 가능성이 있으며, 둘째로는 Catovsky등³⁹⁾이 만성골수성백혈병환자 12명중 5명에서 sucrose hemolysis test가 경미한 양성 소견을 보였다는 사실과 셋째로는 Gralnick등⁴⁰⁾이 181명의 만성골수성백혈병환자 가운데 39명에서 골수섬유증을 관찰하였던 반면에, Hansen등⁴¹⁾은 10명의 골수섬유증환자 중 2명에서 PNH를 관찰하였고 보고한 것은 두가지 질환의 공존 가능성을 시사하는 바이다.

용혈유발의 직접적인 원인으로서는 약제투여에 의한 경우가 가장 많다고 하며 그 다음으로 감염, 철제제의 투여, 수혈, 운동 및 정신적 stress의 순으로 보고되고 있으며, 그 외에 임신, 월경, 예방접종, 수술 및 한냉에의 노출 등도 보고되었다²⁾.

PNH의 증상 중 출혈성 소인은 혈소판이 40,000 - 100,000/mm³ 이하로 감소된 환자들 이었다고 한다²⁾.

PNH에서 나타날 수 있는 합병증으로는 혈전

전색증, 감염, 신장기능저하, 백혈병으로의 전환 등을 들 수 있으며³¹⁾, 대량의 혈색소뇨로 인한 철결핍이 흔히 동반된다. 합병증 가운데 혈전전색증과 감염이 이 질환의 예후에 가장 영향을 미치는데, 혈전전색증은 주로 정맥, 특히 뇌혈관에서 가장 흔하며⁴²⁾, 장간막정맥, 신정맥, 간문맥 등에서도 나타나며, 뇌혈관에서 흔히 나타나는 이유로는 비교적 정맥압이 낮으며, valve가 없고, 상시상동으로 유입되는 뇌정맥이 예각을 이루는 점 등으로 설명되고 있다⁴³⁾. 임상적으로는 흔히 두통, 복시, 의식장애, 간질발작, 편마비, 안구운동장애나 복통, 단백뇨 등이 나타나면 혈전의 가능성을 염두에 두어야하고 원인이 분명치않은 복통은 특히 간정맥혈전의 가능성을 고려해야 한다⁴⁴⁾. 국내의 몇몇 보고에서도 혈전 전색증이 출현한 예에 대한 보고와 혈전증에 관한 자세한 문헌고찰이 있었다^{10,11)}. 본 증례에서는 아직 혈전으로의 진전은 없었다.

이학적 소견상 PNH자체로 인한 장기비대나 임파절 증대는 없는게 보통이나 때로는 반복 수혈에 의한 헤모시데린의 침착으로 약간의 비종대 또는 간종대가 있을 수 있다고 한다⁴²⁾. 본 증례에서도 우늑골 연하부에서 1행지 미만의 간이축지되었다.

혈색소치는 질환의 경과와 환자에 따라 심한 차이가 나타나고, 망상적혈구수는 대부분 상승되어 나타나나 다른 원인에 의한 용혈성 빈혈의 경우보다는 상승폭이 낮다고 한다²⁾.

PNH의 진단을 위한 검사법으로는 Ham's test가 가장 특이성이 높은 검사이며, 적합한 정상인의 혈청을 pH6.5로 산성화시켜 여기에 적혈구를 37°C에서 보온시켜 용혈의 정도를 판단하는 것이 기본 원리이다⁴⁵⁾. PNH이외에 유일하게 Ham's test에 양성을 나타내는 질환은 HEMPAS (hereditary erythroblastic multinuclearity with a positive acidified lysis test)이지만, 양질환의 감별로서 자가용혈시험이 이용되고 있다⁴²⁾.

Sugar water test는 PNH 이외의 경우에서도

양성으로 나타날 수 있다고 하며^{46,47)} 특이성은 Ham's test에 비해 떨어지는 편이나⁴⁸⁾, 용혈의 정도가 10% 이상인 경우를 양성으로 간주할 때의 양성은 없다고 한다.

골수검사에서 골수세포 및 적혈구계세포의 증식도는 과형성에서부터 형성부전까지 다양하나 적혈구의 생성은 적아구계의 증식을 보이는 것이 대부분이며 특징적으로 과중식골수에서는 저장철의 감소를, 골수형성부전시는 저장철의 증가를 볼 수 있고⁴⁶⁾ M:E비는 적아구계의 증가를 나타내는데 본 예에서는 저장철의 감소와 적아구계의 증가를 나타냈다.

PNH의 치료는 발병기전이 아직 명확하지 않음으로 논란이 많으나, 가장 확실한 치료방법은 골수이식으로 PNH의 원인 stem cells을 성공적으로 소멸시킬 수 있으나, 그 외의 방법으로는 보조요법이 중요하다³¹⁾.

수혈은 가장 중요한 일시적 보조요법이며, 전혈이나 농축적혈구는 용혈을 증대시킬만한 충분한 보체가 있으므로 세척적혈구가 가장 이상적이다⁴⁹⁾.

심한 용혈이 있으면 prednisone제제로 단시간 내에 효과를 나타내지만, 골수형성이 저하되거나 용혈의 정도가 낮으면 효과가 없으며, 이 제제를 이용할시는 항상 부작용을 염두에 두어야 한다.

Androgen제제는 골수형성저하가 있을 경우에 사용하며, 주로 적혈구계세포에는 효과적이나 과립구계나 혈소판에는 효과가 없다. 이 제제도 간독성을 위시한 여러가지 부작용이 나타날 수 있으므로 8주 이내의 기간에서 사용하여야 한다.

합병증으로 혈전전색증이 나타나면 즉시 항응고요법을 시행하여야 하며, 대개 대량의 헤파린의 정주를 시행하고 tapering 시에는 Coumarin 제제의 투여를 시작한다.

헤파린은 소량투여시에는 항응혈소를 억제시키고 보체의 부경로를 활성화시켜 용혈을 증가시키지만 대량 투여시에는 보체의 활성화를 억제시키기 때문에 치료에 이용된다^{50,51)}. 그 외에

결핍된 영양소, 즉 철제제나 엽산 등을 필요시마다 투여한다.

본 예의 경우에서도 철제투여, 남성홀몬제제, 엽산, 세척적혈구수혈 및 부산피질홀몬제 투여로 급속한 호전을 보였으며 환자는 계속 장기적으로 또 증상의 변화에 따라 외래에서 추적 관찰 중이며 현재까지 가벼운 감염을 제외하고는 병발증은 없었다.

결 론

저자들은 영남의료원에서 진단되고 치료한 발작성 야간혈색소뇨증 1례를 경험하고, 병인론을 중심으로한 국내 및 국외 문헌을 고찰과 함께 보고하는 바이다.

참 고 문 헌

1. Fred P., Cecil textbook of medicine, 18th ed., W. B. Saunders Co., Philadelphia, 1988, p. 922.
2. 고윤운, 김주향, 양용길, 심영학, 한지숙 : 발작성야간혈색소뇨증에 대한 임상적 고찰. 대한혈액학회잡지, 15(2) : 103-112, 1980.
3. 박준명, 이주형, 손선석 : 발작성야간혈색소뇨증. 대한내과학회지, 5 : 61, 1961.
4. 강영민, 박실무, 송인경, 이원노, 민현기, 이문호 : 발작성야간혈색소뇨증의 2례. 대한내과학회지, 14 : 515, 1971.
5. 박성광, 강 건, 김효석, 김문자, 유수용, 김종설 : 발작성야간혈색소뇨증. 대한내과학회지, 14 : 661, 1971.
6. 이규보, 이상채, 황기석 : 재생불량성빈혈에서 발작성야간혈색소뇨증으로 이행된 1예. 대한내과학회잡지(초록), 13 : 80, 1978.
7. 이근전, 유박영, 최동섭, 박정식, 김병국, 김로경, 최구완, 이문호 : 발작성야간혈색소뇨증과 만성골수성백혈증이 동시에 관찰된 1예.

- 대한내과학회지, 23 : 142, 1980.
8. 한지숙, 김 용, 백종열, 고윤웅, 최경훈 : 재
생불량성빈혈-발작성야간혈색소뇨증 1예.
대한혈액학회지, 13 : 133-140, 1978.
 9. 정낙섭, 원종덕, 이문호, 신수용 : 발작성야간
혈색소뇨증의 1예. 대한의학협회지, 7 : 1091,
1964.
 10. 윤정환, 주현영, 한대석, 한지숙 : 발작성야간
혈색소뇨증에서 병발한 양측성 신정맥혈전증
1예. 대한내과학회지, 30 : 669-704, 1986.
 11. 이명식, 선우일남, 이선주 : 발작성야간혈색
소뇨증에 동반한 뇌정맥혈전증 1예. 대한신
경과학회지, 4 : 246-250, 1986.
 12. 이영식, 한지숙, 이선주, 조춘구, 안용정, 고
윤웅 : 발작성야간혈색소뇨증의 생존에 관한
연구. 대한혈액학회지, 22 : 253-260, 1987.
 13. 김영한, 김원배, 강득용 : 발작성야간혈색소
뇨증 2예. 대한임상병리학회지(초록), 9 : 277
-278, 1989.
 14. Oni, S. B., Osunkoya, B. O., and Luzzatto,
L. : Paroxysmal nocturnal hemoglobinuria
: Evidence for monoclonal origin of abnor-
mal red cells. Blood, 36 : 145, 1970.
 15. Mengel, C. E., Hyman, B. N., O'Malley, B.
W., and Howell, D. A. : Coexistent paroxys-
mal nocturnal hemoglobinuria preceded by
aplastic anemia : A case report and family
study. Blood, 26 : 451, 1964.
 16. De Sandre, G., Ghitto, G. : An enzymatic di-
sorder in the erythrocyte of paroxysmal no-
cturnal hemoglobinuria : A deficiency in
acetylcholine esterase activity. Br. J. Haem-
atol., 6 : 39, 1960.
 17. Auditore, J. V., and Hartman, R. C. : Paroxy-
somal nocturnal hemoglobinuria : II. Eryth-
rocyte acetylcholine esterase defect. Am. J.
Med., 27 : 401, 1959.
 18. Crosby, W. H. : Paroxysmal nocturnal he-
moglobinuria : Report of a case of complica-
ted by a aregenerative(aplastic) crisis. Ann.
Int. Med., 39 : 1107, 1953.
 19. Roualt, T. A., Ross, W. T., Bell, S., and Shel-
burne, J. : Differences in the terminal steps
of complement lysis of normal and paroxys-
mal nocturnal hemoglobinuria red cells.
Blood, 51 : 325, 1978.
 20. Packman, C. H., Rosenfeld, S. I., Jenkins, D.
E. Jr., Theim, P. A., and Leddy, J. P. : Comp-
lement lysis of human erythrocytes. Diffe-
ring susceptibility of two types of paroxys-
mal nocturnal hemoglobinuria cells to C5d-
9. J. Clin. Invest., 64 : 428, 1979.
 21. Aster, H. A., and Enright, S. E. : A platelet
and granulocyte membrane defect of platelet
antibodies., J. Clin. Invest., 48 : 1199, 1969.
 22. Nicholson-Weller, a., Spicer, D. B., and Au-
stin, K. F. : Deficiency of the complement
regulating protein, "decay accelerating pro-
tein, "decay accelerating factor", on mem-
branes of granulocytes, monocytes, and plate-
lets in paroxysmal nocturnal hemoglobinu-
ria. N. Engl. J. Med., 312 : 1091, 1985.
 23. Metz, J. : The acetylcholinesterase activity
of the erythrocytes in paroxysmal nocturnal
hemoglobinuria in relation to the severity
of the disease. Brit. J. Haematol., 6 : 372,
1960.
 24. Kotsifopoulis, P. N. : Red cell membrane
proteins abnormality in paroxysmal noctur-
nal hemoglobinuria and in vitro PNH-like
erythrocytes. Acta. Heamatol., 56 : 328, 19
76.
 25. Rosse, W. F. : Variations in the red cells in
paroxysmal nocturnal hemoglobinuria. Br.
J. Haematol., 24 : 327, 1973.
 26. Rosse, W. F. : Variations in the red cells in

- paroxysmal nocturnal hemoglobinuria. *Br. J. Haematol.*, 24 : 327, 1973.
27. Jenkins, D. E. Jr. : Serum-red cell interactions at low ionic strength : erythrocyte complement coating and hemolysis of paroxysmal nocturnal hemoglobinuria cells. *J. Clin. Invest.*, 46 : 753, 1967.
28. May, E. : Paroxysmal nocturnal hemoglobinuria. Alternate-complement-pathway-mediated lysis induced by magnesium. *N. Engl. J. Med.*, 289 : 705, 1973.
29. Kabakci, T. : The lysis of paroxysmal nocturnal hemoglobinuria. red cells by serum and cobra factor. *Br. J. Haematol.*, 23 : 693, 1972.
30. Hinz, C. F. Jr. : The hemolytic reaction in paroxysmal nocturnal hemoglobinuria. *Prog. Hematol.*, 5 : 60, 1966.
31. Jandl, J. H., *Blood : Textbook of hematology*, 1st ed., Little Brown and company, Boston, 1987, p. 252-257.
32. Stern, M., and Ross, W. F. : Two populations of granulocytes in paroxysmal nocturnal hemoglobinuria. *Blood*, 53 : 928, 1979.
33. Craddock, P. R., Fehr, J., and Jacob, H. S. : Complement mediated granulocyte dysfunction in paroxysmal nocturnal hemoglobinuria. *Blood*, 47 : 931, 1976.
34. Gardner, F. H., and Murphy, S. : Granulocyte and platelet functions in paroxysmal nocturnal hemoglobinuria. *Sem. Haematol.*, 5 : 78, 1972.
35. Dixon, R. H., and Rosse W. F. : Mechanism of complement-mediated activation of human blood platelets in vitro : comparison of normal and paroxysmal nocturnal hemoglobinuria platelets. *J. Clin. Invest.*, 59 : 360, 1977.
36. Polli, e., Sirchia, G., Ferrone, S., Mercurial, F., and Zanella, A. : Hemoglobinuria parositica nturna-Revisone critics. Milano : Edizioni Cilag Chemie Italiana, 1973. Cited by Sirchia, G. and Lewis, S. M. in reference 42.
37. Lewis, S. M., and Dacie, J. V. : The aplastic anemia-paroxysmal nocturnal hemoplabuinuria syndrome. *Brit. J. Haematol.*, 13 : 236, 1967.
38. Dacie, J. V. : The hemolytic anemia. Part IV. Grune and Straton, New York, 1967.
39. Catovsky, D., Lewis, S. M., and Sherman, D. : Erythrocyte sensitivity to in vitro lysis in leukemia. *Br. J. Haemat.*, 21 : 541, 1971.
40. Gralnick, H. R., Harbor, J., and Vogel, C. : Myelofibrosis in chronic granulocytic leukemia. *Blood*, 37 : 152, 1972.
41. Hansen, N. E., and Kilnab, S. A. : Paroxysmal nocturnal hemoglobinuria in myelofibrosis. *Blood*, 36 : 428, 1970.
42. Sirchla, G., and Lewis, S.M. : Paroxysmal nocturnal hemoglobinuria. *Clin. Hematol.*, 4 : 199, 1975.
43. Vines, F. S., and Davis, D. O. : Clinical-radiological correlation in cerebral venous occlusive disease. *Radiology*, 98 : 9-22, 1971.
44. Peytremann, R., Rhodes, R. S., and Hartmann, R. C. : Thrombosis in paroxysmal nocturnal hemoglobinuria (PNH) with particular reference to progressive, diffuse hepatic venous thrombosis. *Ser. Haematol.*, 5 : 115, 1972.
45. Ham, T. H. : Chronic hemolytic anemia with paroxysmal nocturnal hemoglobinuria. Study of hemolysis in relation to acid-base equilibrium. *N. Engl. J. Med.*, 217 : 915, 1937.

46. Stratton, F., and Evans, D. I. K. : Lysis of PNH cells in solution of low ionic strength. *Brit. J. Hematol.*, 13 : 862, 1967.
47. Hansen, N. E. : The sucrose hemolysis test in paroxysmal nocturnal hemoglobinuria. Studies on erythrocytes and bone marrow cells. *Acta. Med., Scand.*, 184 : 543, 1968.
48. Hartmann, R. C., Jenkins, D. E. Jr., and Arnold, A. B. : Diagnostic specificity of sucrose hemolysis test for paroxysmal nocturnal hemoglobinuria. *Blood*, 35 : 462, 1970.
49. Gockerman, J. P., and Brouillard, R. P. : RBC transfusions in paroxysmal nocturnal hemoglobinuria. *Arch. Intern. Med.*, 137 : 536 1977.
50. Crosby, W. H. : Paroxysmal nocturnal hemoglobinuria : relation of clinical manifestations to underlying pathogenic mechanisms. *Blood*, 8 : 769, 1953.
51. Logue, G. L. : Effect of heparin on complement activation and lysis of paroxysmal nocturnal hemoglobinuria red cell. *Blood*, 50 : 239, 1977.

-Abstract-

A Case of Paroxysmal Nocturnal Hemoglobinuria

Chung Sook Kim, Kyung Dong Kim and Heon Ju Lee

*Department of Clinical Pathology, Department of Internal Medicine
College of Medicine, Yeungnam University
Taegu, Korea*

Paroxysmal nocturnal hemoglobinuria (PNH) is an uncommon hematologic disease characterized by an abnormal sensitivity of blood cells to the lytic action of serum complement.

We experienced one case of PNH in Yeungnam University Hospital from May 1983 to May 1989.

The patients was followed up without severe complications for 4 years since diagnosis with the only conserving treatments such as washed blood transfusion, adrenal corticosteroids, androgens, folate and iron preparation, intermittently.