

대동맥동 동맥류파열

— 1예 보고 —

김성수*·조종구*·김공수*

— Abstract —

Ruptured Sinus of Valsalva Aneurysm

— A Case Report —

Sung Soo Kim, M.D.*, Jung Ku Jo, M.D.*, Kong Soo Kim, M.D.*

Aneurysm of the sinus of Valsava is an uncommon cardiac anomaly, usually congenital in origin, which may occur as an isolated defect or in conjunction with other cardiac malformation.

This report is a case of a ruptured sinus of Valsalva aneurysm with ventricular septal defect in a 18-year-old female patient who complained progressive exertional dyspnea.

She underwent operative management using total cardiopulmonary bypass. The fistula originated from the right coronary sinus and ruptured into the right ventricle and coexistent lesion was supracristal ventricular septal defect. The repair was done through aortic and right ventricular approach. The ruptured sinus of Valsalva was closed with pledgets suture and the ventricular septal defect was closed with patch.

The postoperative result was good.

서 론

대동맥동 동맥류는 대동맥중막과 대동맥판막의 섬유윤 사이에 연속성의 결함에 의해 원뿔통형의 동맥류를 형성하는 질환으로 대부분 선천성 원인에 의하여 발생하나 드물게는 후천성 원인에 의해서 발생하기도 한다. 이 동맥류가 보다 압력이 낮은 인접한 심방이나 심실로 파열되면 대동맥과 심장사이에 누공을 형성하는 비교적 드물 심장질환으로 단독적으로 나타나기도 하지만 다른 심혈관계형 특히 심실중격결손증과 동반하여 나타나기도 한다. 발생빈도는 저자들에 따라 다소간의 차이가 있어 Henze등¹⁾은 선천성 심장질환으

로 수술받은 환자의 0.14%로, Meyer등²⁾은 0.34%, Taguchi³⁾는 3.57%로 보고 하고 있다.

Lillehei등⁴⁾에 의해 체외순환을 이용한 개심술로써 처음 수술에 성공 하였고 국내에서도 이동⁵⁾이 6례에 대한 수술경험을 보고한 이래 적지 않은 증례 보고가 있었다^{6,7,8,9)}.

본 전북대학교 의과대학 흉부외과학교실에서는 점차적으로 진행되는 중증도의 운동시 호흡곤란을 호소 해온 18세 여자 환자에서 우관상동맥동에서 발생하여 우심실로 파열된 대동맥동 동맥류와 심실중격결손증을 체외순환을 이용한 개심술로 수술치험 하였기에 문헌고찰과 함께 보고 하는 바이다.

증 례

본 환자는 18세 여자로서 소아기때 잦은 상기도 감염으로 인해 병원을 방문하여 선천성 심장질환이 있음을

* 전북대학교 의과대학 흉부외과학교실
* Department of Thoracic & Cardiovascular Surgery,
College of Medicine, Chonbuk National University
1989년 7월 28일 접수

알게 되었으나 특별한 치료없이 지내오던중 14세때에 이르러 심실중격결손증으로 진단받고 수술을 권유 받았으나 경제적 형편으로 수술을 시행받지 못 하였다. 1988년 5월 11일 본 병원에 입원하기 전까지 환자는 중증도의 운동시 호흡곤란과 피로감 외에는 특별한 증상을 보이지 않았었다.

본 병원 내원당시 이학적소견상 우상완 수축기 혈압은 130 mmHg이고 이완기혈압은 70 mmHg이었으며 체중은 51 kg 신장은 161 cm이었다. 외관상 전신상태는 비교적 양호하였고 건강한 편이었다. 두경부에서 약간의 경정맥 확장소견은 있었으나 청색증은 없었고 흉부사진상 전흉벽돌출은 없었고 청진상 좌우폐 호흡음은 정상범위 였으나 좌측 및 우측 제 2늑간, 좌측 제 3늑간에서 심한 수축기 및 이완기 심잡음이 청취 되었으며 전흉부에서 thrill을 촉지 할 수 있었다. 간장 및 비장종대는 촉지 되지 않았다.

검사소견상 심전도는 좌심실비대 소견외에는 특이 사항이 없었고(그림 1) 흉부 X-선 검사상 심비대와 폐혈관음영증가 소견을 보여 주었다(그림 2) 심초음파

에서 심실중격결손증이 의심되어 심도자 및 심장조영 촬영을 시행하였다. 심도자 결과 우심실압력 82/0mmHg, 폐동맥압력 32/4 mmHg로 수축기 압력차가 50 mmHg이었고 우심실에서 산소함량의 증가

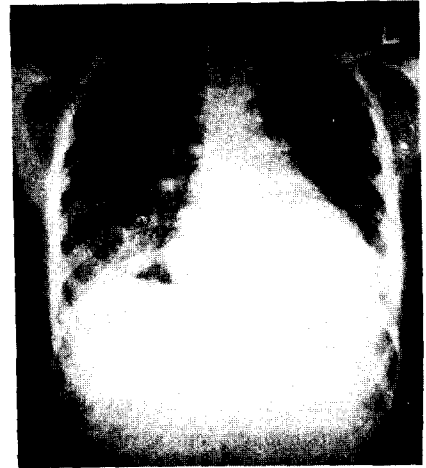


그림 1. 수술전 흉부 X-선.

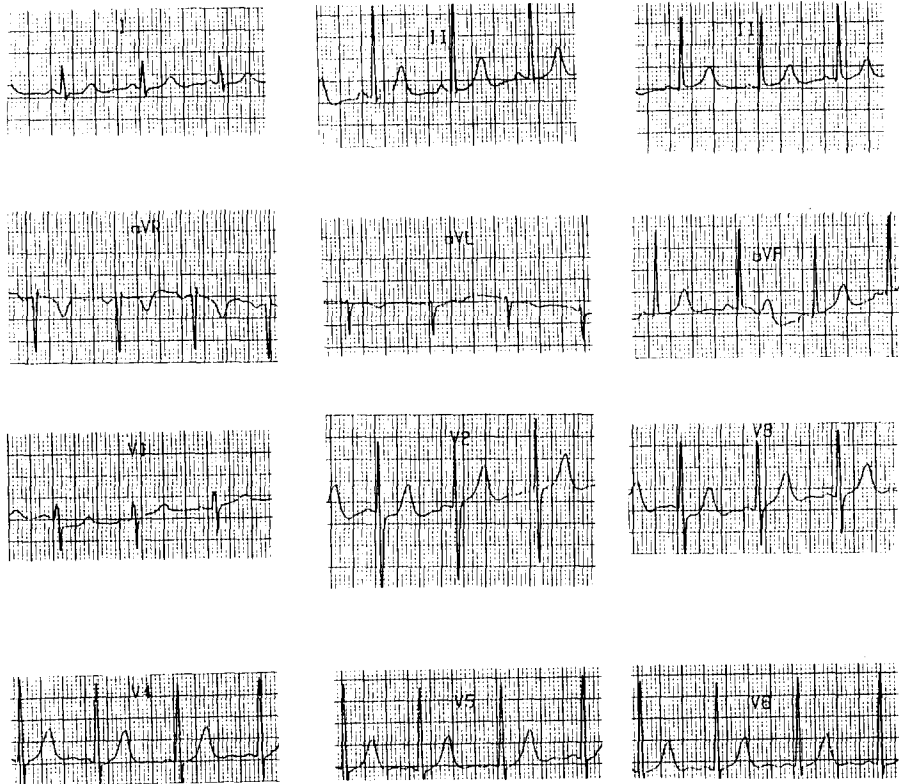


그림 2. 수술전 심전도.

표 1. 수술전 심도자검사 결과.

Chamber	O ₂ saturation	Pressure
PA wedge	98	16/0
LPA	88	25/3
RPA	86	21/3
MPA	88	32/4
RVOT	87	82/0
RVinflow	89	82/0
RA low	74	
mid	78	9/0
high	76	11/5
SVC	79	
IVC	83	
LA	98	104/0
AO	98	113/55

있음으로 좌우단락이 있음을 시사 하였다(Table 1). 대동맥 조영촬영을 시행한 결과 우관상동맥동의 동맥류 파열에 의해 대동맥에서 우심실로 조영제가 역류되는 것을 확인 할 수 있었다(그림 3).

대동맥동 동맥류파열의 교정을 위해 체외순환을 이용한 개심술을 시행하였다. 정중흉골절개 및 심낭중절개후 체외순환에 필요한 대동맥 및 상하대정맥 삽관을 하고 저체온하에서 대동맥을 차단한 후 심정지역주입과 함께 국소냉각법을 병행하여 심정지를 시켰다. 완전 심정지후 대동맥 절개를 시행함으로써 동맥류와 대동맥판막의 관계, 대동맥판막의 변화 정도를 정확히 파악함과 아울러 전도체계나 대동맥판막에 손상을 피하고자 하였다. 우심실절개로 상능 심실중격결손이 동반되어 있음을 확인 할 수 있었고 우관상동맥동에서 발생한 동맥류가 우심실로 파열되면서 원뿔형의 누공을 형성하고 있음도 확인 할 수 있었다(그림 4). 파열된 동맥류는 대동맥과 우심실을 통하여 완전히 제거하였고 상능 심실중격결손은 Teflon천을 이용하여 연속봉합으로 폐쇄하였으며 동맥류제거에 따른 우관상동 결손부위는 대동맥 절개부를 통하여 pledgets로 보강 봉합하였다. 대동맥판막의 이탈이나 섬유화에 따른 판막부전은 없었으므로 판막성형술이나 판막치환술은 필요하지 않았다. 대동맥절개부위와 우심실 절개부위를 봉합한후 어려움 없이 체외순환으로부터 뱉수 있었고 교정직후 수술실에서 실시한 압력 검사에서 우심실압 32/2 mmHg 폐동맥압 22/8 mm-Hg로 수술전과 비교하여 우심실압력의 현저한 저하를

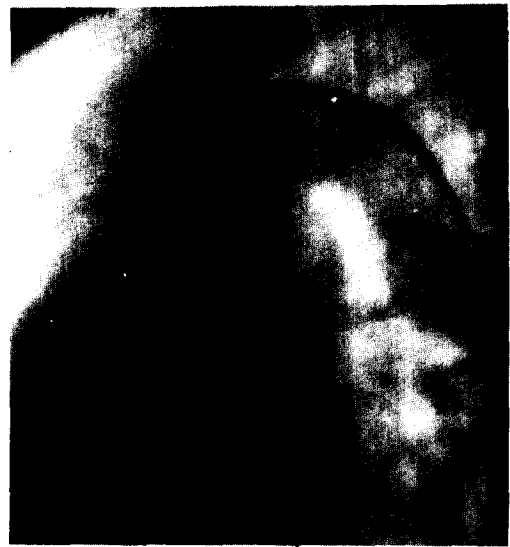


그림 3. 수술전 대동맥 조영촬영.

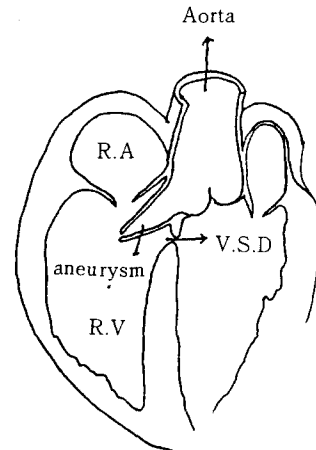


그림 4. 수술소견의 도해

관찰 할 수 있었다.

수술직후 심장은 사라졌고 중환자실에 도착 집중치료 8시간 후에 기관지삽관을 제거 할 수 있었으며 그후 특별한 문제없는 술후경과를 거쳐 수술후 13일째 퇴원 하였으며 현재까지 재발의 증상이 지내고 있다.

고 안

대동맥동 동맥류는 대동맥중막과 대동맥판막의 섬

유운 사이에 연속성의 결합에 의해 발생하는 비교적 드문 심장질환으로 알려져 있다. 발생빈도는 저자들에게 따라 다소간의 차이를 보이지만 대체적으로 서양보다 동양에서 빈발 한다고 보고 하고 있다^{3,10,11,12,13}. Taguchi³)는 선천성 심장질환 환자 1262명을 대상으로 한 연구에서 대동맥 폐쇄부전을 동반한 심실중격결손증은 2.22%인 반면 대동맥동 동맥류는 3.75%로 더 많이 발생하였다고 보고 하고 있다. 대동맥동 동맥류 파열의 발생기전에 대해 Mall¹⁶)은 bulbus Cordis의 근위부와 원위부 용기의 융합이 불완전하여 발생한다고 하였고 Venning¹⁷)은 이 용기 사이의 융합이 태생기 심장의 분화 혈선전에 발생 한다는 점을 들어 Mall의 주장에 동의하지 않고 대동맥동 혈관벽의 탄력조직의 결손으로 발생한다고 주장 하였다. 그러나 현재는 대동맥 판류부 직상방의 대동맥동벽이 얇아지는 것이 선천성 대동맥동 동맥류의 기본병소로서 이는 대동맥중막과 대동맥판막의 섬유운 사이에 융합이 없이 분리되어서 발생한다고 주장한 Edwards와 Burchell¹⁶)의 주장을 정설로 받다 들이고 있다. 즉 이 유약부위가 점진적으로 높은 대동맥압을 받게되며 그결과 원뿔통형의 동맥류를 형성하고 그동맥류는 보다 압력이 낮은 인접한 심방이나 심실로 파열을 일으키게 된다고 한다.

대동맥동 동맥류의 발생부위로는 우관상동맥동이 가장 많고^{3,10,11,13,14}) 그다음이 무관상동맥동 드물게는 좌관상동맥동에서 발생 하는데 좌관상동맥동 부위에 발생빈도가 적은 이유는 좌관상동맥이 기시부 직후부터 좌관상동맥동벽을 보강해주기 때문으로 설명 할 수 있다²³) 대동맥동 동맥류의 파열경로는 우관상동맥동에서 발생한 동맥류가 우심실로 파열되는 경우가 가장 많고 그밖의 파열경로는 무관상동맥동에서 발생하여 우심방으로 좌관상동맥동에서 발생하여 좌심방으로 파열되는 것이 일반적이다. 그외에도 드물게는 다발성으로 발생한다거나 혹은 다양한 형태로 나타날수 있겠으나 우관상동맥동이 대동맥판막을 고차하여 우관상동맥동과 좌심방사이에 누공을 형성하는 것은 해부학적으로 불가능하다고 한다. 그러나 세균성 또는 진균성 심내막염, 매독, 동맥경화증¹⁹), 외상¹⁸), 낭포성 중막괴사, 교원성 및 교질성질환등의 후천성 원인인 경우에는 누공의 형성 및 파열부위가 증례에 따라 다양하게 나타날 수 있으며 대동맥판막부전을 흔히 동반하며 때때로 심장 밖으로 파열되는 경우도 있다고 한다²⁰).

대동맥동 동맥류와 동반하는 심혈관계 이상은 심실중격결손이 가장 많고 이외에 대동맥판막부전, 심방중격결손, 폐동맥협착, 동맥관개존증, 활로씨 사징증 등이 있다. 심실중격결손 동반의 빈도와 Type이 동서양간에 차이를 보이는데 동양에서는 Taguchi³) : 44%, Abe¹⁴) : 52%, Verghese¹³) : 54%로 동반비율이 높은 반면 서양에서는 Howard¹⁵) : 34%, Nowicki¹⁰) : 33%, Mayer¹¹) : 20%로 낮고 동양에서는 상능심실중격결손이 많은^{13,14}) 반면 서양에서는 막성부위에서 흔히 발생 한다고 보고 하고 있다¹⁵). Nowicki¹⁰)는 심실중격결손을 동반한 대동맥동 동맥류환자 35명을 대상으로 심실중격결손과 동맥류가 발생한 동맥동사이의 상관관계를 조사한 결과에서 34명의 환자가 우관상동맥동에서 발생한 동맥류를 가지고 있었고 단지 1명에서만 무관상동맥동에서 발생한 동맥류를 가지고 있었다고 보고 하였다. 즉 심실중격결손증을 동반한 환자의 97%에서 우관상동맥동에서 발생하는 동맥류환자 였다고 한다. 대동맥판부전에 관하여 Taguchi³)는 대동맥판막의 이탈정도는 대동맥동을 따라 보강해주는 조직의 부족함과 관련이 있는 것으로 보여지며 그결과 판막의 flail action이 혈류의 기계적장애를 초래 혈류의 와류가 발생하고 이 비정상적인 와류에 의한 반복적 기계적충격이 이탈된 판막에 섬유화변화를 일으킨다고 보고 하고 있다. 따라서 필요에 따라서는 대동맥판 성형술 혹은 판막치환술을 같이 실시 해야할 필요가 있기 때문에 신중한 관찰을 고려 할 것을 당부 하였다.

일반적으로 대동맥동 동맥류가 파열되기 전에는 임상증상을 나타내지 않는것이 보통이라 한다. 그렇지만 파열되기 전이라 하더라도 심실중격결손 동반에 의한 좌우단락의 임상증상, 대동맥판부전이 있을경우 판막부전에 따른 혈역학적증상, 그밖에 발작성빈맥, 방실전도장애, 심내막염의 증세를 나타내기도 한다. 심장내로 동맥류가 파열하게 되면 많은 환자에서 갑작스런 호흡곤란, 흉통, 현기증, 혼수, 심부전증 등의 전형적인 증상을 나타낸다^{3,4,10,29}). 이들 증상은 누공의 크기, 심실충격결손 동반여부, 파열된 시기에 따라서 결정되므로 설사 파열이 있었다 하더라도 누공의 크기가 작고 동반 심기형이 없는 어떤경우에는 전형적인 증상을 보이지 않을수도 있다고 한다. Nowicki¹⁰) 등은 125명의 환자를 무증상군(17.6%), 점차적 증상 발현군(45.6%) 갑작스런 증상 발현군(36.8%)으로 나누어 각군의 평균 연령을 측정한 결과 각각 21.4세,

33.9세, 31.6세로 무증상군과 증상군 사이에 연령에 있어서 의의 있는 차이가 있음을 밝히기도 하였다.

이학적소견상 정맥강내로 동맥류가 파열되면 정맥 압은 상승하고 대동맥의 이완기압이 하강하기 때문에¹⁴⁾ 맥압확장을 나타내고 좌측 제 3, 4늑간에서 강한 연속성 심잡음이 청취되며 진흉부에서 thrill이 촉지된다. 그러나 심잡음의 특성은 대동맥동 동맥류와 동반된 심혈관이상에 따라 변형 될 수 있어서 대동맥폐쇄부전이 동반된 경우 이완기 심잡음이 연속성 심잡음에 추가되어 이완기잡음이 강화되어 청취되고 심실중격결손증이나 대동맥판막의 섬유화 변화로 인한 대동맥협착증 또는 작은 동맥류의 파열에 의한 누공이 동반한 경우 수축기 심잡음이 추가되어 강하게 들린다⁴⁾.

검사소견상 흉부 X선 검사로는 심비대, 폐혈관음영증가, 폐동맥 trunk 비대등 좌우단락에 따른 소견 외에는 진단에 결정적인 특유의 소견을 보이지 않는다^{10, 11, 15)}. 심전도 검사상에는 동맥류의 압박에 따른 심전도계의 이상이나 심비대 및 심실긴장증이 자주 나타나고 때때로 정상범위의 심전도 소견등을 보인다. 최근에는 2-D 에코를 이용하여 동맥류의 발생부위와 과여량향을 제공 함으로써 진단에 많은 도움을 주고 있다고 한다. 심도자 및 심혈관 조영촬영은 확진을 얻을수 있는 가장 중요한 검사방법으로 대동맥동 동맥류의 정확한 발생부위와 파열되는 심장 및 심혈관계의 동반기형을 파악 하는데 결정적인 도움을 준다. 대동맥동 동맥류 파열의 외과적 치료의 원칙은 대동맥동에 발생한 누공의 개구부를 정확히 폐쇄하고 동반된 심혈관계 이상을 교정하는것¹⁰⁾이라 할 수 있었는데 이를 위한 수술방법으로 3가지의 서로다른 외과적 접근방법이 소개 되었다. 즉 동맥류가 파열된 심강을 통하여 접근하는 방법과^{26, 27)} 대동맥절개를 통하여 접근하는 방법^{10, 15, 28)} 두가지 방법을 병용하여 접근하는 방법^{13, 14, 29, 30)}이 있다. 이중 두가지 방법을 병용하여 접근하는 수술방법이 가장 널리 이용되고 있는데 그이유로 Verghese¹³⁾는 다른 두가지 방법에 비해 우수한 수술 시야를 얻을수 있고, 실질적인 해부학적 교정을 이룰수 있으며, 전도체제나 대동맥판막에 손상을 피할수 있고 대동맥판막의 상태를 잘 평가 할수 있으며 심정지액의 투여를 효과적으로 할수 있다는 장점을 들고 있다. Abe¹⁴⁾이 대동맥동 동맥류로 수술을 받았던 31명의 환자를 대상으로한 장기 추적조사에 따르면 동맥류의 교정과 심실중격결손의 교정은 Patch를 사용하지 않고 교정해준 환자에게서만 8명의 환자가 심실중

격결손 혹은 동맥류가 재발하였다고 보고하며 Barragry등³⁰⁾도 이와 비슷한 결과를 보고 하고 있다. 따라서 이들은 Patch나 pledgets을 이용하여 교정부위를 보강해 줄 것을 당부하고 있다. 대동맥판부전이 있다고 해서 반드시 판막치환술을 해야할 필요는 없겠으나 많은 보고에서 일차수술후에 잔여 대동맥판부전으로 인해 재수술이 필요했다고 보고하고 있으므로 일차수술당시에 대동맥판 치환술에 대하여 보다 더 신중한 고려가 있어야 하겠다.

최근에 이르러 수술경험의 축적, 체외순환과 심근보호의 기술개선등으로 대동맥동 동맥류 파열 환자의 외과적치료에서 만족 할 만한 결과를 보이고 있다. 따라서 조기진단과 함께 외과적 수술을 통하여 보다 좋은 생존의 기회를 부여하는 것이 바람직 하다 할 것이다.

결 론

본 전북대학교 의과대학 흉부외과학교실에서는 심실중격결손을 동반한 대동맥동 동맥류파열 환자 1명을 체외순환을 이용한 개심술로 수술치험 하였기에 문헌고찰과 함께 보고하는 바이다.

REFERENCES

1. Henze A, Huttunen H, Björk VO: Ruptured sinus of Valsalva aneurysm. *Scand J Thorac Surg* 17:249, 1983
2. Meyer J, Wukasch DC, Hallman GL, et al: Aneurysm and fistula of the sinus of Valsalva. *Ann Thorac Surg* 19:170, 1975
3. Taguchi K, Sasaki N, Matsuura Y, et al: Surgical correction of aneurysm of the sinus of Valsalva: a report of forty-five consecutive patient including eight with total replacement of the aortic valve. *Am J Cardiol* 23:180, 1969
4. Lillehei CW, Stanley P, Varco RL: surgical treatment of ruptured aneurysm of the sinus of Valsalva. *Ann Surg* 149:459, 1957
5. 이종명, 조범구, 홍승록, 홍필훈, 김성순, 차홍도: 대동맥동 동맥류파열: 수술치험 6예. *대한흉부외과학회지* 7: 201, 1974
6. 김기봉, 서경필: 선천성 Valsalva동 동맥류의 수술요법. *대한흉부외과학회지* 18: 265, 1985

7. 성시찬, 정수상, 강인득, 조광현, 김종원, 정황규 : 소아에서 발생한 Valsalva동맥류파열. 대한흉부외과학회지 15 : 124, 1982
8. 이성행, 한승세, 이길노, 김송명, 이광숙, 윤재호, 김규태 : Valsalva동의 선천성 대동맥류파열; 2예 수술경험. 대한흉부외과학회지 10 : 133, 1977
9. 윤여준, 조범구, 홍승록 : 대동맥 동맥류파열; 9예 보고. 대한흉부외과학회지 11 : 373, 1978
10. Nowicki ER, Aberdeen E, Friedman S, Rashkind WJ: Congenital left aortic sinus-left ventricular fistula and review of aortocardiac fistulas(corrective review). *Ann Thorac Surg* 23:378, 1977
11. Mayer ED, Ruffman K, Saggau W, et al: Ruptured aneurysm of the sinus of Valsalva. *Ann Thorac Surg* 42:81, 1986
12. Bontefeu JM, Moret PR, Hahn C, et al: Aneurysm of the sinus of Valsalva: report of seven cases and review of the literature. *Am J Med* 65:18, 1978
13. Verghese M, Jairaj PS, Babuthaman C, et al: Surgical treatment of ruptured aneurysm of the sinus of Valsalva. *Ann Thorac Surg* 41:284, 1986
14. Abe T, Komatsu S: Surgical repair and long-term results in ruptured sinus of Valsalva aneurysm. *Ann Thorac Surg* 46:520, 1988
15. Howard RJ, Moller J, Castaneda AR, et al: Surgical correction of sinus of Valsalva aneurysm. *J Thorac Cardiovasc. Surg* 66:420, 1973
16. Mall, F.P.: Aneurysm of the membranous septum projecting into the right atrium. *Anat. Rec.* 6:219, 1912
17. Venning, B.M.: Aneurysm of the sinuses of Valsalva. *Am. Heart J.* 42:57, 1951
18. Edward JE, Burchell HB: The pathological anatomy of deficiencies between the aortic root and the heart, including aortic sinus aneurysms. *Thorax* 12:125, 1957
19. Debaeky ME, Lawrie GM: Aneurysm of sinus of Valsalva with coronary atherosclerosis: Successful surgical correction. *Ann Surg* 189:303, 1979
20. Lorenz J, Reddy CVR, Khan R, Hoover E, Hsu HK, El-sheerif N: Aorticoright aortic valve replacement. *Chest* 83:922, 1983
21. Steinberg I, Geller W: Aneurysm dilatation of aortic sinuses in arachnodatyly: Diagnosis during life in three cases. *Ann Intern Med* 43:120, 1955
22. Gerbode F, Osborn JJ, Johnston JB, et al: Ruptured aneurysm of the aortic sinus of Valsalva. *Am J Surg* 102:268, 1961
23. Jansen EWL, Nauta I LD, Lacquet LK: Ruptured aneurysms of the sinus Valsalvae. *J Thorac Cardiovasc Surg* 32:148, 1984
24. Sawyers JL, Adams JE, Scott HW: Surgical treatment for aneurysm of the aortic sinuses with aorticoatrial fistula: Experimental and clinical study. *Surg* 41:26, 1957
25. Nakamura K, Suzuki S, Satomi G: Detection of ruptured aneurysm of sinus of Valsalva by contrast two-dimensional echocardiography. *Br Heart J* 42:219, 1981
26. Sanchez HE, Barnard CN, Barnard MS: Fistula of the sinus of Valsa LVA. *J Thorac Cardiovasc Surg* 73:877, 1977
27. McGoon DC, Edwards JE, Kirklin JW: Surgical treatment of ruptured aneurysm of aortic sinus, *Ann Thorac Surg* 19:170, 1975
28. Spencer FC, Blake HA, Bahnson HT: Surgical repair of ruptured aneurysms of sinus of Valsalva in two patients. *Ann Surg* 152:963, 1960
29. Boshier LH: The combined surgical approach (transaortic and transatrial) for the correction of congenital aortic sinus fistula into the right atrium. *J Thorac Cardiovasc Surg* 50:243, 1965
30. Barragry TP, Ring WS, Moller JH, Lillehei CW: 15-to 30-year follow up of patients undergoing repair of ruptured congenital aneurysms of the sinus of Valsalva. *Ann Thorac Surg* 46:515, 1988