

## 관상동정맥루에 동반된 관상동맥 협착증의 수술치험 1례

고 정 관\*·김 선 한\*·백 승 환\*·이 만 복\*  
남 충 희\*·노 중 기\*·이 길 노\*

— Abstract —

### Coronary Arterial Fistula Combined with Coronary Artery Stenosis

— A case report —

J.K. Koh, M.D.\*, S.H. Kim, M.D.\*, S.H. Baik, M.D.\*, M.B. Lee, M.D.\*,  
C.H. Nam, M.D.\*, J.K. Rho, M.D.\*, K.R. Lee, M.D.\*

Congenital coronary arterial fistulae are the most prevalent hemodynamically significant congenital coronary artery malformations. Definition of congenital coronary arterial fistula is a direct communication between a coronary artery and the lumen of one of the four cardiac chambers or coronary sinus or SVC, pulmonary artery or pulmonary vein close to the heart. It is often associated with additional congenital or acquired heart disease.

A 49 year old male patient was admitted with the chief complaints of anginal pain and exertional dyspnea for 9 months. He was diagnosed as the right coronary arterial fistula combined with right coronary arteriosclerotic stenosis and old inferior myocardial infarction by cardiac evaluation. The right coronary arterial fistula was communicated between the just distal portion of acute marginal branch and coronary sinus.

The operative procedure was as followings; After suture ligation of fistula opening in the coronary sinus under beating heart, coronary arterial bypass grafting with saphenous vein was performed at the just proximal portion of the posterior descending branch under cardiopulmonary bypass.

The postoperative course was uneventful and he was discharged without anginal pain at the 8th postoperative day.

### 서 론

관상동정맥루는 선천성 심장질환중 0.4%인<sup>1)</sup> 매우 희귀한 질환으로서 1865년 Krause<sup>5)</sup>에 의해 처음 기술

된 이래 350례 이상의 수술치험이 보고되었고, 국내에서도 1981년 최초로 수술치험이 발표된뒤<sup>2)</sup> 십여례가 보고되어 있다.

본 순천향대학 흉부외과학교실에서는 49세 남자환자에서 우측관상동정맥루에, 관상동정맥루 상방의 관상동맥 혈행의 증가로 인한 동맥경화성 관상동맥협착증에 심근경색이 동반된 증례를 수술적으로 치험하여 좋은 결과를 얻었기에 문헌고찰과 함께 보고하는 바이다.

\* 순천향대학병원 흉부외과학교실  
\* Department of Thoracic and Cardiovascular Surgery,  
College of Medicine, Soon Chun Hyang University  
1989년 7월 28일 접수

## 증 례

병력: 환자는 49세 남자로서 평소 비교적 건강히 지내다 9개월 전부터 하루에 2~3차례의 간헐적이고 좌측어깨부위로 전이되는 흉통과 노력성 호흡곤란이 유발되어, 8개월전 본원내과에 심근경색을 진단으로 입원하여 약물치료후 개인사정상 퇴원하여 외래주적 치료하다 흉통과 호흡곤란이 악화되어 입원하였다.

이학적 소견: Vital Sign은 혈압 110/70, 맥박수 71회/분, 호흡수 21회/분, 체온은 36.4℃였다. 호

흡음은 비교적 깨끗하였고 심박동은 규칙적이었으며 심잡음도 없었다. 심부전의 증거는 없었으며 다른 소견도 정상적이었다.

검사소견: 혈액검사에서 혈색소 15.3 gm/dℓ, 적혈구 용적 45.0%였고 소변검사, 일반화학검사, 긴기능검사등 정상범위였으며, 8개월전 cardiac enzyme은 현저히 증가되어 있었으나 술전에는 정상화되어 있었다.

단순흉부 X-선상 정도의 심비대소견외의 특이 병변은 없었다(Fig. 1).

심전도검사 소견은 LAD, LVH, old inferior myocardial infarction이 있었고(Fig. 2). 8개월전 Tread mill test 소견은 significant ST-segment depression이 있었으나 술전결과는 정상적이었다.

심도자검사소견에서 각 심장실간에 의미있는 산소 포화도의 차이나 이상 압력차는 없었다.

8개월전 시행한 좌심실조영술에서 diaphragmatic segment와 posterobasal segment에 akinesia소견이 있었고, 우측 선택적관상동맥조영술에서 주분지 상부에 직경의 30%폐쇄와 후하행분지 직전부위에 2군데에서 직경의 60%폐쇄가 있었으며, 좌측 전하행분지에서 우측관상동맥으로 부행혈로가 형성되어 있었으나 관상동정맥루는 발견되지 않았다(Fig. 3).

술전 우측 선택적관상동맥조영술에서 우측관상동맥이 후하행분지 직전까지 거의 완전히 폐쇄되어 있었고 부행혈로에 의해 혈행이 유지되고 있었으며 acute marginal분지 주위에서 우심장 쪽으로 루(fistula)가 있었고, 우측후하행분지의 원위부는 비교적 혈행이

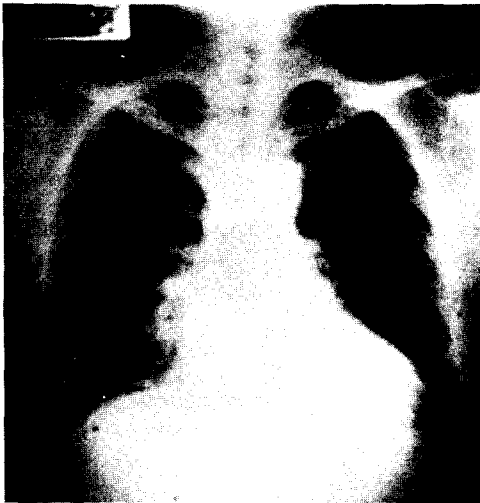


Fig. 1. 술전 단순흉부사진

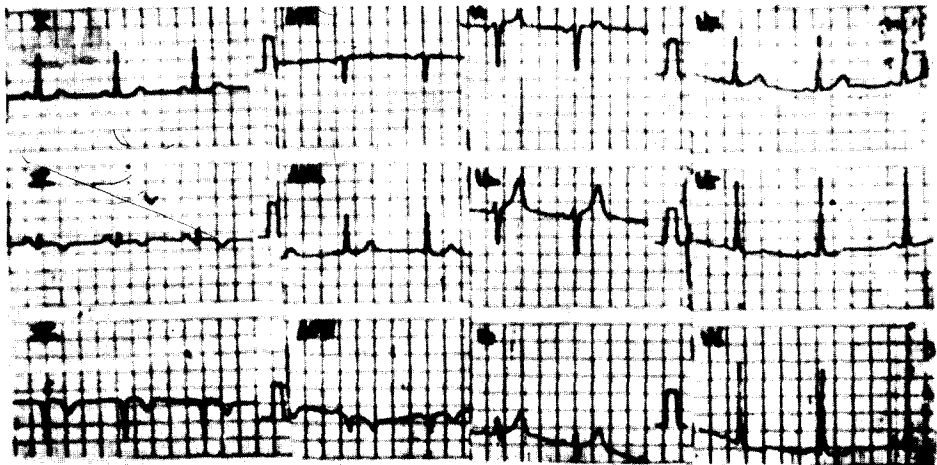




Fig. 2. 술전 심전도



1. 우측관상동맥 기시부에 직경 30 % 폐쇄



2. 우측후하행분리 직당부에 2군데에서 직경 60 % 폐쇄

Fig. 3. 8개월전 우측선택적 관상동맥 조영술

유지되고 있었다(Fig. 4).

**수술소견및 방법** : 환자를 진신마취하에 양와위에서 정중흉골 절개후 심낭을 절개 하였다. 좌측관상동맥의 전하행지에서 우측관상동맥으로 부행혈로가 잘 발달되어 있었고, 우측관상동맥이 전체적으로 동맥경화성변성이 있었으며, 전진음은 촉지할 수 없었다.

상행대동맥에 동맥삽관을 하고 우심방을 통해 상공정맥과 하공정맥에 정맥삽관후 좌심방 vent를 삽관하고 체외순환하에서 심박동을 유지하며 우심방을 중절개하였다.

관상정맥동에서 검은 정맥혈과 함께 빨간 동맥혈이 분출되는 것을 관찰하고 coronary sucker를 이용하여

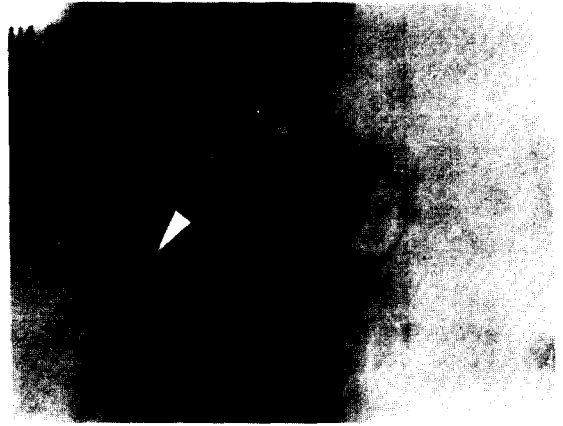


Fig. 4. 우측관상동맥이 전체적으로 폐쇄되어 있고 부행혈로에 의해 혈행이 유지되고 있다. 화살표시 부위가 관상동맥맥루이다

관상정맥동의 medial portim에 직경 2 mm의 관상동맥맥루 개구부와 주위에 염증성병변이 있음을 확인하고 4-0 prolon으로 봉합결찰 하였고, 동맥혈의 분출이 없음을 확인하였다. 그리고 심박동 상태에서 bypass graft를 위해 우측후하행분지까지의 길이를 측정한후 4℃의 St. Thomas 심근마비용액을(20 ml/kg) 이용하여 심마비를 유도하였다. 또 ice slush를 이용하여 극소냉각을 추가하였고, 체온을 28℃를 유지하였다.

우측관상동맥은 동맥경화성 병변이 전체적으로 있었고, 내벽은 거의 atheroma로 우측후하행분지 직전까지 채워져 있었고, 부행혈로에 의해 혈행이 유지되고 있었다. 이미 준비된 복재정맥을 이용하여 우측후하행분지 직상부에 원위부를 봉합하고 상행대동맥 차단을 해제한후 심박동 상태에서 근위부를 봉합하였다. 체외순환의 제거작업은 순조러웠다.

**술후 경과** : 술후 5시간째 인공호흡기및 기관삽관을 제거하였고 술후 나타난 고혈압은 Nitroglycerin과 adalat로 조절하였으며 협심통없이 술후 8일째 퇴원하여 외래추적 치료중이다.

## 고 찰

관상동정맥루는 심방, 심실, 관상정맥동, 폐동맥, 상공정맥 및 폐정맥등 어느 한 부위와 관상동맥이 직접 연결되는 질환으로 선천성 심장질환중 0.4 %로 드물지만, 선천성 관상동맥질환중 가장 많은 비율을 차

지한다<sup>1,3)</sup>.

연결루가 우심방, 우심실, 폐동맥, 관상정맥동, 상공정맥동에 개구된 경우 우측심방에서 동맥혈과 정맥혈이 혼합되어 coronary arteriovenous fistula의 용어가 적절하고 혈류역동학적으로는 좌우단락과 같다. 연결루가 좌심방, 좌심실등에 개구된 경우 coronary arteriosystemic fistula의 용어가 적절하고 혈류역동학적으로는 대동맥판막폐쇄부전과 같다. 일반적으로 가장 적절한 용어는 congenital arterial fistula가 바람직하다고 한다<sup>4)</sup>.

역사적으로는 1865년 Krause가 최초로 기술했고<sup>5)</sup>, 1912년 Trevor가 autopsy에 의해 최초로 보고했으며<sup>6)</sup>, 최초의 수술적 교정은 1947년 G. Biorck와 Crafoord에 의해 PDA수술중 우연히 발견되어 시행되었다<sup>7)</sup>. 그후 진단기법의 발전으로 1958년 Fell에 의해 정확한 술전진단이 가능하게 되었고<sup>8)</sup>, 1959년 Swan이 체외순환하에서 수술적 교정을 최초로 보고하였다<sup>9)</sup>.

일반학적으로는 태생기의 발달이상으로서 연결루가 우심실로 개구된 경우는 primitive intramyocardial sinusoids가 지속적으로 남아있어 관상동맥과 rectiform vascular network가 형성된 것이며<sup>10-14)</sup>, 연결루가 좌심실로 개구된 경우는 intramyocardial thebesian venous channel로 관상동맥이 직접연결되어 형성된다<sup>15,16)</sup>.

관상동정맥루의 기시부 빈도는 우측관상동맥에서 50~55%<sup>3,17)</sup>, 좌측관상동맥에서 35%, 양측관상동맥이 5%였고<sup>18)</sup>, 개구부는 90% 이상이 우측심장부로 유입되었는데 우심실 40% 우심방 25% 폐동맥 15~20%, 관상정맥동이 7% 상공정맥이 1%였다<sup>3,19)</sup>. 반면 좌측심장부로는 8% 정도 유입되는데 빈도순서는 좌심방 좌심실 폐정맥 순이나 관상동정맥루의 진행방식은 주분지에서 side to side로 계속 연결되어 유입되는 것과, 주분지 또는 잔분지가 직접유입되는 end-artery 형이 있다<sup>20)</sup>. 형태별로는 다발성 16% 혈관종병변 10% 동맥류가 19%였다<sup>21)</sup>.

관상동정맥루는 어떤 종류의 선천성 또는 후천성 심장질환이 동반될수 있으며 Kirklin 보고에 의하면 21명의 환자중 13례에서는 동반질환이 없었고, 후천성 판막질환 4례 심방중격결손 2례 심실중격결손 10례 및 1례의 관상동맥질환이 있었다. Urrutia-S의<sup>21)</sup>의 보고도 58명의 환자중 21명에서 위와 유사한 동반질환이 있었다. 본 저자들의 증례는 우측관상동맥협착에 의

한 심근경색이 동반되었다.

혈역학적으로 루가 우측심장으로 개구된 경우 혈행이 수축기및 확장기에 run-off가 있어 좌우단락이되고, 좌심방으로의 개구는 혈행이 수축기및 확장기에 run-off가 있으며, 좌심실로의 개구는 혈행이 확장기에만 일어나게 되고 수축기에는 루가 폐쇄되기 때문에 좌심실에 용적부하를 증가시켜 대동맥판막폐쇄부전과 비슷한 관동적 변화가 일어난다. 연결루 하방주행의 정상적 관상동맥이 기대치보다 적절이 작거나, 또는 루의 혈관저항이 낮을때 coronary steal phenomenon이 일어날수 있으며 이로인해 심근허혈이 유발될수 있다. 또 루의 직장부 관상동맥에 혈행이 증가되어 동맥경화성협착이 유발되어 루의 하방 관동동맥혈행을 더욱 감소시킨다<sup>22)</sup>. 본 저자들의 증례가 루의 상방에 동맥경화성협착으로 8개월전 조영상 관상동정맥루가 나타나지 않다가 부행혈로의 증가로 술전 조영상 연결루가 나타난 것으로 사료된다.

임상적 증세는 20세를 기준으로 미만에서는 80% 이상에서는 40%가 무증상이고<sup>19)</sup>, 주증상은 대부분 좌우단락으로 인한 운동성 호흡곤란과 전신피로감 같은 상기도 감염등이다. 12~15%에서 심부전증이 올수 있으며 대부분은 나이가 많을수록 빈도가 높고 또 유아기때도 상대적 빈도가 높다. 이유로는 노년기는 좌우단락의 양과 직접적 관계가 없고, 루의 상부 연장기간동안 과량의 혈류가 계속되어서오는 이차적 변화이고, 유아기는 대량의 좌우단락에 기인한다<sup>23,24)</sup>.

협심증은 7% 심근경색이 3%에서 유발되는데 이는 coronary steal phenomenon과 루직상부의 동맥경화성협착에 의해 온다. 본 증례는 후자에 기인한다고 사료된다. 심방세동은 루가 우심방으로 개구할때 잘 발생되며 5%에서는 와류에 의해 심내막염이 오며 이때는 열감이 있다. 진단은 이학적소견이 중요하며 지속적인 심잡음이 들리는 경우 예측할수 있지만 동맥관개준중, 대동맥판막폐쇄부전증이 동반된 심실중격결손증, Valsalva등의 파열, aorta-LV tunnel등과 감별진단해야 된다.

단순흉부 X-선, 심전도, 심에코도, 심도자검사등에서 심장확대, 심근허혈, 좌우단락등의 소견과 좌심실, 대동맥, 선택적 관상동맥조영술로 동반질환과 함께 확진할수 있으며 치료방침을 결정할수 있다.

치료방침은 수술로서 동정맥루를 차단하는 것이며 1947년 처음 행해진 뒤로 많은 보고들이 있다. 적용대상은 무증상환자나 루가 작은 경우에서는 논란이 되고

있으나<sup>19, 25)</sup>, 나이가 들면서 증상의 악화 심부전증 심내막염 심근경색 루의 파열 및 루내의 혈전 등 합병증이 발생할수 있으므로 조기수술로서 증상의 호전 및 합병증을 예방할수 있다.

수술의 방법은 정중흉골절개로 심낭절개후 루공과 feeding artery의 위치와 크기 그리고 관상동맥의 병리상태를 세심하게 관찰한 다음 체외순환 여부를 결정한다.

체외순환의 적응대상은 동정맥루가 확장되어 있고 꾸불꾸불하여 수술시 돌발적인 출혈이 예상되거나, 좌측 방실구나 회귀관상동맥 또는 우측관상동맥의 원위부처럼 접근하기가 어려울 경우, 동맥류절제가 필요할 경우, 다발성일 경우등이다. 심정지전에 루 부위에 봉합사로 표시하고 심정지루 심장절개로 유출구를 봉합결찰한 다음 심정지액 주입으로 유입구의 완전폐쇄 여부를 확인한다.

동맥류가 있거나 루가 심실이나 관상동맥정으로 유입되는 경우 관상동맥을 절개한 다음 연속봉합하고, 동맥류가 feeding artery 전체를 침범한 경우는 근위부 및 원위부를 모두 폐쇄하고 필요한 경우 관상동맥 우회술까지 시행한다<sup>3)</sup>.

루가 쉽게 접근할수 있는 위치이거나 관상동맥의 말단부에서 기시하면 체외순환을 하지않고 직접 결찰하며, 이때 루를 일시적으로 완전폐쇄시킨후 수분동안 심전도의 변화가 없을때 영구결찰을 해야된다.

## 결 론

본 순천향대학 흉부외과학 교실에서는 49세 남자환자에서 우측관상동맥에서 관상정맥동으로 개구된 관상동정맥루에 연결루 상방의 관상동맥협착이 동반되어 심근경색이 유발된 증례를 루의 개구부를 봉합결찰하고 복재정맥을 이용한 관상동맥우회술을 시행하여 좋은 결과를 얻었기에 문헌고찰과 함께 보고하는 바이다.

## REFERENCES

- McNamara JJ, Gross RE: *Congenital artery fistula. surgery* 65:59, 1969.
- 심영목, 홍장수, 서경필 : 관상동정맥루이 외과적수술 1례. 대한흉부외과학회지 14 : 91, 1981.
- Lowe JE, Oldham NH, Sabiston DC: *Surgical management of congenital coronary artery fistula. Ann Surg* 14:373, 1981.
- Papaioannou A, Agorogiannis S, Nihoyanopoulos J and Lazzaridis D: *Congenital coronary artery fistula. Am J Cardiol* 10:588, 1962.
- Krause W: *Unber den Ursprung einer accessorischen A. coronarica cordis aus der A. pulmonalis. Z Ratl Med* 24:225, 1865.
- Trevor RS: *Aneurysm of the descending branch of the right coronary artery situated in the wall of the right ventricle and opening into the cavity of the ventricle, associated with great dilatation of the right coronary artery and non-vascular infective endocarditis. Proc R Soc Med* 5:20, 1912.
- Biorck G and Crafoord C: *Arteriovenous aneurysm on the pulmonary artery simulating patent ductus arteriosus botalli. Thorax* 2:65, 1947.
- Fell EH, Weinberg J, Gordon AS, Gasul BH, Johnson FR: *Surgery for congenital arteriovenous fistulas. Arch Surg* 77:331, 1958.
- Swan H, Wilson JH, Woodwark G, Blount SG: *Surgical obliteration of a coronary artery fistula to right ventricle. Arch Surg* 7:820, 1959.
- Edwards JE: *Anomalous coronary arteries with special reference to arteriovenous like communications. Circulation* 17:1001, 1958.
- Reeder GS, Tajik AJ, Smith HC: *Visualization of coronary artery fistula by two dimensional echocardiography. Mayo Clin Proc* 5:185, 1980.
- Krongrad E, Ritter DG, Hawe A, Kincaid OW and McGoon DC: *Pulmonary atresia or severe stenosis and coronary artery to pulmonary artery fistula. Circulation* 46:1005, 1972.
- Verani MS and Lauer RH: *Echocardiographic findings in right coronary arterial-right ventricular fistulas. Am J Cardiol* 35:444, 1975.
- Ogden JA: *Congenital anomalies of the coronary arteries. Am J Cardiol* 25:474, 1970.
- Ahmed SS, Haider B and Regan TJ: *Silent left coronary artery-cameral fistula: Probable causes of myocardial ischemia. Am Heart J* 104:869, 1982.
- Cha SE, Singer E, Maranhao V and Boldberg H: *Silent coronary artery-left ventricular fistula: A disorder of the Thbesian system. Am J Angiology* 29:169, 1978.
- Levin DC, Fellows KE, Abrams HL: *Hemodynam-*

- ically significant primary anomalies of the coronary arteries. *Circulation* 58:25, 1978.
18. Baim DS, Kline H, Silverman JF: *Bilateral coronary artery-pulmonary artery fistula. Circulation* 65:810, 1982.
  19. Liberthson RR, Sagar K, Berkoben JP, Weintraub RM, Leine FH: *Congenital coronary arteriovenous fistula. Circulation* 59:849, 1979.
  20. Sakakibara S, Yokoyama M, Takao A, Nogi M, Gomi H: *Coronary arteriovenous fistula. Am Heart J* 72:307, 1966.
  21. Urrutia-S CO, Falaschi G, Ott DA, Cooley DA: *Surgical management of 56 patients with congenital coronary artery fistulas. Ann Thorac Surg* 35:300, 1983.
  22. Griffiths SP, Ellis K, Hordof HJ, Martin E, Levine OR, Gersony WM: *Spontaneous complete closure of a congenital coronary artery fistula. J Am Col Cardiol* 2:1169, 1983.
  23. Daniel TM, Graham TP, Sabiston DC Jr: *Coronary artery-right ventricular aorto congenital heart failure; Surgical correction in the neonatal period. Surgery* 67:985, 1970.
  24. Dobeel ARC, Long RW: *Right coronary-left ventricular fistula minicking aortic valve insufficiency in infancy. J Thorac Cardiovasc* 82:785, 1981.
  25. Liotta D: *Surgical treatment of congenital coronary artery fistula. Surgery* 70:856, 1971.