

Common Atrium에 대한 외과적 치험*

이강식**·이재진**·허용**·김병열**·이정호**·유희성**

— Abstract —

Surgical Experiences of Single Atrium*

— Report of 3 cases —

K.S.Lee, M.D.** , J.J.Lee, M.D.** , Y.Hur, M.D.** ,
B.Y.Kim, M.D.** , J.H.Lee, M.D.** , H.S.Yu, M.D.**

Till June, 1988, We experienced 3 cases of single atrium at Dept. of Thoracic & Cardiovascular Surgery of National Medical Center.

Case 1 was 26 years old female, and had single atrium associated with partial cleft in mitral anterior leaflet and PAPVC. Atrial septation with Dacron patch and MVR (I-S, 31 mm) were done, followed by TAP, De Vega. Postoperative course was good, OPD follow-up for about 4 years with normal physical activity and ordinary working.

Case 2 was 4 years old female with single atrium alone. Atrial septation with pericardial patch. Good postoperative course and OPD follow-up for about 2 years with appropriate physical growth.

Case 3 was 22 years old female, single atrium with complete cleft in the anterior and posterior mitral leaflet, and septal tricuspid cleft were identified. Atrial septation with polystyrene bovine pericardial patch and repair of mitral anterior cleft. Postoperatively, residual regurgitation of mitral and tricuspid valve, but tolerable in some limitation of physical activity.

I. 서 론

심방중격결손증의 극한 형태라고 할 수 있는 단심방 (Single atrium, Common atrium, Cor trioculare-biventriculare)^{2,6)}은 아주 드문 청색증을 동반하는 선천성 심장병으로써 임상적, 해부학적으로 총방

실관결손증과 유사한 양상을 보이지만 혈역학적으로는 전폐정맥환류 이상의 특징을 가지고 있다⁶⁾.

본 국립의료원에서는 1988년 6월까지 총 1,111례의 선천성 심기형과 116례의 심방중격결손증을 체험하였다²²⁾. 이 중에서 부분폐정맥환류 이상과 승모판전점의 부분적인 균열을 동반한 단심방 1례, 다른 심기형의 동반되지 않은 1례, 그리고 승모판의 전후첨과 삼첨판의 중격첨에 완전한 균열을 동반한 1례 등, 총 3례의 단심방을 체험하였고, 이는 총 심방중격결손증의 약 2.6%에 해당하며, 총선천성 심기형中 0.3%에 해당된다.

* 본 논문은 1989년도 국립의료원 임상연구비 보조에 의해 이루어졌음

**국립의료원 흉부외과

**Department of Thoracic and Cardiovascular Surgery, NMC

1989년 3월 16일 접수

II. 증 례

증 례 1

26세 여자환자로 운동시 호흡곤란과 심계항진을 주소로 입원한 환자로 최근 2년전부터 심해진 호흡곤란과 간헐적인 전신부종 등 양심실 부전상태가 지속되었다.

이하학적 검사상 신체발육상태나 전신상태는 불량하면서 경도의 청색증이 동반되어 있었다. 경정맥의 돌출이 있으면서 청진상 심박동은 불규칙하며 심첨부에서 GIII/VI정도의 범수축기잡음이 들렸으며, 심방 중격결손증에 부합되는 청진소견은 저명하지 않았다.

심전도는 심방세동에 QRS축이 120°정도의 우측편위를 보이며, 우심실 비대소견이 있었다(Fig. 1).

단순흉부사진상 중등도의 심비대와 폐혈관음영의 증가소견, 그리고 좌심방확대가 의심스러웠다(Fig. 1).

심초음파 검사상 우심방, 우심실 그리고 주폐동맥이 커져 있으면서 심실중격의 기이운동을 보이고 심방

중격사이에 단락이 의심스러운 소견을 보여 주었다(M-Mode 2D-Echo).

심도자검사상, 심도자는 우측대퇴정맥을 통해서 우심방에 도달하였으며, 별 장애를 느끼지 않고 좌측심방쪽으로 왕래하였으며, 임의로 양심실로 진입이 가능하였다. 또한 체정맥의 이상연결은 없었다.

산소포화도검사상 우심방에서 체정맥보다 액 19%의 산소포화도 증가가 있고, 폐동맥과 체동맥은 각각 86.3%와 83%로 3.3%정도 폐동맥의 산소포화도가 높았으며, 폐정맥에서의 산소포화도는 95%로써 체동맥에서의 산소포화도 감소(O₂ desaturation)는 12%이었다. 우심방과 좌심방의 압력은 각각 20 mmHg와 21 mmHg로써 거의 비슷하였으며, 주폐동맥압이 수축기때 76 mmHg, 그리고 평균압은 55 mmHg로 중등도의 폐고혈압이 동반되었음을 알 수 있었다. Qp/Qs는 2.75이었다(Table 1). Rpu·m²은 4.6으로써 수술적응상 별 문제는 없었으며, 좌심실조영상 승모판 역류가 Seller grade III/IV정도 있었다.

수술은 흉골정중절개후 중등도의 저체온법으로 체외순환을 시행하였다. 우심방, 우심실 그리고 주폐동맥이 상당히 확대돌출되어 있으며, 좌심방과 좌심실

Table 1. Preoperative cardiac catheterization data

case	pressure		syst. art.		pulm. art.		O ₂ sat. in PV (%)	C. I. (L/min/M ²)	Qp/Qs	Rpa (unit)	Rp/Rs	Shunt (%)	
	RA (mmHg)	LA (mmHg)	pr. (mmHg)	O ₂ sat (%)	pr. (mmHg)	O ₂ sat (%)						L-R	R-L
1	20	21	116/81	83	76/44	86.3	95	2.7	2.75	3.4	0.19	76	35
2	8	8	88/56	94.7	34/16	88	97.2	4.3	3.0	1.9	0.08	69	6
3	6	8	95/50	91.7	30/12	94.7	99.4	3.3	3.9	0.9	0.06	81	28

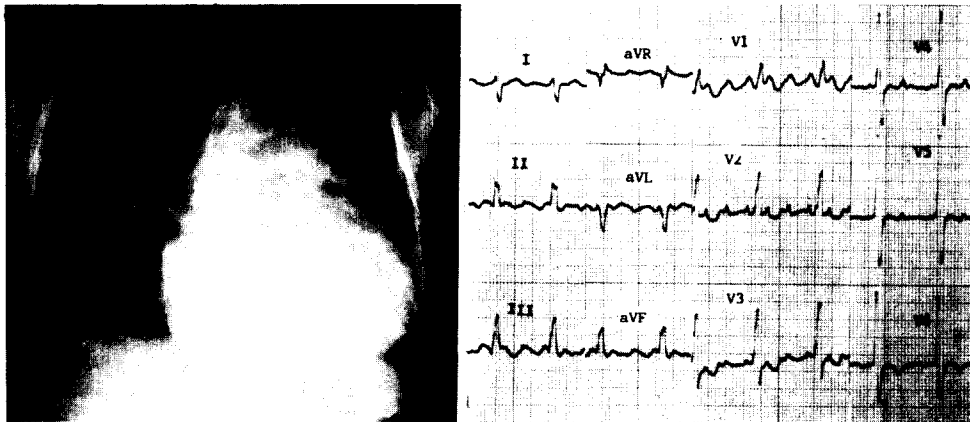


Fig. 1. Preoperative Chest PA and EKG of case 1.

도 정상에 비해서는 경도로 커져 있으면서 우측상폐정맥은 우심방으로 연결되어 있었다. 심방내부에서 중격은 전혀 보이지 않았으며, 하공정맥 입구로 심방중격의 흔적으로 생각되는 얇은 조직이 거의 조금 남아 있고, 심실사이의 상호연결은 없었다. 승모판륜은 경도로 늘어나 있으면서 전첨에 부분적이 균열이 있고, 상대적으로 후첨은 작은 크기로서 좌심실쪽으로 끝부분이 말려 있으면서 chordae가 늘어나 있는것을 알 수 있었다. 삼첨판은 판륜의 확대소견만 있고, 판막첨의 이상소견은 없었다(Fig. 5).

Ionescu-Shiley(31 mm) 조직판막으로 승모판치환술을 한 후 우상폐정맥과 관정맥동을 좌심방쪽으로 하여 Dacron Patch(10×10 cm)로써 심방을 분리시켰다. 심박동이 재개된 후 De Vega식 삼첨판륜봉축술을 시행하였으며, 수술직후 심전도상 방실해리가 있었으나 약 10일 후부터는 1차방실전도 장애가 있는 동성조율로 돌아왔으며, 상처치유 지연 등의 문제는 있었지만 양호한 상태로 퇴원하였다.

외래추적검사상 더 이상의 심잡음은 들리지 않았으며, 일상생활에 지장이 거의 없는 상태이며, 심전도에서는 술후와 변동이 없는 일차 방실전도장애가 있는 동성조율 이었다.

증 례 2

4세된 여아로 잦은 상기도 감염과 운동시 호흡곤란을 호소하며, 과거력상 정상분만으로 태어났으며, 태어날 당시에는 청색증은 동반되지 않았다. 자라면서 점차 청색증이 동반되기 시작했으며, Incomplete cleft palate, Perianal fissure, Congenital Cataract, En-

tropion, strabismus등의 선천성 기형들이 발견되었다. 또한 발육·성장부진을 보이면서 내원당시에 약 75% 정도의 성장발육정도를 보여주고 있었다.

이하학적 검사상 지능과 신체발육이 부진하며, 청진소견상 양측 폐음을 대체로 깨끗하였고, 좌측흉골변 3~4번늑간에서 GII/VI 정도의 부드러운 수축기잡음이 들리면서 강화된 P₂음을 확인할 수 있었다. 제 2심음의 고정분리는 저명하지 않았다.

심전도검사는 동성조율로써 QRS축이 -30°정도 좌측편위와 II, III, aVF와 V₁₋₃까지 rsR'형을 나타내는 불완전 우각차단 내지는 우심실의 확장기부담에 의한 우심실비대소견이 보였다(Fig. 2).

단순흉부사진은 증례 1과 유사하게 중등도의 심장비대와 폐혈관음영의 증가소견이 보였다(Fig. 2). 심초음파는 삼첨판륜과 승모판륜이 접한 부분에만 심방중격의 음영으로 생각되는 것이 있고 전체 심방중격의 결손과 함께 우심방과 우심실이 커져 있으면서 폐정맥은 좌심방측으로 연결되어 있었다. 승모판이나 삼첨판의 균열(cleft)은 보이지 않으면서 Doppler검사상 승모판역류는 발견하지 못하였다(Fig. 3).

심도자는 우측대퇴정맥에서 우심방으로 들어갔으며, 자유로이 좌심방으로, 그리고 우심실, 좌심실로 진입이 가능하였다. 전신정맥의 비이상적인 연결은 없었다.

우심방압과 좌심방압은 공히 8 mmHg였고, 폐고혈압은 없었다. 우심방에서 약 18% 정도의 급격한 산소포화도 증가(O₂ step-up)와 함께 주폐동맥과 체동맥은 산소포화도가 각각 88%와 94.7%로써 체동맥에서 7%정도 높은 수치를 보여 주었고, 좌심방과 좌심

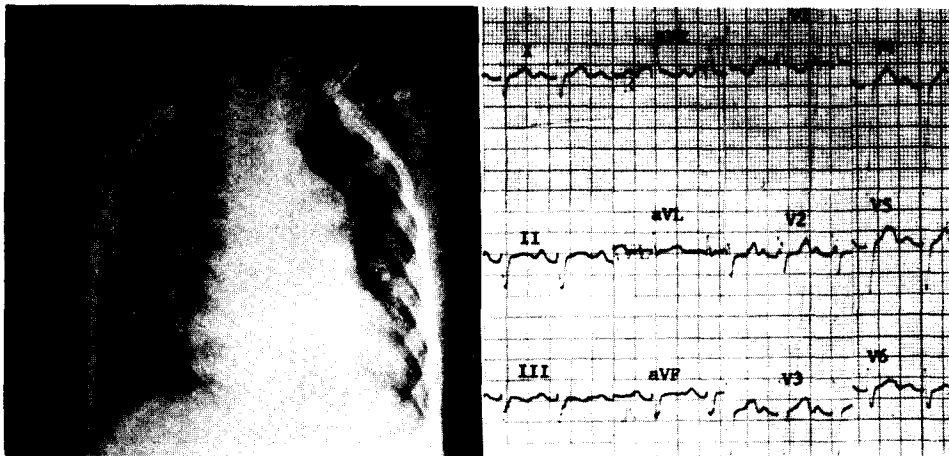


Fig. 2. Preoperative Chest PA and EKG of case 2.

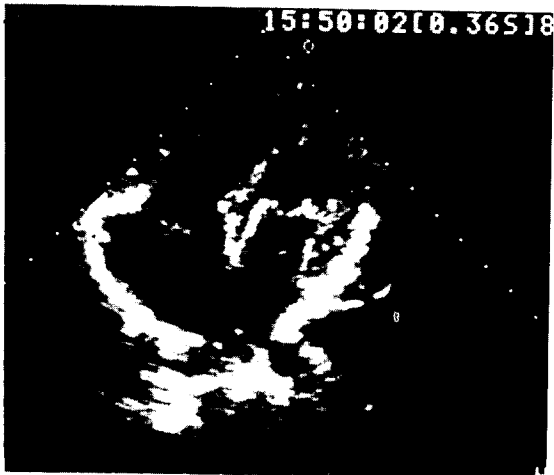

Fig. 3. 2D-Echo. finding in 4 chamber view(case 2)

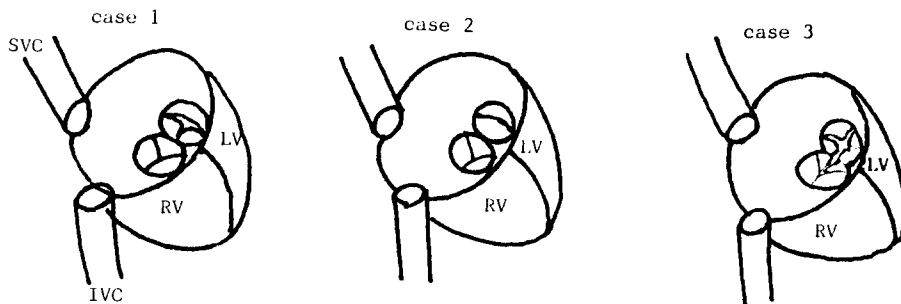
실에서는, 폐정맥에 비해서 3%의 산소포화도감소 (O₂ desaturation)를 나타내었다.

수술은 아주 큰 심방중격결손증으로 생각하고 흉골 정중절개후 경도의 저체온하에서 체외순환을 시행하였고, 우심방, 우심실, 주폐동맥 모두 커져 있으면서, 삼첨판륜측으로 심방중격의 잔류로 생각되는 작은 muscular ridge가 보이면서 전체심방중격은 완전히 결손되어 있었다. 관정맥동의 위치나 크기는 정상이었고, 체정맥의 이상연결은 없었다. 정상적인 승모판과 삼첨판의 소견을 보여주었다(Fig. 5).

Pericardial patch (2×3 cm)로 관정맥동은 우심방측으로 위치하게 심방을 분리시키고 수술을 끝냈다. 술후 7일째 퇴원후 약 2년간의 외래추적중 아주 양호한 상태이며, 심전도는 여전히 RVH소견과 함께 술전

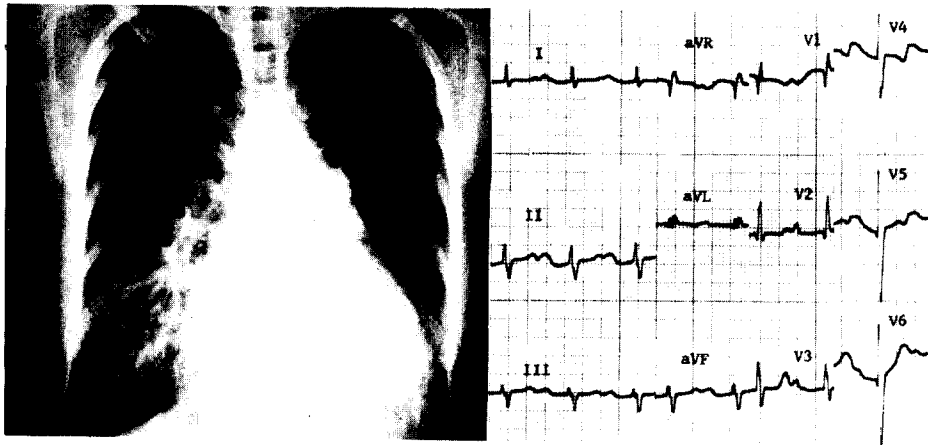

Fig. 4. Preoperative ChestPA and EKG of case 3.



Case 1. There was strands of septal remnants in inferior wall near IVC orifice, anular dilated mitral valve and partial cleft in anterior mitral leaflet. Anular dilatation of tricuspid valve.

Case 2. Normal mitral and tricuspid valve and thin septal remnants in tricuspid anular area.

Case 3. Nearly normal sized mitral and tricuspid valve annulus, but complete cleft in the anterior and posterior mitral leaflet, and tricuspid septal leaflet.

No abnormal systemic venous drainage, but anomalous right superior pulmonary venous drainage into right atrium in case 1.

Fig. 5. Schematic drawings of anatomic finding of cases

에 없던 일차 방실전도장애의 소견을 보였다.

증례 3

22세 된 여자환자로 운동시 호흡곤란과 잦은 상기도 감염을 호소하며, 어릴 때부터 경도의 청색증이 동반되었고, 자라면서 점점 심해지면서 최근 수개월 사이에는 Orthopnea를 호소하는 등 좌심부전의 증상이 나타났다.

이하학적 검사상 신체발육정도는 양호하며, 청색증이 있으면서 청진소견상 흉골좌상변에서 G III/VI 정도의 수축기잡음과 함께 P₂강화음이 들리며 제 2심음은 고정분열되어 있었다. 심첨부에서는 G II-III/VI의 범수축기와 Protodiastolic심잡음이 들리고 심방박동은 그렇게 저명하지 않았다. 사지말단의 청색증과 함께 수지곤봉형성이 있었다.

심전도는 동성조율로써 P-R간격이 거의 0.36 msec 정도되는 일차 방실전도장애와 함께 QRS축은 -15° 정도의 좌측편위, 우심방과 우심실비대소견을 보였다 (Fig. 4).

단순흉부사진상 중등도 심비대, 폐동맥궁돌출, 폐문과 말초 폐혈관염이 증가되어 있었다(Fig. 4).

심초음파의 4-chamber view에서 심방중격의 완전한 결손과 중등도 승모판, 삼첨판 폐쇄부전, 그리고 양측 shunt(Bidirectional shunt)가 유지되는 심실중격결손의 소견을 보았으나, 판막자체의 기형은 발견하지 못하였다.

심도자검사는 증례 1, 2와 유사한 심도자의 조작상 소견과 함께 우심방과 좌심방의 평균압력은 6 mmHg와 8 mmHg였으며, 주폐동맥의 수축기압은 30 mmHg로써 폐고혈압은 동반되지 않았다. 우심방에서 체정맥보다 산소포화도가 약 20% 정도 높았으며, 폐동맥과 체동맥의 산소포화도는 각각 94.7%와 91.7%로써 오히려 폐동맥측이 3%가 높았으며, 폐정맥에 비해 체동맥에서의 O₂ desaturation은 8%였다.

좌심실조영상 승모판을 통한 역류는 Seller grade II/IV정도이었다.

수술은 단심방에 승모판과 삼첨판의 역류 그리고 양측으로의 단락을 가진 심실중격결손이 동반된 질환이거나, 또는 완전형총방실관결손증에 아주 큰 심방중격결손이 있는 질환으로 생각하고 흉골정중절개 후 중등도의 저체온하에서 체외순환을 시켰다.

우심방벽은 상당히 두껍고, 커져 있으면서 우심실과 주폐동맥은 확장되면서 얇아져 있었다. 좌심방과

좌심실은 정상에 비해서 오히려 작아 보였으며, 우심방을 열었을때, 거의 완전한 심방중격결손과 전·후 그리고 위쪽의 심방벽에 중격이 위치했던 흔적으로 보이는 ridge가 남아 있었다. 관정맥동은 정상적인 위치에 있으면서 약간 작은 크기였으며, 양심실사이의 연결은 없었다. 승모판과 삼첨판이 접하는 부위는 심실중격의 바로 위에 놓이면서 아래쪽으로 약간 전위되어 있고, 승모판륜은 대체로 정상크기이며, 앞뒤판막 모두 완전균열(complete cleft)를 가지면서 삼첨판의 중격첨에 위치한 균열과 연결되어 있었다(Fig. 5). 승모판막 균열부위의 끝은 중등도의 비후가 있었지만 삼첨판의 그 부분에는 이차적인 변화는 없었다.

Leak test로 보았을때 승모판전첨의 균열기저부에서 leaking이 있어 이 부분에 Interrupted suture로 두 바늘 뜬 후 다시 시행한 검사에서 중등도 이하의 역류만 보여 더 이상의 조작은 하지 않았다(승모판 후첨과 삼첨판 중격첨의 균열을 그대로 둔 상태임).

Polystan[®] bovine pericardial Patch (9×5 cm)로써 심방을 분리시키면서 관정맥동은 좌심방측에 위치하게 하였다.

환자는 수술직후부터 심첨부에서 GII/VI 정도의 수축기잡음이 청진되었으며, 술후 심초음파검사상 승모판과 삼첨판의 역류가 GII/IV 정도로써 규칙적인 외래 추적 관리중이며, 심부전의 증상이 가끔 나타나고 심전도상에서 별 다른 변화는 없다. 이 환자에 있어서는 추후 외과적인 처치가 필요할 것으로 사료된다.

Ⅲ. 고 안

단심방은 1907년에 Young과 Robinson²⁴⁾이 처음으로 발표하였으며, 그 이후 많은 사람들의 선천성 심장 기형의 부검검사상 0.3%에서부터 2% 정도의 빈도로 발견된다고 한다^{7,8,23)}.

1959년에 Ellis등이 5례의 단심방을 발표하면서 병리학적, 임상적, 혈액학적, 그리고 수술적 방법에 대하여 처음으로 상세히 기술하였으며, 총방실관결손의 한변형으로 생각하였다. 여기에서 그는 승모판막의 균열이 불완전형인지 또는 완전형인가에 따라 2종류로 분류하였으며, 5례중 3례(60%)에서 좌측 SVC가 동반되었다. Nadas²⁵⁾와 Giknis²⁶⁾는 이 질환과 chondroectodermic dysplasia (Ellis van Creveld syndrome)와 잘 동반된다는 것을 발표하였고, 역으로 Ellis van Creveld syndrome의 약 20%에서 단심실이

동반된다고 한다. Rastelli등은 양심실사이의 교통이 없으면서 승모판전첩의 균열을 동반하고, 심방중격이 전혀 없는 경우를 기준으로 하여 15례 발표할 정도로 방실관의 결손을 동반하는 경우가 많지만⁷⁾, 같은 해 Venezuela에서 발표된 한 논문에서⁸⁾ 의하면 4례 전부에서 방실관의 결손은 없었다. 체정맥의 비정상적인 심방으로의 환류도 거의 60~70%의 증례에서 보이고 있다.

Ellis등^{6,8)}에 의하면 단심방의 임상적인 특징은 첫째, 이하학적 검사상 청색증과 심방중격결손 또는 자주 동반되는 승모판역류에 의한 심잡음을 들을 수 있고, 둘째, 방사선학적 검사로 심비대와 폐혈관음영의 증가소견, 셋째, 심전도는 총방실관결손증과 유사하며, 넷째, 심도자점사상 심방내에서의 완전한 체정맥과 폐정맥의 혼합에 의해 폐동맥과 체동맥의 산소포화도가 비슷하다는 것이다.

해부학적인 면에서 본다면, 거의 통상적인 심방중격결손에 승모판막의 균열이 동반된 예들도 있지만^{11, 13, 14, 15, 16, 17)}, 이 질환에서는 심방중격이 전혀 없거나 또는 그 흔적만 남아있는 상태이고 승모판첩, 특히 전첩의 완전형이든 불완전형이든간에 균열을 잘 동반하며 체정맥의 비정상적인 심장환류가 많다. Ghosh등¹⁰⁾은 체정맥과 폐정맥 둘 모두의 비정상적인 심장환류와 승모판과 삼첨판 중격첩의 균열이 동반된 단심방을 보고했다.

이면상 심초음파가 술전검사에 도입되기전까지는 술전 진단은 주로 임상적 특징과 심전도검사, 심도자점사 등에 의한 추정적인 진단이었으며, 대부분 환자에서 확진은 수술방에서 직접 눈으로 확인한 후에야 가능하였다. 현재는 심방중격의 결손을 심초음파로 직접 볼 수 있게 되고, 동반되는 승모판막의 균열을 보지 못하는 경우는 있더라도 승모판역류나 삼첨판역류 등을 Doppler검사상 확인할 수 있게 되었고, 심도자점사상 단심방에 부합되는 소견을 얻게 되는 경우 어느 정도의 술전진단은 가능하게 되었다. 발생학적으로^{2, 6, 7, 8)} 생성과정을 추정해 보면 1) Embryonic atrial septum이 발생하는 시기에 전혀 Septum primum과 secundum의 형성이 되지 않고 심장이 분화하는 경우, 2) Embryonic atrial septum이 생성은 되었으나 조기퇴화에 의하여 Septum이 없어지는 경우를 생각할 수 있지만 둘다 단심방과 그 동반된 방실관결손을 확실히 설명할 수 없다. 다시 생각할 수 있는 것은 Embryonic atrial septum이 형성된 후 점차 심장이

커짐에 따라 퇴화가 되지만 심내막상의 퇴화정도에 따라 우리가 보는 방실관의 결손양상이 달라지지 않을까 하는 것이 본 저자의 생각이다.

혈역학적인 면에서, Ellis등^{6,7)}이 발표한 바와 같이 심방(內)에서의 체정맥과 폐정맥혈의 완전혼합이 이루어지며, 이로 인해 폐동맥과 체동맥의 산소포화도가 비슷하게 되면서, 체동맥의 O₂ desaturation이 유발되어 청색증이 나타나며, 좌-우단락에 의해 폐혈류량이 증가하는데 어떤 저자는 적게는 2배, 많게는 6배까지도 증가된다고 한다. 산소포화도의 차이나 그 정도는 동반되는 체정맥이나 폐정맥의 이상환류와 승모판역류정도에 따라 영향을 받을 수 있다. 대체로 우심방과 좌심방사이에는 거의 Septum이 없는데도 불구하고 우심방측의 압력은 2~3mmHg정도가 낮다. 이는 우심방과 좌심방의 해부학적 차이로써 우심방벽은 신축성이 있어 더 많은 양의 피를 가질 수 있고, 항상 좌심방압이 높다는 것이다. 그래서 대부분의 단심방환자에게서는 좌-우단락이 일어나게 되는것이다^{1, 38)}.

임상적으로 거의 모든 환자들이 운동시 호흡곤란, 어릴때부터의 잦은 상기도 감염 등 비특이적인 증상을 나타내면서 태어날 당시에는 청색증이 없더라도 자라면서 점차 청색증을 유발시킨다^{3, 4, 5)}. 이하학적 검사상 대부분에서 신체발육정도가 부진하며, 청진상 심실중격결손의 특징적 심잡음과 함께 동반된 방실관의 결손정도에 따라 그에 부합되는 심잡음을 들을 수 있다.

심방중격을 새로 만들어 주는 재료로써 Dacron[®], Teflon[®], Ivalon sponge, bovine pericardial patch 또는 autogenous pericardium등으로 patch를 만들어 쓰지만 현재 거의 큰 제약만 따르지 않는다면 pericardial patch를 사용하는 것이 증가하는 추세이다⁸⁾.

본원의 경우, Single atrium만 있는 1례, Single atrium c incomplete cleft in MV ant. leaflet and PAPVC (Rt. sup.pulm.V.) 1례 그리고 Mitral Valve의 전후첩과 Tricuspid valve의 중격첩에 완전균열을 가진 1례 등 3례이었다. 전례에서 운동시 호흡곤란과 잦은 상기도염의 과거력을 가지고 있었으며, 증례 1에서는 술전 양심실부전, 증례 3에서는 술전좌심실부전의 불량한 상태이었다. 모두에서 청색증을 동반하였고, 특히 증례 3에서는 수지곤봉형성을 동반할 정도로 청색증이 심하였다. 술전 심전도검사상에서 심방세동을 동반한 증례 1을 제외한 환자들에서 총방실관결손에 유사한 심전도소견을 보였으며, 술후 심전도는 술전

심방세동이었던 증례 1에서는 일차 방실전도장애가 있는 동성조율로 되었으며, 나머지 증례 2, 3에서는 큰 변화는 없었다.

IV. 결 론

환자는 3례 모두에서 여자이었고, 나이는 4세에서부터 26세로 평균 17.3세 이었다.

방실관에 결손이 없는 1례. 승모판에만 결손이 있는 1례, 그리고 승모판과 삼첨판에 모두 결손이 있는 1례이었으며, 전례에서 비정상적인 체정맥환류는 없었다.

수술은 전례에서 심방분리(Atrial septation)를 시행하였고, 1례에서는 승모판막대치술^{19, 20, 21)} 삼첨판륜봉축술(De Vega)¹⁸⁾을 동시에 시행하였으며 1례에서는 승모판막의 균열부위만 교정하였다. 술후 환자상태는 1례를 제외하고 모두 호전되었으며, 그 1례에서는 추후 외래추적검사가 필요할 것이다.

REFERENCES

1. Opdyke, D.F., Dumoarco, J., Dillon, W.H., Shreiber, H., Little, R.C. and Seely, R.D.: *Study of simultaneous right and left atrial pressure pulses under normal and experimentally altered conditions, Am.J. Physiol.* 154:258, 1946
2. Cunningham, G.H.: *Trilocular heart with bilateral aneurysmal dilatation of pulmonary arteries, J. Path. & Bact.* 60:379, 1948
3. Hoffman, J.E., Rudolph, A.M., Danilowicz, D.: *Left to right atrial shunts in infants, Am. J. Cardiol.* 30:868, 1972
4. Hunt, C.E., Lucas, R.V.Jr.: *Symptomatic atrial septal defect in infancy, Circulation* 47:1042, 1973
5. Haworth, S.G.: *Pulmonary vascular disease in atrial septal defect in childhood, Am.J. Cardiol.* 51:265, 1983
6. Ellis, F.H., Kirklin, J.W., Swan, H.J.C., Dushane, J.W. and Edwards, J.E.: *Diagnosis and surgical treatment of common atrium, surgery* 45:160, 1959
7. G.C. Rastelli., Shahbudin H. Rahimtoola, M.R.C.P.E., Patrick A. Ongley., B. Ch., and Dwight C.McGoon., Rochester, Minn.: *Comon atrium: Anatomy, hemodynamics, and surgery, J. Thorac.*

Cardiovasc. Surg. 55:834, 1968

8. Simón Muñoz-Armas., J.R.Gorrin., Guillermo Anselmi., Pablo Blanco Hernández and Alfonso Anselmi: *Single atrium: Embryologic, anatomic, electrocardiographic and other diagnostic features, Am.J.Cardiol.* 21:639, 1968
9. DuShane, J.W., Weidman, W.H., Bradeburg, R.V., Kirklin, J.W.: *Diffdrentiation of interatrial communications by clinical methods: Ostium secundum., Ostium primum, Common atrium, and TA-PVC, Circulation* 21:363, 1960
10. Ghosh, P.K., Donnelly, R.J., Hamilton, D.I.m wilkinson, J.L.: *Surgical correction of case of common atrium with anomalous systemic and pulmonary venous drainage, J. Thorac. Cardiovasc. Surg.* 74:604, 1977
11. Krayenbgl, C.V., Lincoln, J.C.R.: *Total anomalous systemic venous connection, common atrium and partial atrioventricular cnaal. J.Thorac. Cardiovasc. Surg.* 73:686, 1977
12. Feldt, R.H., DuShane, J.W., Titus, J.L.: *The atrioventricular conduction system in persistent common atrioventricular canal defect, Circulation* 42:437, 1970
13. Baron, M.G.: *Abnormalities of the mitral valve in endocardial cushion defects, Circulation* 45:672, 1972
14. Hara, M., Char, F.: *Partial defect of septal mitral leaflet associated with artial septal defect ot the secundum type, Am.J.Cardiol.* 17:282, 1966
15. Goodman, D.J., Hancock, E.W.: *Secundum atrial septal defect associated with a cleft mitral valve, Br.Heart J.* 35:1315, 1973
16. Hynes, K.M., Frye, R.L., Brandenburg, R.O., McGoon, D.C., Titus, J.L., Giuliani, E.R.: *Atrial septal defect (secundum) associated with mitral regurgltation. Am.J. Cardiol.* 34:333, 1974
17. Davies, R.S., Green, D.C., Brott, W.H.: *Secundum atrial septal efect an cleft mitral valve, Ann. Thorac. Surg.* 24:28, 1977
18. Duran, C.M.G., Pomar, J.L., Colman.T., Figueroa A., Revuelta, J.M., Ubago, J.L.: *Is tricuspid valve repair necessary? J.Thorac. Cardiovasc. Surg.* 80:849, 1980
19. Kaul, T.K., Bain, W.H., Jones, J.N., Loriomer, A.R., THomon, R.M., Turner, M.A., Escarous A.: *Mitral*

- valve replacement in the presence of severe pulmonary hypertension, Thorax 31:332, 1976*
20. Yacoub M., Halim M., Radley-Smith R., McKay R., Nijveld A., Towers M.: *Surgical treatment of mitral regurgitation caused by floppy valves: Repair versus replacement. Circulation 64 (Suppl II):11-210, 1981*
 21. Becker, R.M., Strom J., Fishman W., Okay., Ln, Y.T., Yellin, E.L., Trater, R.W.M.: *Hemodynamic performance of the Ionescu Shiley valve prosthesis, J. Thorac. Cardiovasc. Surg. 80:613, 1980*
 22. 김 병열, 허 용, 이 정호, 유 회성 : 심혈관질환수술에 대한 임상적고찰 -2094례보고- 대한흉부외과학회지 21:1030, 1980
 23. 지 행욱, 김 근호, 강 정호, 김 응수, 이 재원, 이 정균 : 심장혈관수술 159예에 대한 임상적고찰-개입술 1005예보고-대한흉부외과학회지 21:462, 1988
 24. Young AH., and Robinson, A.: *Some malformations of the Human Heart, M.Chrn. 47:96, 1907, 1908*
 25. Nadas, A.S.: *Pediatric Cardiology, ed.2, p.394. Philadelphia, 1963. W.B. Saunders*
 26. Giknis, F.L.: *Single atrium and the Ellis-Van Creveld syndrome. J. pediat., 62:558, 1963*
 22. 김 병열, 허 용, 이 정호, 유 회성 : 심혈관질환수술