

심실중격결손을 동반하지 않은 폐동맥 폐쇄증에서의 교정수술**

박 성 혁* · 김 용 진* · 서 경 필*

— Abstract —

Surgical Treatment of Pulmonary Atresia with Intact Ventricular Septum

Sung Hyuck Park, M.D.*, Yong Jin Kim, M.D.*, and Kyung Phill Suh, M.D.*

Seventeen patients of pulmonary atresia with intact ventricular septum were underwent operation during 4.8years period from Jan. 1983 to Aug. 1988 at Seoul National university Hospital.

The patients were composed of 8 males and 9 females, aging 1day to 2.5 years(mean 88 days).

We classified pulmonary atresia according to right ventricular morphology; those with tripartite ventricles in 12, those with no trabecular portion to the cavity in 0, and those with inlet portion only in 5.

The tripartite approach to right ventricular morphology is helpful in selecting the type of initial palliative procedures.

Palliative procedures were as follows; pulmonary valvotomy in 5 with 3 early survivors, mod B-T shunt in 4 with 3 early survivors, and palliative right ventricular outflow tract reconstruction in 4 with 1 early survivor.

Effective preliminary palliation of pulmonary atresia are pulmonary valvotomy or palliative right ventricular outflow tract reconstruction in those with tripartite right ventricle, and modified Blalock-Taussig shunt in those with no infundibular portion.

The approach to definitive repair is based primarily on the actual size of the tricuspid annulus and the right ventricular cavity.

Definitive repair were as follows: definitive right ventricular outflow tract reconstruction in 4 with all survivors and mod. Fontan operation in 2 with one survivors.

Right ventricular outflow tract reconstruction can be done as complete repair for patients who had adequate tricuspid annulus and right ventricular cavity size and mod. Fontan operation for patients who severely hypoplastic tricuspid valve annulus or small right ventricular cavity.

* 서울대학교 의과대학 흉부외과학교실

* Department of Thoracic and Cardiovascular Surgery, College of Medicine, Seoul National University

** 본 논문은 1988년도 제 26차 대한흉부외과학회 학술대회에서 구연하였음.
1988년 12월 3일 접수

I. 서 론

심실중격결손을 동반하지 않은 폐동맥폐쇄증(이하 폐동맥폐쇄증)은 조기진단 및 조기치료를 시행함에도 불구하고 높은 유아사망율을 나타내는 선천성 심장질환 중 하나이다¹⁾. 이 질환의 높은 사망율은 우심실 형성부전(right ventricular hypoplasia)과 관계가 있으며²⁾ 최근 해부학적 및 심혈관 조영술에 의하면²⁰⁾ 폐동맥폐쇄증의 우심실 형성부전은 우심실벽의 심한 비후증(massive hypertrophy of right ventricular wall)과 밀접한 관계가 있는 것으로 보고되고 있다.

종전까지 많은 학자들에 의해서 폐동맥폐쇄증을 여러가지 방법으로 구분을 하였으나 1982년 De Leval 등²⁾은 폐동맥폐쇄증을 우심실의 형태학적인 면에서 다음과 같이 3가지 군으로 구분을 하였다.

Group I: Those with tripartite right ventricles.

Group II: Those with no trabecular portion to the cavity.

Group III: Those with inlet portion only.

이러한 구분방법은 폐동맥폐쇄증의 외과적 치료방법을 결정하는 비교적 합리적이고 보편적인 방법으로 현재 널리 사용되고 있다.

서울대학교 의과대학 흉부외과 교실에서는 1983년 1월부터 1988년 8월까지 17례의 폐동맥폐쇄증 환자를 흔히 통용되는 상기의 구분방법으로 우심실의 구조를 분류하여 외과적 치료의 적응으로 삼아 수술치험하였기에 문헌고찰과 함께 보고하는 바이다.

II. 대상 및 방법

환자는 1983년 1월부터 1988년 8월까지 서울대학교 흉부외과 교실에서 수술을 받은 17례의 폐동맥폐쇄증 환자를 대상으로 하였다. 환자의 평균연령은 88일이었고 1일부터 2년 6개월까지 분포되어 있었으며 남아 8명 여아 9명으로 남녀간의 차이는 없었다(Table 1).

Table 1. Patient Data

Period: Jan. 1983-Aug. 1988
Number of patients: 17
Mean age: 88day(1day-2.5year)
Male: 8
Female: 9

우심실의 형태학적인 면에 따라 환자를 3가지 군으로 분류할 수 있었는데(Table 2) 폐동맥폐쇄증 총 17례 중 12례에서 우심실의 3부분(inlet, trabecular, infundibular portion)이 모두 존재하였고, 5례에서는 우심실의 inlet부분만 있었으며, 우심실의 inlet과 누두부(infundibular portion)만 있는 환자는 단 1례도 없었다.

Table 2. Classification of PA:IVS in 17 pts. according to RV morphology by RV angiography

Rv morphology	No. of patient
1) Three portion	12
2) No trabecular cavity	0
3) No infundibular cavity	5
No trabecular cavity	
Total	17

수술방법으로 크게 고식적수술방법과 완전교정술로 나눌 수가 있으며, 고식적수술방법으로는 우심실의 형태학적 접근방법에 따라서 폐동맥판막절개술(pulmonary valvotomy), 고식적 우심실유출로 재건술(palliative right ventricular outflow tract reconstruction) 및 변형폐골하폐동맥 단락술(modified Blalock-Taussig shunt)을 시행하였고 가능한 폐동맥과 우심실간의 연속성을 유지시키려고 노력하였다. 완전교정술로는 완전우심실유출로 재건술(definitive right ventricular outflow tract reconstruction)과 변형 Fontan술식(modified Fontan operation)을 시행하였는데 삼첨판막륜(tricuspid valve annulus)의 크기와 우심실 공동(cavity)의 크기에 따라 수술방법을 달리 하였다.

III. 결 과

17례의 폐동맥 폐쇄증환자 중 13례에서 고식적수술을 시행하였으며 나머지 수례에서는 고식적수술을 시행하지 않고 처음부터 완전교정술을 시행하였다(Table 3). 또한 고식적수술을 시행한 13례 중 2례에서 후에 완전교정술을 시행하였다.

A) 고식적수술

(1) 폐동맥판막절개술

고식적수술을 시행한 13례 중 5례에서 폐동맥판막절

Table 3. Operative procedure in PA: IVS in 17 pts. according to RV morphology

RV morphology	Patients No.	Op. procedure
1) Three portion (12)	5 4 3	Pul. valvotomy alone RVOTR(P) RVOTR(D)
1) No trabecular cavity (0)	0	
3) No infundibular cavity No trabecular cavity (5)	4** 1	B-T shunt Fontan op.
Total	17	

* 이중 1명에서 2차 op.=RVOTR(D)

** 이중 1명에서 2차 op.=Fontan op.

RVOTR(P): palliative right ventricular outflow tract reconstruction

RVOTR(D): definitive right ventricular outflow tract reconstruction

개술을 시행하였고 우심실의 형태학적인 면에서 우심실의 3부분이 모두 존재하였다. 5례중 2례에서는 체외순환하에서 판막절개술을 시행하여 모두 생존하였으며 나머지 3례에서는 혈류유입차단술(inflow occlusion technique)하에서 폐동맥을 통한 폐동맥판막절개술을 시행하여 그중 2례에서 사망하였다.

사망환자중 1례는 저심박출증에 의한 간·신부전(hepatorenal failure)으로 수술 5일째 사망하였고 다른 1례는 수술장에서 사망(table death)하였다.

또한 판막절개술후 생존한 3례중 1례에서는 후에 완전우심실유출로 재건술을 시행하였다(Figure 1).

(2) 고식적 우심실유출로 재건술

4례에서 고식적우심실유출로 재건술을 시행하여 그중 3례에서 사망하였고 우심실의 형태학적인 면에서 우심실의 3부분이 모두 존재하였다.

수술방법으로는 우심실의 유출로부위를 자가심낭조직 또는 Dacron침포를 이용하여 확장시켰으며 누두부절제와 폐동맥 판막절개술을 병행하였고 심방결손, 난원공개방(patent foramen ovale)또는 동맥관개방 등은 폐쇄시키지 않았다.

사망원인으로 지엽적 폐동맥의 협착증(peripheral pulmonary arterial stenosis), 우심실 부전에 의한 저심박출증 및 수술장사망 등을 들을 수 가있으며 환자의 연령이 다른군에 비하여 현저히 어리다는 점도 한 원인이 될 수있다.

(3) 변형쇄골하-폐동맥 단락술

4례에서 PTFE(polytetrafluoroethylene) 인조혈관을 이용한 변형쇄골하-폐동맥 단락술을 시행하였으며 모두 우심실의 inlet부위만 존재하였다.

4례중 1례에서 단락부전(shunt failure)으로 사망하였고, 다른 1례에서는 단락술 후 1년 6개월이 지난다음 변형 Fontan 술식을 시행하였다(Figure 2,3).

B) 완전교정술

폐동맥폐쇄증환자 6례에서 완전교정술을 시행하였는데 그중 4례에서는 처음부터 완전교정술을 시행하였고 나머지 2례에서는 전에 폐동맥판막절개술 및 변형쇄골하-폐동맥 단락술을 각각 시행하였었다.

(1) 완전우심실유출로 재건술

완전교정술을 시행한 4례에서 완전우심실유출로 재건술을 시행하였는데 이중 3례에서 고식적수술없이 완전교정술을 시행하였고 나머지 1례에서는 폐동맥판막절개술후 완전교정술을 시행하여 모두 생존하였다.

환자의 평균연령은 16.5개월이었고 삼첨판막륜의 크기는 정상치의 69%에서 106% 까지 분포되어 평균치 86.2%로 비교적 정상치에 근접하였다(Table 4).

우심실유출로 재건술은 자가심낭조직 및 Dacron침포를 이용하였고 비대해진 누두부절제와 폐쇄적 폐동맥판막의 절개를 병행하여 확장시켰으며, 심방결손, 난원공개방 및 동맥관개방을 모두 폐쇄시켜서 체순환과 폐순환사이를 완전히 분리시켰다.

술전 및 술후 우심실압력은 심혈관조영술과 수술장

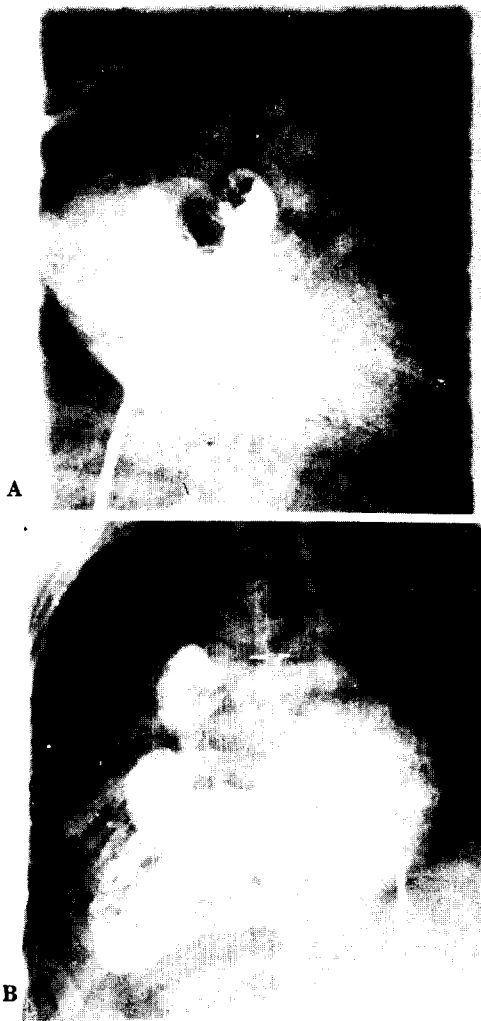


Fig. 1. Cineangiogram in infant with pulmonary atresia and intact ventricular septum.

- A. Anteroposterior. RV angiogram shows a small trabeculated RV chamber with complete obstruction at the level of the pulmonary valve but the infundibular portion of RV can be identified. preoperative state.
- B. Post-pulmonary valvotomy state. Anteroposterior RV angiogram shows well developed RV morphology and main pulmonary artery via stenotic pulmonic valve.

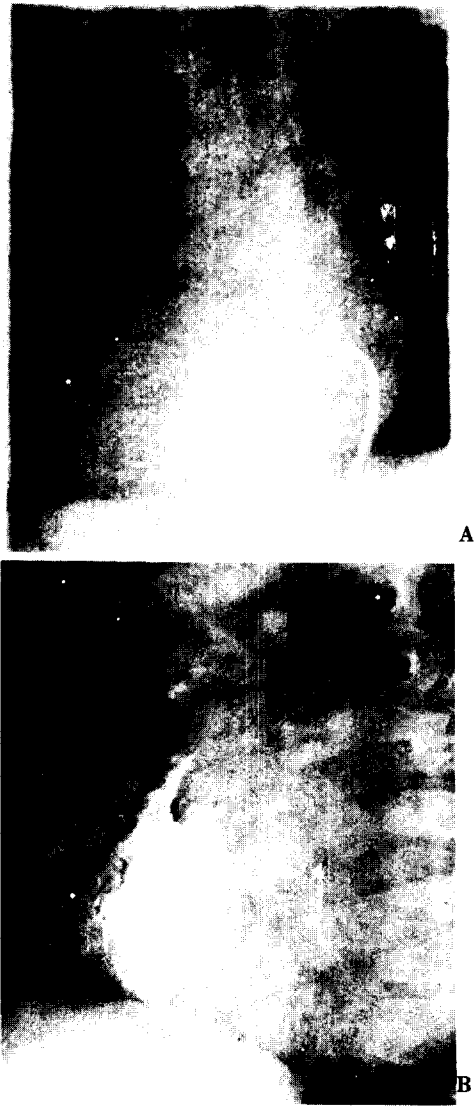


Fig. 2. Cineangiogram in infant with pulmonary atresia and intact ventricular septum.

- RV angiogram shows the very small (diminutive) RV with a tiny cavity and very hypertrophied walls with heavy trabeculations (preoperative state).
- A. anteroposterior view.
- B. lateral view.

내에서 측정할 수 있었다(Table 5). 술전 우심실 수축기압력은 평균치 143.5 mmHg(85-190 mmHg)였으나 술후 평균치 40.5mmHg(20-62mmHg)으로 감소되어 평균 103mmHg(38-157mmHg)가 감소 되었다. 또한 술후 우심실-좌심실간의 압력비(PrRv/Lv)가 42%

로 비교적 좋은 수치를 보이고 있다.

(2) 변형 Fontan술식

완전교정술을 시행한 6례중 2례에서 변형 Fontan술식을 시행하였으며 우심실의 형태학적인면에서 우심실의 inlet부위만 존재하였다. 이중 1례에서는 처음부

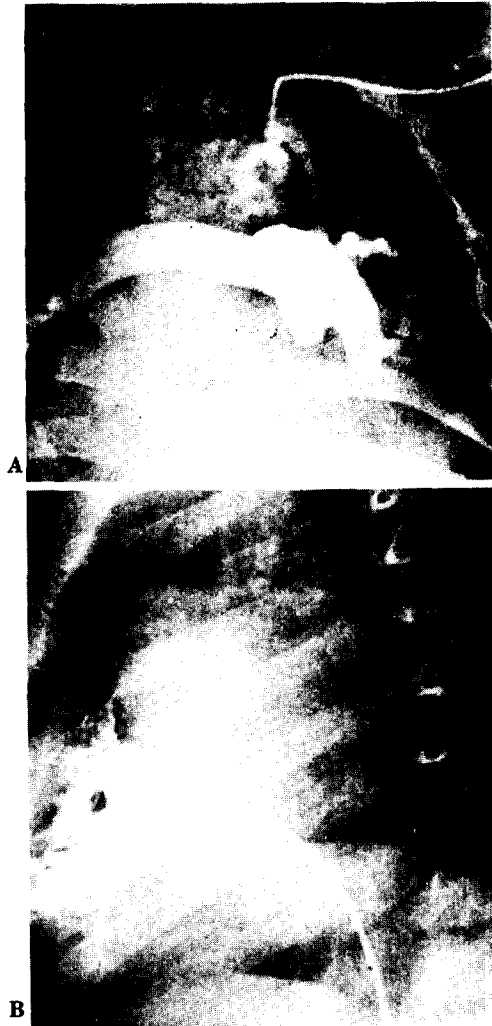

Fig. 3. Post-operative state.
 A. left modified Blalock-Taussig shunt was performed.
 B. lateral view, RV angiogram. postoperatively, no growth of right ventricle was shown so that this patient underwent modified Fontan operation.

터 변형 Fontan술식을 시행하였고 다른 1례에서는 단락술후 변형 Fontan술식을 시행하였으나 술후 13일째 중격동염 및 패혈증으로 사망하였다.

환자의 연령은 각각 24개월이었고, 삼첨판막륜의 크기는 각각 정상치의 63.5%, 54%로 우심실유출로 재건술을 시행한 군에 비하여 현저히 작았다(Table 6). 2례 모두 우심방과 폐동맥을 직접연결하였으며 술전 및 술후혈류역학적 변화는 다음표에 있는 것과 같다 (Table 7).

IV. 고 안

실심중격결손을 동반하지 않은 폐동맥폐쇄증은 1783년 John Hunter가 처음으로 기술하였으며 그후 1839년 Peacock 등이 7례의 폐동맥폐쇄증환자를 수집하여 문헌에 보고하였다²⁾.

1955년 Greenwald 등이 Mayo clinic에서 폐동맥 폐쇄증환자에 있어서 우심실의 크기가 적당하면 폐동맥 판막절개술에 의하여 치료를 할 수있다고 처음 발표하였고^{3,4)} 1961년 Davignon 등이 우심실이 작은 경우 대동맥-폐동맥단락술 (aorto-pulmonary shunt)에 의하여 치료할 수있다고 보고하였다⁵⁾. 그후 university of Minnesota, Mayo clinic, Henry Ford Hospital등에서 성공적으로 수술한 예가 계속 보고되고 있다^{5,6,7)}. 최근에는 약물학적 및 수술적 방법의 발전, 질환에 대한 혈류역학적 특성과 경과에 대한 연구가 활발히 진행됨에 따라^{12,13,23,24)} 고식적수술및 완전교정술에 있어서 좋은 결과를 얻고있다.

A. 고식적수술

대부분의 폐동맥폐쇄증환자는 감소된 폐혈류량 및 제한된 심방중격결손에 의해 심한 청색증 및 저산소증을 동반하게 되는데 완전교정술을 시행하기 적합한 연령까지 생존하기 위해서는 유아기때 한가지 이상의 고식적수술을 필요로한다^{12,14,17,22)}.

Table 4. Tricuspid valve circumference in 4 patients who had RVOTR(D)

case	surface area (m ²)	angio circumference (mm)	normal mean (mm)	percentage (%)
1	0.45	50.1	57.2	89%
2	0.39	43	53.5	81%
3	0.39	56.5	53.5	106%
4	0.49	40.8	59.5	69%

Table 5. Hemodynamic data with RVOTR(Definitive Op)in PA:IVS

case	definitive correction		prior op.	systolic pr.(mmHg)						
	age(month)	technique		preop			postop			
				sys.	RV	PA	sys	RV	PA	RV/LV(%)
1	24Mo	patch	pul. valvotomy	100	190	-	83	33	32	40%
2	6Mo	patch	-	90	135	-	90	20	-	22.2%
3	7Mo	patch	-	-	85	6	117	47	-	40.2%
4	29Mo	patch	-	94	164	-	96	62	-	64.6%

Table 6. Tricuspid valve circumference in 2 patients who had Fontan op

case	surface area (m ²)	angio, circumference (mm)	normal mean (mm)	percentage %
1	0.69	43.5	68.4	63.5%
2	0.6	33.6	64.7	54%

Table 7. Hemodynamic data with modified Fontan op. in PA:IVS

case	age at operation (month)	physiologic correction + concomittant procedure	prior operation	pressure(mmHg)		
				preop		postop
				systemic RV	mean PA	mean RA
1	24Mo.	RA-MPA MV:MAP	mod B-T shunt	130	32	22
2	24Mo.	RA-MPA		68	8	16

초기 고식적수술방법을 선택하는데는 여러가지 기준이 있을 수 있으나 De-Leval 등에 의한 우심실의 형태학적 분류방법이 가장 보편적으로 사용되는 분류방법이다. 첫째로 우심실유출로부위가 있는 경우에는 우심실과 폐동맥간의 연속성을 유지시키는 것이 바람직하며 이러한 연속성을 유지시키기 위해서는 폐동맥판막절개술 및 우심실의 비후화된 누두부절개, 우심실유출로의 침포재건술 등의 방법이 사용된다. 우심실과 폐동맥간의 연속성을 유지시킴으로써 우심실의 지속적인 고혈압상태의 감소, 우심실의 탄성(compliance)의 증대, 관상동맥의 정상적 혈류형태로 복원시킬 수가 있으며 또한 우심실 공동(cavity)성장을 촉진시킴으로써 후에 완전교정술을 시행하기에 적합한 크기로 우심실이 성장할 수가 있다²⁵⁾. 둘째로 우심실유출로 부위가없는 경우에는 우심실심근동양구조

(right ventricular myocardial sinusoid)를 통해 대동맥으로 환류되는 혈류를 제외하고는 다른 체순환정맥이 난원공개방을 통해 좌심방으로 환류되므로, 폐로 공급되는 혈류는 전적으로 체순환과 폐순환의 연결에 의존을 한다. 이런 경우 폐혈류량을 증가시키기 위해서는 폐동맥판막절개술이나 우심실유출로 재건술을 시행할 수 없으므로 변형쇄골하-폐동맥 단락술을 시행한다¹²⁾.

B. 완전교정술

과거에는 폐동맥폐쇄증환자의 대부분이 완전교정술을 받을 수 있는 연령까지 생존을 할 수가 없기 때문에 완전교정술에 대한 경험이 부족하였으나 최근에는 prostaglandinE₁(PGE₁)¹⁵⁾의 사용 및 고식적수술방법의 발전에 의하여 많은 환자들이 완전교정술을 받을

수 있는 연령까지 생존하는 경우가 많다. 폐동맥폐쇄증에 대한 완전교정술로는 삼첨판막륜의 크기와 우심실용적의 크기에 의하여 방법을 달리 할 수가 있다^{9, 10, 11}).

(1) 삼첨판막륜의 크기(size of tricuspid valve annular circumference)

폐동맥폐쇄증에서 우심실의 형태학적 접근 방법은 초기 고식적 수술방법을 선택하는데 도움을 주나, 완전교정술을 시행하기 위한 접근방법으로는 삼첨판막륜의 실제적인 크기와 우심실공동의 크기에 기초를 둔다. 그러나 우심실 공동의 크기를 측정하는데는 여러 가지 한계가 있으며 또한 우심실의 공동의 크기는 삼첨판막륜의 크기와 직접적인 상관관계가 있으므로 삼첨판막륜의 크기가 폐동맥폐쇄증의 완전교정술을 시행하는데 실제적인 지표로 사용되고 있다^{8, 22}).

(2) 완전우심실유출로 재건술

폐동맥폐쇄증환자에서 완전우심실유출로 재건술은 우심실의 3부분이 모두 존재하고 삼첨판막륜 및 우심실공동의 크기가 충분히 큰 경우에만 시행할 수가 있다. 본 교실에서 수술을 시행한 경우에서도 Fontan술식을 시행한 군보다는 완전우심실유출로 재건술을 시행한 군에서 삼첨판막륜의 크기가 더 컸다.

삼첨판막륜의 크기가 De Leval 등이 주장한 low confidence limit의 99%이하인 경우에서 완전우심실유출로 재건술을 시행했을 때 80%의 사망율을 나타내었으나, 그이상에서 수술을 시행한 경우에는 16%의 사망율만 기록하였다¹³).

완전우심실유출로 재건술을 시행하는 방법으로는 판막이 없는 유출로점포(valve-less outflow patch)와 판막이 있는 도관(valved conduit)을 사용할 수 있으며 또한 우심실유출로를 충분히 넓혀주기 위해서는 비대해진 누두부의 절개를 같이 병행해서 충분히 우심실과 폐동맥간의 압력차를 좁혀주는 것이 중요하다. 판막이 없는 유출로점포를 사용하는 경우 폐동맥부전에 의한 우심실부전이 생길 수 있으나 문헌에 의하면 유출로점포에 의한 폐동맥부전은 잘 견딜 수 있는 것으로 보고되고 있으며²⁶) 또한 우심실부전증상이 나타나면 판막이 있는 도관을 이용하여 재수술을 시행할 수가 있다.

(3) 변형 Fontan술식

폐동맥폐쇄증에 있어서 우심실의 발육이 불완전하거나 삼첨판막이 심하게 발육부전상태이면, 완전우심실유출로 재건술을 시행할 수 없고 변형 Fontan술식

을 시행할 수가 있다^{12, 13, 32}). 대부분의 경우 우심실의 일부분이 형성되어 있지 않거나²¹) 우심실의 3부분이 모두 존재하여도, 초기 고식적수술을 시행했음에도 불구하고 우심실이 우심실유출로 재건술을 시행할 만큼 충분히 성장을 못한 경우가 많다. De Leval 등에 의하면 변형 Fontan술식을 시행하는 경우에는 대부분 저자들이 주장하는 lower confidence limit의 99%이하이며 우심실 일부분에 발육부전되어 있는 경우가 많다¹³).

V. 결 론

서울대학교 의과대학 흉부외과 교실에서는 1983년 1월부터 1988년 8월까지 심실중격결손을 동반하지 않은 폐동맥폐쇄증환자 17례를 수술처럼하여 다음과 같은 결론을 얻었다.

1. 우심실의 형태학적인 접근방법에 의하여 초기 고식적수술방법을 선택할 수가 있다. 첫째로 우심실유출로가 있는 경우 폐동맥판막절개술이나 우심실유출로 재건술 등의 방법에 의하여 우심실과 폐동맥간의 연속성을 유지시킴으로써 우심실의 성장을 촉진시킬 수가 있다. 둘째로 우심실유출로가 없는 경우 변형폐동맥-폐골하 단락술을 시행하여 폐혈류량을 증가시킨 후 변형 Fontan술식을 시행할 수가 있다.

2. 완전교정술의 방법은 삼첨판막륜의 실제적 크기에 의해서 결정될 수 있으며 또한 삼첨판막륜의 크기는 우심실의 용적과 직접적인 비례관계가 있다. 첫째로 삼첨판막륜의 크기와 우심실공동이 충분히 큰 경우 완전우심실유출로 재건술을 시행할 수 있으며 대부분 우심실의 3부분이 모두 존재한다. 둘째로 삼첨판막륜의 크기가 작고 우심실형성부전이 심한 경우 변형 Fontan술식을 시행할 수가 있으며 대부분의 우심실의 일부분이 충분히 발달되어 있지 않은 경우가 많다.

이상으로 폐동맥폐쇄증환자의 치료에 있어서 최근에 약물학적 및 외과적 수술방법의 발전에 의하여 괄목할만한 좋은 성적을 얻었으나 아직 유아사망율이 높은 질환으로 앞으로 더 발전을 해야될 분야라고 생각된다.

REFERENCES

1. Trusler GA, Yamamoto N, William WG, Izukawa T, Rowe RD, Mustara WT; *surgical treatment of pul-*

- monary atresia with intact ventricular septum. *Br Heart J* 38;957, 1976
2. Peacock TB; *Malformation of the heart ; Atresia of the orifice of the pulmonary artery. Trans Pathol Soc London* 20;61, 1869
 3. Greenwood WE; *A clinico-pathologic study of congenital tricuspid atresia and of pulmonary stenosis or atresia with intact ventricular septum, thesis University of Minnesota, November 1955*
 4. Green Wood WE; DuShane J.W., Bur chell HE, Bruwer A, Edward JE; *congenital pulmonary atresia with intact ventricular septum; Two anatomic types, circulation* 14;945, 1956(abstr)
 5. Davignon AL, Greenwood EW, Dushane J.W, Edward JE; *Congenital pulmonary atresia with intact ventricular septum clinicopathologic correlation of two anatomic types, Am Heart J* 62;591, 1961
 6. Benton JW Jr Elliott LP, Adams P jr, Anderson RC, Hong CY, Lester RG; *pulmonary atresia and intact ventricular septum, Am J Dis Child* 104;83, 1962
 7. Ziegler BF, Taber RE; *Diagnositic criteria and successful surgery in an operable form of complete pulmonary valve atresia circulation* 26;807, 1962
 8. GRraham TP Jr, Bender HW, Atwood GF, Page DL, *Sell CGR Increase in right ventricular volume following valvulotomy for pulmonary atresia or stenosis with intact ventricular septum Circulation* 50;1169, 1974
 9. Rigby ML, Silove ED, Astley Abrams LD. *Pulmonary atresia with intact ventricular septum; open heart surgical correction at 32 hours. Br Heart J* 39;73, 1977
 10. Moulton AL, Bowman FO Jr, Edie RN, et al *Pulmonary atresia with intact ventricular septum; sixteen-year experience. J Thorac Cardiovasc Surg* 78;527, 1979
 11. Weldon CS, Hartmann AF Jr, McKnight RC. *Surgical management of hypoplastic right ventricle with pulmonary atresia or critical pulmonary stenosis and intact ventricular septum. Am Thorac Surg* 37;12, 1984
 12. de Leval M, Bull C, Stark J, Anderson RH, Taylor JFN, Macartney EJ. *Pulmonary atresia and intact Ventricular Septum: Surgical management based on an revised classification. eiwlation* 66;272, 1982
 13. de Leval M, Bull C, Hopkins Rm et al *Decision making in the definitive repair of the heart with a small right ventricle. Circulation* 72;52, 1985
 14. Dobell ARC, Grignon A. *Early and late results in pulmonary atresia Ann Thorac Surg* 24;264, 1977
 15. olley PM, Coceani F, Bodach E.E-type prostaglandins; *a new emergency therapy for certain cyanotic congenital heart malformations Circulation* 53;728, 1976
 16. Sade RM, Cosgrove DM, Castaneda AR, *Infant and child care in heart surgery; clinical manual of the Department of Cardiovascular Surgery, Children's Hospital Medical Center, Boston. Chicago; Tear Book Medical Publishers, 1977*
 17. Lewis AB, Wells W, Lindesmith GG. *Evaluation and surgical treatment of pulmonary atresia and intact ventricular septum in infancy. Circulation* 67;1318, 1983
 18. Fontan F, Baudet E. *Surgical repair of tricuspid atresia Thorax* 26;240, 1971
 19. Gale AW, Danielson GK, McFoon DC, Mair DD *Modified Fontan operation for univentricular heart and complicated congenital lesions. J Thorac Cardiovasc Surg* 78;831, 1979
 20. Goor DA, Lillehei CW *Congenital malformations of the heart;embryology, anatomy, and operative considerations New York; Grune & Stratton, 11 1975*
 21. Bull C, de Leval MR, Mercanti C, Macartney FJ, Anderson RH. *Pulmonary atresia and intact ventricular septum; a revised classification Circulation* 66;266, 1982
 22. Patel RG, Freedom RM, Moes CAF, et al *Right ventricular volume determinations is 18 patients with pulmonary atresia and intact ventricular septum; analysis of factors influencing right ventricular growth Circulation* 61;428, 1980
 23. Gresony WM, Nadas RE *Diagnosis and surgical treatment of infants with critical pulmonary outflow obstruction; study of thirty-four infants with pulmonary stenosis or atresia, and intact ventricular septum. Circulation* 35;765, 1967
 24. Trusler GA, Freedom RM, Patel R, Williams WG *The surgical maangement of pulomary atresia with intact ventricular septum. Pediatr Cardiol* 2;305 1979
 25. Freedom RM, Wilson G, Trusler GA, Williams

WG, Rowe RD. Pulmonary atresia and intact ventricular septum; a review of the anatomy, myocardium, and factors influencing right ventricular growth and guideline for surgical intervention *Scand*

J Thorac Cardiovasc Surg 17;1, 1983

26. Uretzky G, Puga FJ Danielson GK Hagler DJ, McGoon DC, Reoperation after correction of tetralogy of Fallot *Circulation* 66;1202, 1982
