

이중성 비해부학적 우회술 치험 1례

이 신 영* · 박 철 현* · 구 본 일* · 박 국 양* · 김 창 호*

— Abstract —

Double Extra-anatomic Bypasses in Upper and Lower Extremities — A Report of Case —

Shin Yeong Lee, M.D.* , Chul Hyun Park, M.D.* , Bon Il Ku, M.D.*
Kook Yang Park, M.D.* , Chang Ho Kim, M.D.*

The patient was 47-year-old male who had suffered from aphasia and hemiplegia of the right side, but mental state was alert.

On physical examination, B.P. was 130/80 mmHg in the right arm, but not checked in the left arm. The pulses of the left common carotid, brachial, and radial arteries were not palpable. The pulses of the right femoral, popliteal, and dorsalis pedis arteries were weakly palpable. Brain CT Scan revealed cerebral infarction of the left hemisphere. Aortogram showed occlusion of the left common carotid, and the right internal carotid and common iliac arteries. Subclavian steal phenomena was observed in the delayed aortogram.

Double extra-anatomic bypasses; Axillo-Axillar bypass and Femoro-Femoral bypass, were performed in the local anesthesia at two stages, because of risk of major operation under general anesthesia.

Postoperatively, all pulses except for pulse of the left common carotid artery were equally palpable. On discharge, the hemiplegia of the right side was improved and able to walk with assistance.

I. 서 론

대동맥에서 분지되는 중요 혈관의 폐쇄는 대부분 동맥경화증에서 기인한다¹⁾. 본 인제의대 서울 백병원 흉부외과학교실에서는 동맥경화증에 의한 좌측 총경동맥과 좌측 쇄골하동맥의 기시부에 폐쇄가 있고, Subclavian Steal이 동반되어 있으며, 우측 내경동맥의 폐쇄도 함께 있어 뇌에는 우측 척추동맥만으로 혈류공

급이 되고 좌측 대뇌의 경색 소견을 보이고 우측 총장골동맥의 폐쇄가 있는 환자에서 2단계로 나누어 Extra-anatomic Bypass로 액와동맥간, 대퇴동맥간 우회술을 시행하여 좋은 결과를 얻었기에 문헌고찰과 함께 보고하는 바이다.

II. 증 례

환자는 47세된 남자로 본원에 입원 1개월 전에 갑자기 발생한 의식소실을 주소로 개인의원에 입원하여 뇌전산화 단층촬영 결과 좌측 대뇌 중양부에 뇌경색 소견을 보여 가료중 의식은 회복되었으나 실어증과 우측 편측마비가 지속되어 본원으로 전원되었다. 과거력상

* 인제의대 서울 백병원 흉부외과학교실
* Department of Thoracic and Cardiovascular Surgery,
Seoul Paik Hospital, Inje Medical College
1988년 12월 1일 접수

고혈압과 동맥경화증 Subclavian Steal Phenomena 을 의심할 소견은 없었다.

이학적 소견상 우측 상지혈압은 130/80 mmHg, 좌측 상지혈압은 측정되지 않았다. 맥박 호흡수 체온은 정상범위였다. 의식은 가벼운 기면상태이었으나, 언어소통 반응은 정상이었고, 실어증과 우측 편측마비는 지속되었다.

좌측의 총경동맥, 상완동맥 및 요골동맥의 맥박은 촉진되지 않았고, 우측의 대퇴동맥, 슬와동맥 및 족배동맥의 맥박은 미약하게 촉진되었다. 양 하지의 감각은 정상이었고, 흉부와 복부에서도 이상소견은 없었다.

임상검사소견상 간기능검사에서 sGOT 6 IU, sGPT 89 IU로 증가되었으나, 일반혈액검사, 소변검사, 전해질 검사 및 혈액응고검사 등은 정상이었다. 단순 흉부 엑스선 촬영과 심전도검사도 정상이었다. 수술전 뇌 전산화 단층촬영 결과 좌측 대뇌의 중앙부에 뇌경색소견을 보였다(Fig. 1).

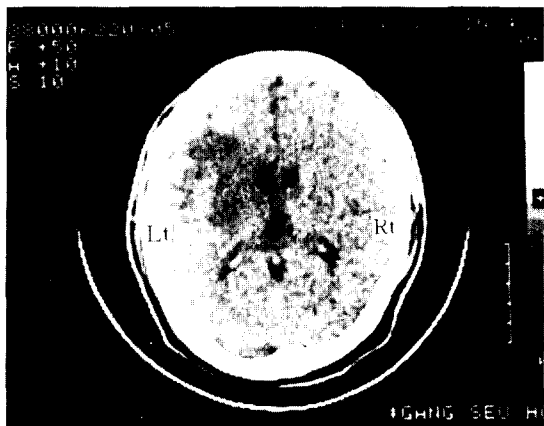


Fig. 1. Preoperative brain CT Scan showing cerebral infarction in the left hemisphere.

처음으로 실시한 동맥조영술상의 전후방사진에서 좌측 총경동맥과 쇄골하동맥에 완전폐쇄 소견을 보였고, 우측 내경동맥과 척추동맥은 정상으로 관찰된 후 환자는 신경외과로부터 본 흉부의과로 전과되었다.

본 과에서 동맥조영사진을 면밀하게 검토한 결과 우측 척추동맥이 우측 내경동맥보다 비정상적으로 확장되어 있는 것을 확인하고(Fig. 2), 다시 동맥조영술을 시행하여 다른 각도에서 촬영한 결과 우측 내경동맥도 완전히 폐쇄되어있어 처음 내경동맥으로 인지되었던 혈관은 우측 외경동맥으로 판명되었다.



Fig. 2. AP view of arteriogram showing obstruction of the left common carotid artery, and dilatation of the right vertebral artery.

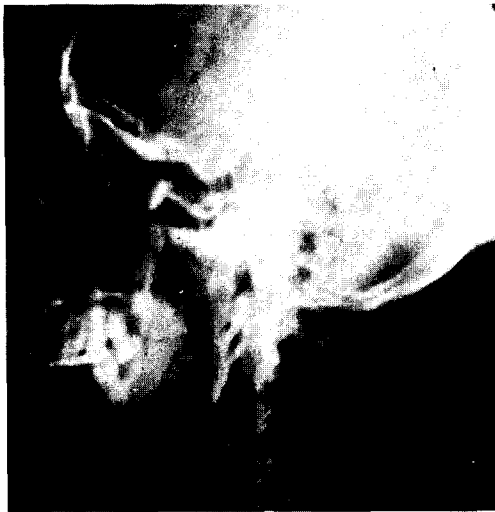

Fig. 3. Lateral view of arteriogram showing complete obstruction of the internal carotid artery.

뇌는 오직 우측 척추동맥에 의해서 혈류공급이 되고 있었다(Fig. 3). 또한 지연 동맥조영사진에서 좌측 쇄골하동맥의 원위부가 보이는 것으로 Subclavian Steal Phenomena가 확인되었다(Fig. 4).

복부 대동맥조영사진에서 우측 총장골동맥도 완전 폐쇄 소견이 관찰되었다(Fig. 5). 이상의 동맥조영사진 결과 환자는 동맥경화증에 의한 좌측 총경동맥과 쇄골하동맥의 근위부, 그리고 우측 내경동맥의 근위부와 우측 총장골동맥의 폐쇄가 있고(Fig. 6), 좌측 Subclavian Steal Phenomena와 좌측 대뇌의 중앙부

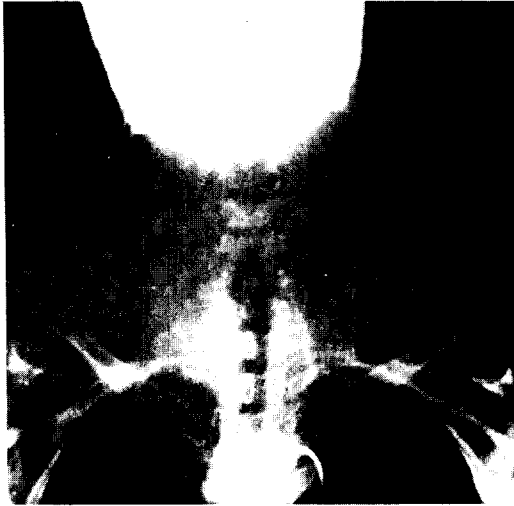

Fig. 4. Delayed arteriogram showing subclavian steal.

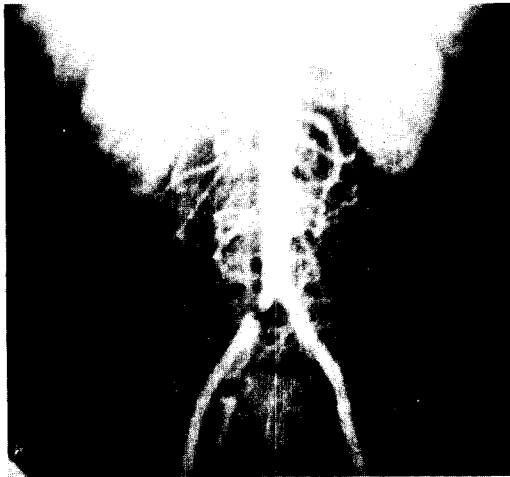

Fig. 5. Arteriogram showing obstruction of the right common iliac artery.

에 뇌경색이 동반된 것으로 진단되었다.

뇌의 혈류공급은 오직 우측 척추동맥에 의존되어 있고, 좌측 대뇌경색이 동반되어 있으며, 좌측 Subclavian Steal Phenomena 등이 전신마취시 환자의 의식 상태와 우측 편측마비를 악화시킬 것을 염려하여 수술에 따르는 위험성을 감소시키기 위해 국소마취하에 2 단계로 나누어 Extra-anatomic Bypass를 계획하고 시행하였다.

수술소견 및 경과: 우선 1단계로 뇌의 혈류공급의 장애와 좌측 Subclavian Steal phenomena의 방지를 위해 Axillo-Axillar Bypass를 시행하였다. 환자는 양팔을 벌린 상태로 바로 눕혀 국소마취하에 쇄골하연을




Fig. 6. Schematic view of the obstructive sites of arteries.

따라 횡으로 절개하여 좌측 액와동맥 제 2부분을 박리하여 노출시키고 우측의 액와동맥도 동일하게 박리시켰다. 우선 좌측 액와동맥의 혈류를 혈관검자로 차단하고 8mm Goretex Graft를 이용하여 좌측 액와동맥과 Goretex를 5-0 Prolene으로 연속 봉합하여 측단문합하였다. 흉골병 전방의 중앙으로 피하터널을 만들어 Goretex를 우측으로 통과시켜(Fig. 7) 우측에서도 좌측과 동일한 방법으로 우측 액와동맥의 제 2부분과 Goretex를 측단문합하였다(Fig. 8).

문합후 우측 액와동맥의 혈관검자를 풀고 좌측의 혈관검자를 풀어 혈류를 관류시켜 Goretex에서 박동과 진전음을 촉진하여 우회혈류량의 양호한 상태를 확인하고 수술을 마쳤다. 수술직후 양팔에서 상완동맥과 요골동맥의 맥박을 동일하게 촉진할 수 있었고, 혈압도 양팔에서 차이가 없었다.



Fig. 7. Showing Goretex graft passed through subcutaneous tunnel anterior to manubrium in operative field.




Fig. 8. Schematic view after Axillo-Axillar bypass graft.

1단계 수술 2주 후 환자의 상태가 양호하여 2단계 수술인 Femoro-Femoral Bypass를 시행하였다. 환자를 바로 눕힌 상태에서 국소마취하에 서혜부인대 하방에서 종으로 절개하여 우선 우측 총대퇴동맥과 분지를 박리하여 개존성을 확인하고 좌측의 총대퇴동맥과 분지도 박리하여 노출시켰다.

먼저 우측 총대퇴동맥과 분지의 혈류를 혈관검자로 차단하고 8 mm Goretex Graft를 이용하여 6-0 Prolene으로 우측 총대퇴동맥이 분지하는 부위에 연속봉합하여 측단문합하였다. 치골의 상방으로 피하터널을 만들어 Goretex를 좌측으로 통과시켜 좌측에서도 우측과 동일한 방법으로 좌측 총대퇴동맥이 분지하는 부위에 Goretex를 측단문합하였다(Fig. 9). 문합이 끝난 후 혈관검자를 풀어 혈류를 관류시켜 Goretex에서 박동과 진전음을 촉진하여 우회혈류량이 좋은 상태를 확인하고 수술을 마쳤다. 수술직후 양하지의 슬와동맥 및 족배동맥의 맥박을 동일한 정도로 촉진할 수 있

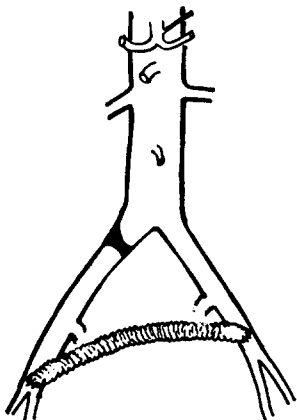


Fig. 9. Schematic view after Femoro-Femoral Bypass Graft.

었고, 혈압도 양하지에서 정상으로 차이가 없었다. 수술시 맥와동맥과 대퇴동맥의 내막이 비후된 소견을 보였고, 석회화 침착이 있어 육안적으로 동맥경화증이 동맥폐쇄의 원인임을 알 수 있었다.

1,2단계의 수술 후 환자의 의식은 명료하였으나 실어증은 지속되었고, 우측 편측마비의 증세는 호전되어 상체를 의지하여 보행이 가능하였다. 수술 후 재차 촬영한 뇌전산화 단층소견은 뇌경색의 범위가 좀더 분명하게 보였다(Fig. 10). 환자는 점차 증세의 호전을 보여 양호한 상태로 퇴원하였다.

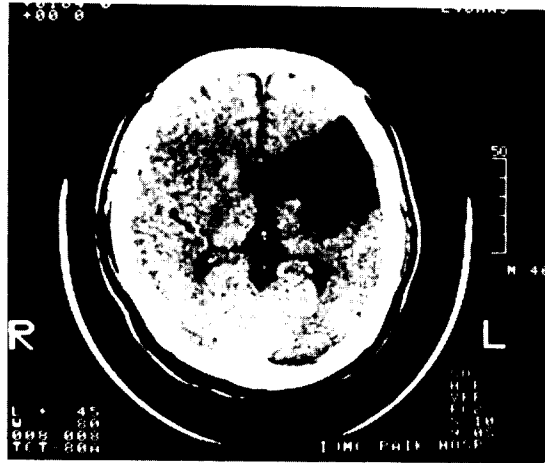


Fig. 10. Postoperative brain CT Scan showing more obvious cerebral infarction of the left hemisphere.

III. 고 안

대동맥의 주요 분지에 발생하는 폐쇄 질환은 주로 동맥경화증에 기인한다. 국내에서도 동맥경화증의 증가로 동맥의 폐쇄성 질환의 빈도가 높아지고 혈류개선을 위한 우회술의 보고가 늘고있다²⁸⁻³¹⁾.

동맥의 해부학적 위치 즉 분지가 기시하는 부위에 혈류의 외류로 협착이나 완전폐쇄를 초래하기 쉽다¹⁾. 협착이나 완전폐쇄의 부위별 발생빈도를 산정하기는 어려우나 Crawford 등의 보고에 의하면 쇄골하동맥이 제일 높은 것으로 되어있다¹⁻²⁾. 증상의 발현은 대동맥의 분지동맥에 협착이나 폐쇄로 대뇌나 상하지로 혈류공급의 장애로 허혈상태에서 기인한다. 즉 동맥의 폐쇄 정도, 침습된 혈관의 수 그리고 자연적으로 발생하는 측부순환의 정도에 따라 달라져 신경학적인 증세나 허

혈에 의한 파행의 소견을 나타낸다²⁾.

저자의 본례에서는 과거력상 동맥경화증에 의한 증세로 인정할 만한 소견은 없이 정상적으로 일상작업을 하였으나, 갑자기 발생한 의식소실 후 뇌 전산화 단층 촬영에서 좌측대뇌의 중앙부에 뇌경색이 나타났고 동맥의 폐쇄는 이학적 검사시 발견되어 동맥조영술을 시행하여 다발성으로 동맥의 폐쇄가 발견되어 동맥경화증에 의한 것으로 추정되었고, 수술시 혈관에서 이를 증명하는 육안소견이 관찰되었다.

동맥경화증에 의한 동맥폐쇄질환은 이학적 소견상 맥박의 촉진 불능을 근거로 동맥조영술을 시행하여 확진된다. 1959년 DeBaKey⁴⁾ 등이 처음으로 무명동맥과 우측총경동맥의 폐쇄가 있는 환자에서 우회술을 시행한 후 동맥의 폐쇄성질환이 있는 환자에서 우회술이 보편화되었다.

Subclavian Steal Syndrome은 쇄골하동맥의 기시부나 극히 드물게 무명동맥의 기시부에 폐쇄가 있어 원위부의 동측 척추동맥을 통한 혈류의 역행을 말한다. 즉 폐쇄가 있는 쇄골하동맥의 혈압이 낮으므로 혈류는 병변이 없는 쇄골하동맥과 척추동맥을 통하여 두 개강내 기저동맥으로 관류되어 병변이 있는 쇄골하동맥으로 측부순환되는 것을 말한다. 1960년 Contorni⁵⁾가 처음으로 동맥혈관조영촬영상 Subclavian Steal을 보고하였으나 임상적 의미는 인정되지 않았으나, 1961년 Reivich 등이 쇄골하동맥의 폐쇄로 척추동맥을 통하여 혈류의 역행이 일어나 대뇌의 혈류부전증을 보인 환자를 보고한 후 Subclavian Steal이 인정되었고, C.M. Fisher가 처음으로 Subclavian Steal Syndrome이라는 용어를 사용하였다. Subclavian Steal Syndrome은 양팔에서 수축기 혈압이 30 mmHg의 차이가 있고, 척추-기저동맥혈류 부전증의 증상이 보이면 의심하여야 한다. 좌측 쇄골하동맥의 폐쇄가 70% 정도로 우측보다 많다. 증상으로는 신경학적 증상, 주로 현기증, 상지의 부전마비와 감각이상이고, 간혹 양측성 시각장애, 운동실조, 실신 등이 있다¹¹⁾.

1962년 North²⁾ 등은 혈관에 폐쇄가 있는 환측 상지의 운동으로 대뇌의 허혈증을 유발한다고 보고하고 있으며, 이는 병변이 있는 상지의 측부순환혈류의 요구가 증가하기 때문이다.

Subclavian Steal Syndrome의 진단은 Retrograde Catheter Angiography로 가능하다⁸⁻¹⁰⁾.

Subclavian Steal Syndrome의 외과적 치료로 1961년 Rob¹²⁾가 처음으로 증상의 제거를 위해 쇄골하동맥

의 폐쇄가 있는 측의 척추동맥을 결찰하여 증상의 호전을 기대하였고, 그외 대동맥-쇄골하동맥 우회술, 경동맥-쇄골하동맥 우회술¹³⁻¹⁵⁾, 쇄골하동맥의 혈관 내막 절제술 등이²⁻³⁾ 있으나 이들은 주로 흉골절개나 횡흉부절개로 시행되고 경동맥 순환의 위험성과 쇄골상부로 쇄골하동맥의 접근에 난점이 있다. 그러나 Axillo-Axillar Bypass는 시술이 쉽고 효과적인 수술 결과를 얻을 수 있다.

저자의 본례에서도 뇌의 혈류공급이 오직 우측 척추동맥에 의존하고 있어 전신마취로 시술시 뇌의 혈류공급장해를 초래할 위험성이 있어 동일한 시술효과를 얻을 수 있도록 국소마취하에 피하터널로 맥와동맥간 우회술인 Extra-anatomic Bypass를 시행하였다.

Bypass 수술시 Graft의 개존율은 1년에 86%, 3년에 76%를 보인다고 Myers²⁰⁾ 등은 보고하고 있다.

동맥경화증 환자에서 보이는 협착이나 폐쇄성 질환은 동맥궁의 분지동맥이 아닌 부분에서도 발생하는 데, 총장골동맥에서 그 빈도가 높다²¹⁻²²⁾. 총장골동맥 협착이나 폐쇄의 증상으로는 하지에서 맥박을 촉진할 수 없거나 감소, 둔부나 서혜부의 파행을 보인다. 이의 진단도 동맥조영술로 확진된다. 외과적치료는 직접적인 방법으로 병변이 보이는 동맥의 혈관재건술과, 병변부에 외과적 처치를 하지 않는 간접적인 Extra-anatomic Bypass가 있다. 국소적인 협착이나 폐쇄를 보이는 동맥에서는 Percutaneous Transluminal Angioplasty(PTA)가 가능하다.

전신마취하에 중요수술의 위험성이 있는 환자에서는 국소마취하에 Extra-anatomic Bypass를 시행함으로써 수술에 동반될 수 있는 위험을 줄일수 있다.

총장골동맥의 협착이나 폐쇄시 국소마취하에 가능한 Extra-anatomic Bypass로 Femoro-Femoral Crossover Graft, Axillo-Femoral Crossover Graft, Ilio-Femoral Crossover Graft가 환자의 상황에 따라 시행된다.

저자의 본례에서는 뇌혈류공급의 장애가 있어 수술의 위험도가 적고 수기상으로 용이한 Extra-anatomic Bypass인 Femoro-Femoral Bypass를 국소마취하에 시행하여 우측 총장골동맥의 폐쇄로 인한 우측하지의 혈류장애를 개선하였다. 동맥의 협착이나 폐쇄가 있는 환자에서 외과적 시술은 환자의 상태를 고려하여 수술위험을 최소화할 수 있는 시술로 최대의 혈류개선 효과를 얻을 수 있는 수술법이 선택되어야 한다.

IV. 결 론

본 인체의대 서울 백병원 흉부외과학교실에서는 동맥경화증에 의한 좌측 총경동맥과 좌측 쇄골하동맥의 기시부, 우측 내경동맥의 폐쇄로 좌측 대뇌의 경색소견과 Subclavian Steal Phenomena가 동반되었고, 우측 총장골동맥에 폐쇄가 있는 환자에서 수술에 따르는 위험을 줄이기 위해 국소마취하에 Extra-anatomic Bypass인 Axillo-Axillar Bypass 및 Femoro-Femoral Bypass를 2단계로 나누어 시행하여 좋은 결과를 얻었기에 문헌고찰과 함께 보고하는 바이다.

LEFERENCES

1. Ludbrook, J., and Elmslie, R.G.: *An introduction to surgery: 100 Topics*. New York, Academic Press, 1971.
2. Crawford, E.S., DeBakey, M.E., Morris, G.C., Jr., and Howell, U.F.: *Surgical treatment of occlusion of the innominate, common carotid, and subclavian arteries: A 10 year experience*. *Surgery* 65:17, 1969.
3. Crawford, E.S., DeBakey, M.E., Morris, G.C. Jr, Cooley, D. A.: *Thrombo-obliterative disease of the great vessels arising from the aortic arch*. *J Thorac Cardiovasc Surg* 1:38, 1962.
4. DeKey M.e., Morris G.C. Jr, Jordan G.L. Jr, Cooley D.A.: *Segmental thrombo-obliterative disease of branches of aortic arch*. *JAMA* 166:988, 1958.
5. Contorni, L.: *Il circolo collaterle vertebraovertebrale nella obliterazione dellarterio subclavia all sua origine*. *Minerva Chir* 15:268, 1960.
6. Reivich, M., Holling, H.E. Roberts, B., et al.: *Reversal of blood flow through the vertebral artery and its effects on cerebral circulation*. *N Engl J Med* 265:878, 1961.
7. North, R.R., Fields, W.S., DeBakey, M.E., et al.: *Brachial-basilar insufficiency syndrome*. *Neurology* 12:810, 1962.
8. Ethier, R.: *Observations on retrograde vertebral artery blood flow*. *Am J Roentgenol* 91:1245, 1964.
9. Pinda, A., and Smith, J.L.: *True and false subclavian steal syndrome*. *Arch Surg* 92:258, 1966.
10. Shockman, A.T.: *Retrograde vertebral artery flow*

as an artifact of technique. *Am J Roentgenol* 91:1964.

11. A new vascular syndrome: "The subclavian steal," editorial. *N Engl J Med* 265:912-913, 1961.
12. Rob C.G.: *Technique of surgical therapy*, in Milikan C.H., Siekert, R.G., Whisnant, J.P.(eds.): *Cerebral vascular diseases, Third Conference*. New York, Grune & Stratton 1961, p.112.
13. Barner, H.B., Rittenhouse, E.A., William, V.L.: *Carotid-subclavian bypass for subclavian steal syndrome: The concept of secondary relative carotid stenosis*. *J Thorac Cardiovasc Surg* 55:777-782, 1968.
14. Lord, R.S., Ehrenfeld, W.K.: *Carotid-subclavian bypass: A hemodynamic study*. *Surgery* 66:521, 1969
15. Cook, C.H., Stemmer, EA, Connolly, J.E.: *Effect of peripheral resistance on carotid blood flow after carotid-subclavian bypass*. *Arch Surg* 105:9-13, 1972.
16. Coder, D.M., Frye, R.L., Bernatz, P.E., et al.: *Symptomatic bilateral "subclavian steal."* *Mayo Clin Proc* 40:473-476, 1965.
17. Ehrenfeld, W.K., Chapman, R.D., Wylie, E.J.: *Management of occlusive lesions of the branches of the aortic arch*. *Am Surg* 118-236, 1969.
18. Myers, W.O., Lawton, B.R., Sautter, R.D.: *Axillo-axillar bypass graft*. *JA* 217:826, 1971.
19. Myers, W.O., Lawton, B.R., Sautter, R.D.: *An operation tracheal-innominate artery fistula*, *Arch Surg* 105:269-274, 1972.
20. Myers, W.O., Lawton, B.R., Ray, J.F., III, Kuehner, M.E., and Sautter, R.D.: *Axillo-axillar bypass for subclavian steal syndrome*. *Arch Surg* 114:394, 1979.
21. Watt, J.K.: *Pattern of aorto-iliac occlusion*. *Br. Med J* 2:979, 1966.
22. Hildebrand, H.D., Litherland, H.K.: *Management of external iliac artery occlusion: A comparison of three method*. *Can J Surg* 13:122, 1970.
23. Imparato, A.M., Kim, G.E., Davidson, T. and Crowley, J.G.: *Intermittent claudication: Its natural course*. *Surgery* 78:975, 1975.
24. McCaughan, J.J.J. Jr., Kahn, S.F.: *Crossover graft for unilateral occlusive disease of the iliofemoral arteries*. *Ann Surg* 151:26, 1960.

25. Lewis, C.D.: *A subclavian artery as a means of blood supply to the lower half of the body. Br J Surg* 48:574, 1961.
26. Blaisdell, F.W., Hall, A.D.: *Axillary-femoral artery bypass for lower extremity ischemia. Surgery* 54:563, 1963.
27. Sproul, G.: *Femoro-axillary bypass for cerebral vascular insufficiency. Arch Surg* 103:746, 1971.
28. 이용자: Axillo-axillary bypass, 동맥외과의 실제. 가톨릭 의과대학 외과학교실 동문회 p.72.
29. 박응범, 조범구, 김창권, 홍승록: 무맥증 수술치험 2례. 대한흉부외과학회지 3:127, 1970.
30. 유병하, 장운하, 김수이, 이성호, 유희성: 하행대동맥-총장골동맥간 Long Bypass Graft를 실시한 원발성 동맥염 1례. 대한흉부외과학회지 12.
31. 이신영, 오상준, 김삼현, 김창호: 액와동맥간 Bypass Graft를 이용한 무맥증 수술치험 1례. 대한흉부외과학회지 3:466, 1985.