

전산화 단층 촬영을 이용한 악관절 내장증에 관한 연구

조선대학교 치과대학 치과방사선학교실

조대회 · 김재덕

I. 서 론

Craniomandibular articulation 이라고도 알려진 인간의 악관절은 좌우 두개의 관절이 하나의 기능적 단위를 이루는 양측성 관절로서, 최근 치의학 분야 연구의 초점이 되고있다. 특히 악관절 기능장애는 발생빈도가 28%에 달해 (Sicher 1980)⁹⁾ 그 치료를 위한 원인 규명을 위해 많은 학자들이 관심을 집중시키고 있다.

악관절 기능장애의 원인을 규명하고자 몇가지 접근 방향이 시도되고 있는바, 첫째, Ramfjord 등(1954)²⁴⁾을 중심으로 교합의 이상이 그 주 원인일 것으로 가정하여 연구가 진행되어오고 있고, 둘째, 근 활성도의 변화가 악관절 기능장애를 일으킨다는 근신경계에 관한 연구¹⁹⁾가 진행되고 있으며, 또한 심리적 긴장의 상관성¹⁴⁾도 중요하게 연구 되고 있다.

한편, Hjortsjo(1953)¹⁶⁾가 관절원판의 구조 자체가 생역학적으로 과두를 그의 중심부에 위치시킨다는 구조적기능을 발표하여 관절원판이 악관절 운동기전에 필수적인 해부학적 구조임을 밝힌 이래, Toller(1974)³¹⁾ 및 Farrar 등(1979, 1982)^{11,10)}이 악관절 기능장애의 한 증상인 관절잡음은 과두와 관절원판의 위치적 부조화와 관련하여 발생할 수 있다고 발표하여, 악관절 기능장애로서, 악관절을 이루고 있는 연조직의

해부학적 위치이상, 즉 "internal derangements (내장)"이라는 개념이 대두되었고, Solberg (1986)²⁹⁾등 많은 학자들이 그에 관심을 집중시켜 왔다. 이는 아직까지 악관절 자체 내의 연조직은 전혀 고려하지 않고 악관절 주위 연관조직들에만 접근한 연구 방식에 비하여 악관절 기능장애의 원인 규명을 위한 혁신적 개념으로 받아들여졌다.

Weinberg(1976)³⁴⁾가 이미 과두와 관절와의 관계는 임상적으로 관절장애의 관련인자라고 하였으며, Farrar등(1972, 1978, 1979)^{13,12,11)}, Wilkes (1978)³⁵⁾, 그리고 Dolwick등(1979)⁷⁾은 악관절장애가 과두와 관절원판간의 장애로서 관절원판의 전방 변위에 의해 야기된다고 하였으나, 서로가 약간의 이견을 보여, Farrar등(1972, 1978, 1979)^{13,12,11)}과 Isberg등(1978)¹⁸⁾은 폐구위에서 관절원판의 전방변위와 함께 과두의 후상방변위를 나타낸다고 하였고, Wilkes(1978)³⁵⁾, Dolwick등(1979)⁷⁾, Blaschke등(1980)²⁾은 과두의 위치와 관계없이 단순히 폐구위에서 관절원판의 전방변위 만 보인다고 하였으나, 공통적으로 이러한 관절원판의 전방변위가 악관절 기능장애의 주 증상들인 악관절잡음과 개구제한, 그리고 동통을 야기시킬 수 있음을 시사했다. 한편, 많은 임상가들은 이러한 장애의 진단에 정확성을 기할 수 있는 방법에 깊은 관심을 갖게 되었다.

이와 더불어 그동안 악관절을 촬영하기 위하여 사측방향투사법, 단층촬영법, 개별화사측방향투사법³³⁾ 등 여러가지 방법들이 개발 사용되어 왔으나 이들은 연조직을 보여 주지 못하였기 때문에, 악관절의 내부를 보여 줄 수 있는 악관절 조영술(Toller 1974, Farrar 등 1979)^{31,32)}과 관절경²²⁾이 개발되어 사용 되었다. 그러나 이 또한 환자의 피부에 자임을 해야하고 술식이 매우 어려운 단점이 있다.

한편, 최근 개발된 전산화 단층 촬영은 악관절내의 연조직에 관한 변화를 보여 줄 수 있게 됨^{4,8,30)}으로써 진단적 가치를 구하는데 커다란 역할이 기대되고 있다.

저자 또한 악관절잡음과 개구제한이 과연 관절원판의 전방변위에 의한 것인가하는 의문을 밝히고, 이를 시각화하기 위해 전산화 단층 촬영법의 다양한 기능을 이용하여 정상인과 악관절 기능장애 환자를 비교 분석하고 동시에 진단적 기준으로서 다소의 지견을 얻었기에 보고하는 바이다.

II. 연구 자료 및 방법

본 실험에 앞서 예비실험으로 사체표본을 이용한 악관절의 전산화 단층 촬영을 행하여 먼저 촬영조건과 분석조건에 따른 관절원판의 주사상(scan image)과 해부학적 모습의 관계를 확인하였다(fig. 1, 2참조).

연구자료로는 악관절에서 어떠한 증상도 경험하지 않았고, 치아 수복물이 없는 정상인 10명과 악관절 기능장애의 한 증상인 관절잡음을 갖는 환자 11명, 개구제한이 있는 환자 5명, 총 26명을 대상으로 전산화 단층 촬영을 하여 사용하였다. 관절잡음을 갖고 있는 환자중 3명은 양측성이었고, 8명은 편측성이었다.

전산화 단층 촬영은 Hitachi-W 500을 이용하여 120 kVP, 200mA의 조건으로 각 대상의 중심교합위와 18mm 개구상태를 주사(scanning)하였다. 이때 18mm 개구상태는 수지로 bite block을 제작하여 대상들이 주사시 물고 있게 했으며, 관절용기와 측두인고 열구를 잇는 선을 기준선으로 하여 1mm간격으로 상하 26면을 관

상면으로 주사 하였다. 주사 시간은 1인당 약 30분이 소요되었다.

분석은 먼저 1차적으로 관상면 주사상(axial scan image)에서 연조직을 보여줄 수 있는 조건(soft algorithm)인 window width 250, window level +50, 250, +75, 300, +50, 그리고 300, +75의 네 경우로 조정된 화면상에서 관찰하였고, 골조직 관찰조건(bone algorithm)으로는 3000, +200, 1000, +200의 두 경우를 관찰하였다.

다음은 전산화 단층 촬영장치 자체 기능을 이용해 관절원판부의 방사선 감쇠도를 측정하여 관찰조건과 비교하였다. 2차적으로 3차원적인 분석을 위해 기준선 위치의 관상면상에서 과두의 내측 1/3부, 중심부 그리고 외측 1/3부의 시상면을 각각 재형성하여 관상면 주사상 관찰시 행한 window setting과 동일한 조건 각각에서 변화된 상을 관찰하였다. 그후 선택된 조직의 상만 두드러지게 보여주는 non-linear fraction을 시행하여 관절원판등 연조직을 중심으로 상을 재형성한 후 관찰을 행하였다. 역시 하악 과두의 전방부의 방사선 감쇠도를 얻어내어 총체적으로 정상인군과 악관절 기능 장애 환자군을 비교 분석 하였다.

III. 연구 성적

관상면 주사상에서 정상인의 경우에는 중심교합위 및 18mm의 개구상태에서 과두의 모습을 보이는 모든 주사상에서 과두의 위치가 대칭적이었고 과두 전방부의 방사선상 흑화도는 좌우가 동일한 소견을 관찰할 수 있었으며 연조직을 가장 뚜렷하게 보인 window setting은 W250, +50 level에서 였으며, 이때 관절원판의 상으로는 기준선하방위치의 상에서 관절원판의 전방 band부가 주위 근조직과 유사한 흑화도로 관찰되었다. 이때 전방 band 부의 방사선 감쇠도는 +36H.U.의 값을 나타내었다.

악관절 기능 환자군의 경우에는 중심교합위에서 이환측의 과두(대문자 C)가 후방 및 시계바늘 반대방향으로 약간 회전변위되어 있었고(fig. 3 참조), 18mm의 개구위에서는 정상측의

과두가 전방으로 위치이동되어 나타났고, 그 전방에는 외익돌근(A)이 전방으로 연결되어 있었으며, 이환측의 과두는 전하방으로의 운동이 제한되어 정상측보다 상위에 정상측보다 큰 과두의 모습을 나타내었다. 그 전방내측에는 방사선 불투과성이 비교적 증가된 연조직상(B)이 관찰되었다(fig.4 참조). 두 경우 과두 전방지역의 방사선 감쇠도는 정상측 A부위가 평균 +48H.U., 이환측 B부위가 평균 +94H.U.의 값을 나타내었다.

시상면 주사상에서는 정상인의 경우에 W250, +50 level의 조건상 중심교합위에서 과두 전방부위와 관절용기 직하방에 걸친 부위에 근조직과 유사한 방사선 흑화도를 나타내었고(fig.5 참조), 이환측은 정상측보다 방사선 불투과도가 큰 연조직상을 관절용기 직하방에서 나타내었으며(fig.6 참조), 18mm 개구위에서도 이러한 양상은 유지되었고 중심교합위 경우보다 방사선 불투과도가 증가되었다.

Non-linear fraction에 의한 상의 변화는 중심교합위 및 18mm개구위시 이환측 과두전방 관절용기에 인접한 위치에 과두나 관절용기와는 분리된 방사선 불투과 지역의 상을 나타내었다. 이때 관절용기 직하방에 존재하는 방사선 불투과상의 방사선 감쇠도는 +98H.U.에서+129H.U.까지 다양했으나 주위 연조직의 방사선 감쇠도(+30에서 +69H.U.)에 비해 극히 높은 수치를 나타내었다(fig.9 참조).

관절잡음이 있는 환자 11명중 편측성 6명에서 이환측 관절원판의 전방 변위상을 나타내었고, 양측성 관절잡음 3명에서는 6관절중 4관절에서만 전방변위를 나타내었다. 개구제한 환자에서 2명은 골증식상의 소견을 보였다(fig.10 참조).

IV. 총괄 및 고안

Helm등¹⁵⁾은 blink mode를 사용하여 window setting 75, 60에서 100H.U.의 level에서 관절원판이 가장 잘 관찰되었다고 보고하였고, Raustia등²⁵⁾과 Sartoris등²⁷⁾은 특수선반을 제작하여 직접 시상면상을 촬영하였으나, 본 실험에서 사용된 기기는 두개부가 들어가는 부위가 좁

아 이를 시행할 수 없었다. 따라서 직접 관상면상으로 주사하여 얻은 관상면상과 재형성한 시상면상을 분석한 결과, 정상인의 경우 W250, level +50의 window setting에서 악관절부위의 연조직이 가장 뚜렷이 관찰되었다.

이러한 조건하에서 기준선부의 관상면상과 재형성한 시상면을 분석한 결과 정상인에서 관절원판의 전방 band만이 주위 근조직과 유사한 흑화도로 관독될 수 있었다. Cohen등⁵⁾은 전산화 단층 촬영상의 관절원판의 흑화도가 주위 근조직 보다 더 높다고 하였고, Helm등¹⁵⁾은 주위 조직과 흑화도가 유사할 수 있다고 하였다.

Wilkinson등³⁶⁾도 관절원판의 전방 band의 정상상은 과두앞에 어느 정도의 조직흑화도를 나타낸다고 하였다.

한편 환자군에서는 근조직보다 증가된 방사선 불투과성의 연조직상이 과두전방 관절용기 직하방에 나타났다. 이는 관절원판의 전방변위시는 전방 band를 포함한 관절원판이 전방으로 변위되어 밀도와 크기가 큰 조직이 형성되거나²⁾, 과두전방에 연장된 조직상을 형성하므로 나타난 상으로 사료된다.

이들을 재확인하는 절차로 방사선 감쇠도에 의한 분석에서 변위된 관절원판으로 사료되는 부위는 정상보다 훨씬 높은 방사선감쇠도를 나타내었다.

Helms등¹⁵⁾은 전산화 단층 촬영상을 이용한 관절원판 분석에서 관절잡음이 발생하기 직전의 개구상태는 18-20mm가 적절하다고 하였다. 이와같은 개구시 변위된 관절원판의 형태변화로 인해 밀도가 더욱 커질 것으로 사료되었던 바 18mm개구위의 주사상에서 다소 증가된 방사선 불투과상을 보였다(fig.5,6 참조). Non-linear fraction에 의한 상은 이러한 모습을 더욱 두드러지게 나타내었다(fig.7,8 참조).

한편 관상면 주사상의 이환측에서 전방변위된 관절원판은 내측으로도 변위되었다. 이는 관절원판을 관찰하기 위해 soft algorithm를 이용한 전산화 단층상 분석에서 Helms등¹⁵⁾이 대개의 전위된 관절원판이 내측으로 향했음을 보고했고, Katzberg등²⁰⁾은 전외측으로 관절원판의 변위가 주로 나타난다고 하였으나, 중심교합위에

서 외익돌근이 전내방으로 관절원판과 연결되어 있기 때문에⁶⁾ 관절원판의 내측변위의 가능성을 제시한 Helms등¹⁵⁾과 일치한 결과였다. 본 실험에서 이환측의 과두위치 또한 정상측에 비해 후외측으로 약간 회전변위되어 나타났음은 이러한 사실을 뒷받침한다고 사료된다.

이러한 병리적 관절원판의 변위의 원인으로 Keith(1982)²¹⁾는 외상이나 관절질환에 의해 posterior attachment가 찢어지거나 약해 졌을 때 일어날 수 있다고 했으며, Scapino(1983)²⁸⁾는 과두양극의 근원심 부착이 찢어 지거나 이완되면서 관절원판이 전방으로 변위될 수 있다고 하였다. Isberg등(1986)¹⁷⁾도 치료를 위해 시행되는 하악의 후방유도가 관절원판의 후방 band의 편평화를 야기해 병리학적 악관절상태, 즉 관절원판의 변위상태가 가능함을 시사하였고, 또한 Atkinson등¹⁾은 관절용기의 경사도가 클때 관절원판의 전방변위가 쉽게 일어날 수 있다고 변위의 인자로서 생역학적(biomechanic)인 관계를 제시했으며, Campbell(1963)³⁾은 관절강내에 진공이 형성되어 관절잡음이 발생한다고 하였으나, 이는 근거가 희박하다고 사료되며, Yavelow등(1971)³⁷⁾은 악관절 구성구조물 사이에 비정상적 관계로 인해 기능중인 활액강 활액의 정상운동을 방해함으로써 비정상압에 의해 관절잡음이 발생한다고 하였다.

관절원판의 변위를 입증하기 위해 여러 접근 방법이 시도되었던 바, 편측관절잡음이 있는 환자에서 하악의 개구운동시 관절잡음이 있는 쪽으로 하악이 편위됨을 Isberg 등(1980)¹⁸⁾, Farrar등(1978)¹²⁾이 비디오로 보여 주었고, Rees (1954)²⁶⁾는 사체표본 연구를 통해 정상과 두와 측두골 구조물간의 넓어진 거리는 연조직이 두터워져 있음에 의한다고 하였으며, Isberg등(1980)¹⁸⁾은 과두의 경로를 변화시키는 그 순간과 관절잡음의 발생이 일치한다고 하였고, 관절잡음 발생전에 과두운동의 속도가 떨어지고, 관절잡음과 더불어 약0.04초간 과두의 운동 속도가 빨라진다고 보고 하였다.

Nance(1983)²³⁾는 악관절조영술을 이용하여 reciprocal clicking시 폐구위에서 관절원판이 전방으로 변위되어 주입한 조영제가 관절원판

하전방으로 돌출된 상을 나타내나, 개구가 진행되면서 관절원판이 정상적으로 후방을 향해 움직이면 전방에 있던 조영제가 갑자기 뒤로 빠져 나가며, 크게 개구할 시까지 관절원판이 정상위치를 유지하여 악관절조영상에서도 정상으로 나타난다고 하였다.

이들 모두 관절잡음이 악관절 내의 장애와 연관되어 있음을 시사하였고, 본 실험의 분석결과 또한 이러한 견해를 굳게 뒷받침하여 악관절잡음이나 개구제한이 있는 환자에서 중심교합시 이환측 관절용기 직하방에 증가된 방사선 불투과성 연조직과 약간의 후방 및 회전성 변위를 나타내고, 개구시 이환측 과두의 후방변위가 더욱 두드러지는 것으로 보아 관절 연조직의 국소적인 비후를 극복하여야 하는, 즉 정상화상을 방해하는 기계적 방해물 뛰어 넘으며 발생한다는 관점에서 관절잡음이나 개구제한은 관절원판의 전방변위에 의해 일어날 수 있다고 사료된다. 그러나 관절잡음이 있는 일부 환자에서 관절원판의 전방변위가 나타나지 않는 경우가 존재함은 관절잡음이 있는 환자에서 항상 관절원판의 전방변위가 나타난다는 점에 아직 의문의 여지가 있어 지속적인 연구가 있어야 한다고 사료된다.

V. 결 론

정상인 10명과 관절잡음을 갖고 있거나 개구 제한이 있는 환자 16명에 대하여 Hitachi-W 500을 이용하여 중심교합위와 18mm 개구위에서 악관절의 전산화단층 촬영을 시행하였다. 전산화 단층 촬영의 여러 기능중 상 재형성 기능과 window의 변화와 non-linear fraction 시행에 의해 얻어진 상에서 방사선 감쇠도를 측정하여 3차원적 분석을 통해서 정상군과 환자군을 비교하여 다음과 같은 결론을 얻었다.

1. 정상인에서 관절원판의 전방 band는 주위 근조직과 유사한 흑화도를 나타냈다.

2. 환자군의 시상면 주사상에서 관절원판이 전방변위 되었고 과두전방 및 관절용기 직하방에 근조직보다 증가된 방사선 불투과상으로 나타났다.

3. 환자군의 관상면 주사상에서 관절원판은 전방내측으로 변위되며 과두가 후외측으로 회전 변위되어 나타났다.

4. Non-linear fraction기능은 전방변위된 관절원판의 상을 뚜렷하게 보여 주었다.

REFERENCES

1. Atkinson W.B. and Bates R.E.: "The effects of the angle of the articular eminence on anterior disc displacement", J.P.D., 494: 554-561, 1983.
2. Blaschke, D., Solberg, W.K., and Sanders, B.: "Arthrography of the temporomandibular joint: Review of current status", J.A.D.A., 100:388-395, 1980.
3. Campbell, J.: "The clicking jaw", Current Med. and Drugs, 3:20-37, 1963.
4. Cohen, H., Ross, S., and Gordon, R.: "Computerized tomography as a guide in the diagnosis of temporomandibular joint disease", J.A.D.A., 110:57-60, 1985.
5. Cohen, H.R., Silver, C.M., Schatz, S.L., and Motamed, M.M.: "Correlation of sagittal computed tomography of the temporomandibular joint with surgical findings", J. Cranio. Prac., 3:352-357, 1985.
6. Dawson, R.E.: "Centric relation-Its effect on occluso-muscle harmony", Dent. Clinics North Amer., 23:169-197, 1979.
7. Dolwick, M.F., Katzberg, R.W., Helms, C.A., and Bales, D.J.: "Arthrotomographic evaluation of the temporomandibular joint", Oral Surg., 37:793-799, 1979.
8. Dolwick, M.F., Katzberg, R.W., and Helms, C.A.: "Internal derangements of the temporomandibular joint: Fact or fiction", J.P.D., 49:415-423, 1983.
9. Dubrul, E.L.: Sicher's Oral Anatomy, St. Louis, The C.V. Mosby Company, 1980.
10. Farrar, W.B. and McCarty, Jr., W.L.: "Clinical outline of temporomandibular joint diagnosis and treatment", ed. 7, Montgomery, Ala., Normandie Publication, pp. 90-100, 1982.
11. Farrar, W.B. and McCarty, Jr., W.L.: "Inferior joint space arthrography and characteristics of condylar paths in internal derangements of the TMJ", J.P.D., 41:548-555, 1979.
12. Farrar, W.B.: "Characteristics of the condylar path in internal derangements of the TMJ", J.P.D., 39:319-323, 1978.
13. Farrar, W.B.: "Differentiation of temporomandibular joint dysfunction to simplify treatment", J.P.D., 28:629-636, 1972.
14. Fearon, C.G. and Serwatka, W.J.: "Stress: A common denominator for nonorganic TMJ pain-dysfunction", J.P.D., 49:805-808, 1983.
15. Helms, C.A., Morrish, R.B., Kircos, L.T., Katzberg, R.W., and Dolwick, M.T.: "Computed tomography of the meniscus of the temporomandibular joint: Preliminary observations", Radiology, 145:719-722, 1982.
16. Hjortsjo: "The significance of the articular disc and the accentuated grinding joint", Odont. Revy., 4:203-209, 1953.
17. Isberg, A.M. and Isacsson, G.: "Tissue reaction of the temporomandibular joint following retrusive guidance of the mandible", J. Cranio. Prac., 4:143-148, 1986.
18. Isberg, A.M. and Ivarsson, R.: "The movement pattern of the mandibular condyles in individuals with and without clicking. A clinical cineradiographic study," Dentomaxillofac. Radiol., 9:55-65, 1980.
19. Juniper, R.P.: "Temporomandibular joint dysfunction: A theory based upon electro-

- myographic studies of the lateral pterygoid muscle", British J. Oral and Maxillofac. Surg., 22:1-8, 1984.
20. Katzberg, R.W., Dolwick, M.F., Keith, D.A., Helms, C.A., and Guralnick, W.C.: "New observation with routine and CT assisted arthrography in suspected internal derangements of the temporomandibular joint", Oral Surg., 51:569-574, 1981.
 21. Keith, D.A.: "Development of the human temporomandibular joint", Brit. J. Oral Surg., 20:217-229, 1982.
 22. Murakami, K., and Hoshino, K.: "Regional anatomical nomenclature and arthroscopic terminology in human temporomandibular joints", Okajimas Folia. Anat. Jpn. 58: 745-760, 1982.
 23. Nance, E.P.: "Temporomandibular joint arthrography", J. Cranio. Prac., 2:36-50, 1983.
 24. Ramfjord, S.P. and Ash, M.M.: "Occlusion", Philadelphia, Saunders Co., 1983.
 25. Raustia, A.M., Pythinen, J., and Virtanen K.K.: "Examination of the temporomandibular joint by direct sagittal computed tomography", Clinical Radiology, 36:291-296, 1985.
 26. Rees, L.A.: "The structure and function of the mandibular joint", British Dent. J., 96:125-133, 1954.
 27. Sartoris, D.J., Neumann, C.H., and Riley, R.W.: "The temporomandibular joint: true sagittal computed tomography with meniscus visualization", Radiology, 150:250-254, 1984.
 28. Scapino, R.P.: "Histopathology associated with malposition of the human temporomandibular joint disc", Oral Surg., 55:382-397, 1983.
 29. Solberg, W.K.: "Temporomandibular disorders; functional and radiological considerations", British Dent. J., 160:195-200, 1986.
 30. Thompson, J.R., Christiansen, E.L., Hasso, A.N., and Hinshaw, D.B. Jr.: "Temporomandibular joints: high resolution computed tomographic evaluation", Radiology, 150: 105-110, 1984.
 31. Toller, P.A.: "Opaque arthrography of the temporomandibular joint", Int. J. Oral Surg., 3:17-28, 1974.
 32. Weinberg, L.A.: "Temporomandibular joint function and its effect on centric relation", J.P.D., 30:176-195, 1973.
 33. Weinberg, L.A.: "What really see in a T.M.J. radiography", J.P.D., 30:898-913, 1973.
 34. Weinberg, L.A.: "Posterior bilateral condylar displacement: Its diagnosis and treatment", J.P.D., 36:426-441, 1976.
 35. Wilkes, C.H.: "Arthrography of the temporomandibular joint", Minnesota Medicine., 61:645-652, 1978.
 36. Wilkinson, T. and Maryniuk, G.: "The correlation between sagittal anatomic sections and computerized tomography of the TMJ", J. Cranio. Prac., 1:37-45, 1983.
 37. Yavelow, I. and Bronx, G.A.: "Temporomandibular joint clicking", Oral Surg., 32:708-713, 1971.

– ABSTRACT –

A STUDY ON THE INTERNAL DERANGEMENT OF TEMPOROMANDIBULAR JOINT BY COMPUTED TOMOGRAM

Cho, Dae-Hee, D.D.S., M.S.D., **Kim, Jae-Duk**, D.D.S., M.S.D., Ph. D.

Department of Oral Radiology, College of Dentistry, Chosun University

This study was performed to clarify the mechanism of clicking sound and locking on temporomandibular joint and to determine the radiographic findings of them by using computed tomogram.

Through the preliminary study with cadavers, the proper scanning condition and the correlation between the anatomy of cadaver and computed tomogram had been determined.

The subjects were consisted of 10 controls and 16 patients having clicking sound or locking on temporomandibular joint.

By using Hitachi-W500 as computed tomographic device, direct axial views and sagittal views reformed according to the changes in window setting and using the non-linear fraction were taken and analyzed by visual method and measuring the attenuation numbers.

The obtained results were as follows:

1. The density of the anterior band of meniscus showed isodense to the surrounding muscles in normal.
2. In patient group, affected side showed increased radiopaque area anterior to condyle and underneath articular eminence as the feature of anteriorly displaced meniscus on axial and sagittal views.
3. In patient group, the condyle was rotated postero-laterally in affected side.
4. Non-linear fraction highlightened the feature of anteriorly displaced meniscus.

논문 사진부도 ①




Fig. 1. Photographic view of T.M.J. of cadaver in normal.
A, Anterior band C; Condyle E; Eminence

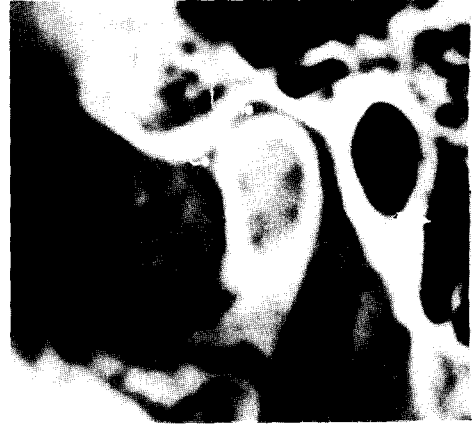

Fig. 2. Direct sagittal view of T.M.J. of cadaver in normal.
C; Anterior band (W2000 +300 level)

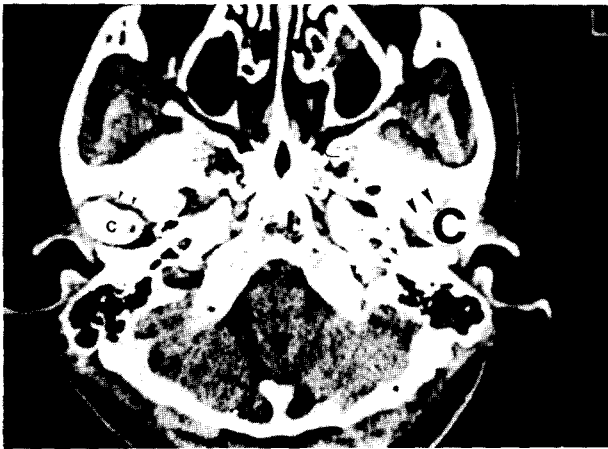


Fig. 3.
Direct axial view of both T.M.Js. of patient having clicking on centric occlusion at W250 +50 level.
C; Condyle of affected side
c; Condyle of normal side
Large arrow; Displaced meniscus
Small arrow; Anterior band

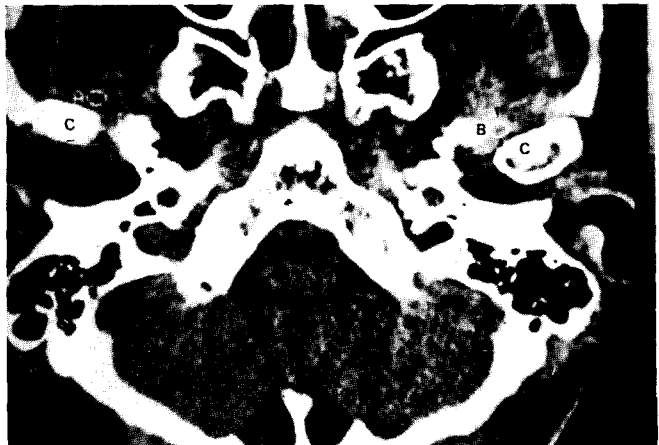


Fig. 4.
Direct axial view on 18mm open mouth at W250 +50 level.
B; Antero-medially displaced meniscus

논문 사진부도 ②

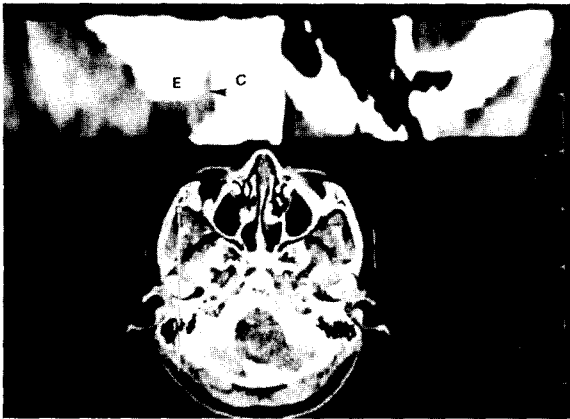

Fig. 5. Sagittally reformed view of normal T.M.J. at W250 +50 level.
C; Condyle E; Eminence
Arrow; Anterior band

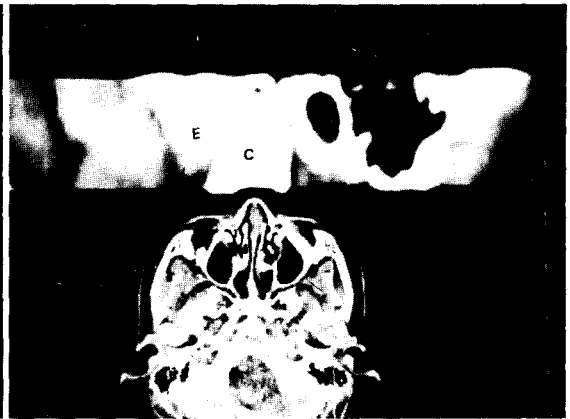

Fig. 6. Sagittally reformed view of affected side at W250 +50 level.
Arrow; Anteriorly displaced meniscus

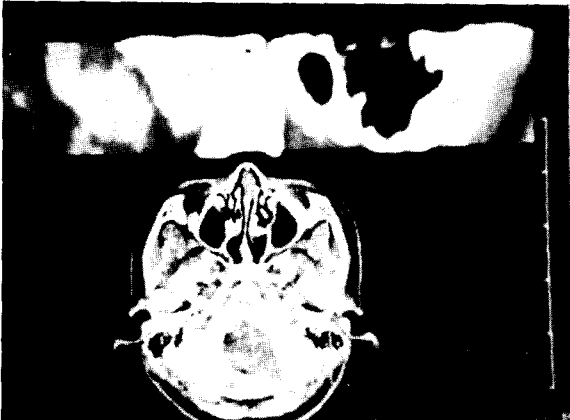


Fig. 7. Sagittally reformed view of affected side at W250 +50 level with NL on centric occlusion.

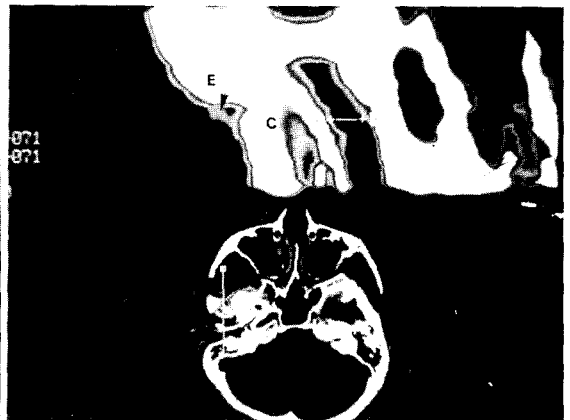


Fig. 8. Sagittally reformed view of affected side at W450 +275 level with NL on 18mm open mouth. Arrow; Anteriorly displaced meniscus.

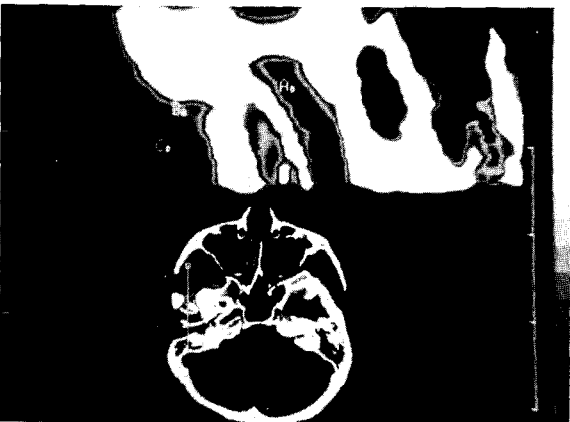

Fig. 9. Measurement of attenuation number.

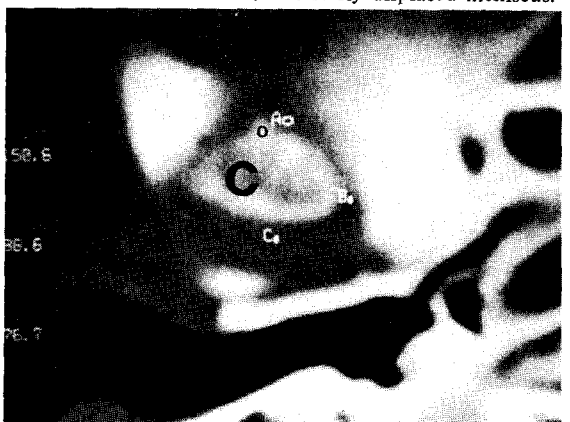

Fig. 10. Osteophyte (o) on the axial view of affected T.M.J.