

잘못된 진단의 예

30세 남자가 내원하여 6의 deep cavity에 Inlay restoration을 하였으며, 이때 7에는 old Inlay restoration이 되어있었음.

그뒤 환자는 편안함을 느끼다가 어느날 질긴 음식물 저작시 갑자기 sharp pain을 느꼈고 그 뒤 밤중에 갑자기 심한 동통을 느껴 얼음을 입에 문 상태로 병원에 내원하여 응급처치로 chamber opening을 하였음(사진1).

그 뒤 정기적으로 내원하여 근관치료를 시행하였으나(사진2) 계속 pulpitis의 증상을 나타내고 그 뒤 7치아의 elongation sensation을 느낌. 6의 근관 치료후 x-ray taking해보니 7치아의 lesion이 보였음(사진3).

7을 chamber opening해보니 pulp가 necrosis되어 있었고, 7의 근관 치료시 증상이 없어졌음(사진4).

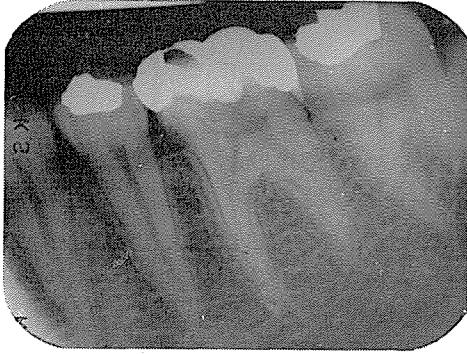

사진 1.

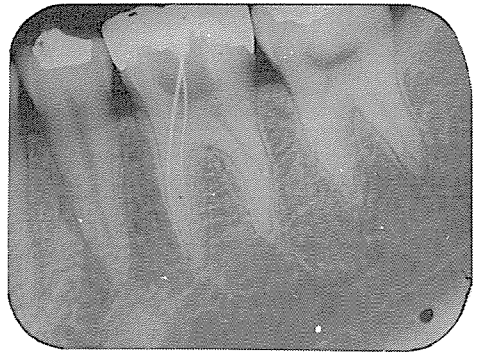


사진 2.

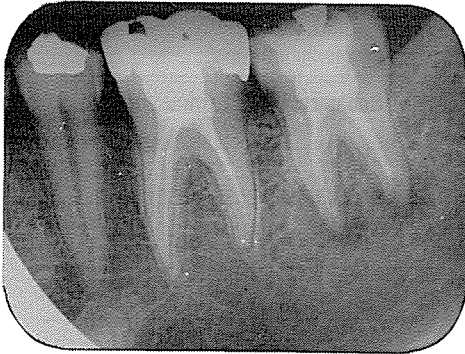


사진 3.

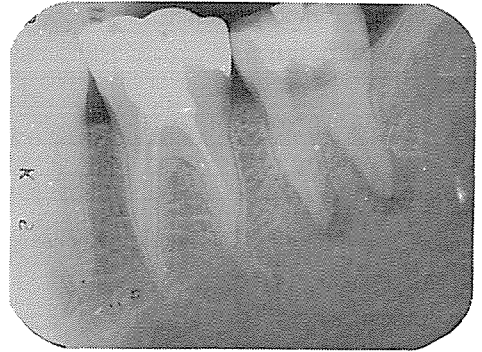

사진 4.

BAK JAE DENTAL LAB.

白劑齒科技工所

代表 金 貞 年

☎ 742-2005 · 742-2006

서울 · 鍾路區 孝悌洞 218  
(大和빌딩 4층)