

하악골 실험병소에 관한 방사선학적 연구 *

서울대학교 치과대학 치과방사선학교실

이 영 호 · 안 형 규

EXPERIMENTAL STUDY OF ARTIFICIALLY PRODUCED BONE LESIONS IN HUMAN MANDIBLE — Radiologic and Densitometric Evaluation —

Young-Ho Lee, D.D.S., M.S.D., Hyung-Kyu Ahn, D.D.S., M.S.D., Ph. D.

Department of Oral Radiology, College of Dentistry, Seoul National University.

— Abstract —

The purpose of this study was three-fold: to reexamine whether periapical and central lesions can be detected on the radiograph when they are in the cancellous bone, to investigate regional differences in radiographic visualization of the lesion, and to compare the interpretation of radiographs by densitometric analysis with the visual interpretation of the same radiographs.

Forty-nine apical lesions and eighty-two central lesions were made in 8 mandibles and radiographed serially while being enlarged and deepened. All radiographs were evaluated by three dental radiologists. Each lesion was scored of 3 to 0, based on the radiographic appearances.

Special radiographs of 15 apical and central lesions were analysed by densitometer and the results were compared with the scores which were previously assigned by three examiners.

From this study the following conclusions could be drawn;

1. Experimental lesions confined to cancellous bone were detected on the radiographs in 41.3% of the cases.
2. Visualization of periapical lesions in cancellous bone was more apparent than that of central lesions in cancellous bone.
3. Visualization of the periapical lesions confined to cancellous bone was highest in molar

* 본 연구는 1987年度 서울대학교 病院 特診研究費로 充當되었음.

teeth, and detection of the central lesions in alveolar portion was easier than those in lower portion of mandibular body area.

4. It was possible to detect the experimental lesions without cortical plate involvement in 78.6% of the all lesions.
5. Densitometric analysis of radiographs could reproducibly distinguish bone changes, especially of central lesions in cancellous bone.

- 목 차 -

- I. 서 론
 - II. 연구자료 및 연구방법
 - III. 연구성적
 - IV. 총괄 및 고안
 - V. 결 론
- 참고문헌
사진부도설명
사진부도

I. 서 론

골질환 진단에 있어 방사선학적 분석은 필수불가결한 과정의 하나이다. 그러나 방사선상이 진단의 중요한 보조수단인것은 사실이나 그것을 유용하게 사용하려면 그 한계성을 항상 염두에 두어야 한다.^{2,16,17,26,40,41,42} 골파괴를 수반하는 병소에 있어 병상이 상당히 진전된 후에야 방사선상에서 확인될 수 있다는 것이 최근까지의 일반적인 의견 이었다. 이러한 의견은 악성전위가 된 척추골^{9,32}, 척추골에 형성된 실험적 병소¹, 치근단 병소^{13,31,34} 하악골 실험 병소^{4,5} 등의 연구에서 주장되었다. 특히 자연적으로 발생되거나^{10,15,24}, 인공적으로 형성된 치근단 병소에 대한 연구에서는 일반적으로 해면골내의 병소는 방사선상에서 최소한 치밀골과 해면골의 경계부위, 혹은 치밀골자체를 침범하기 전에는 그 상태가 확인될 수 없다는 주장이 지배적이었다.^{3,6,7,19,25,30,33,36,39} 또한 Van der Stelt의 장골의 실험적 병소에 관한 연구³⁸)에서도 같은 결론에 도달하였다.

이러한 연구에 반하여 Shoha 등³⁵)은 하악 소구치,

대구치부위에 실험적으로 형성한 치근단 병소에 있어, 그것이 해면골내에 한정되어 있더라도 방사선상에서 확인이 가능하다고 보고하였고, Lee 등¹⁸)은 임의로 형성된 제 1, 2 대구치의 해면골내에 한정된 치근단 병소의 80%에서 방사선학적으로 확인이 가능하였다고 보고하였다.

또한 Pitt Ford²⁷)는 개의 악골에 실험적으로 형성한 치근단병소의 조직학적, 방사선학적 상관관계에 관한 연구에서 치밀골의 침범없이도 병소의 방사선학적 확인이 가능하다고 주장하였다.

저자는 본 연구에 있어 선학들의 연구의 쟁점인 해면골내 병소의 방사선학적 확인가능성의 여부를 하악골을 사용하여 치근단 병소 및 치아와 무관한 부위에 형성된 병소에서 방사선학적 검색을 시도하였고, 각 부위에 따른 하악골 병소 확인의 차이점을 조사하고, 병소의 골파괴 정도에 따른 방사선학적 변화를 방사선 필름의 육안적 판독과 농도계(densitometer)를 이용한 분석으로 확인하고, 그 차이점을 비교하고자 하였다.

II. 연구자료 및 방법

8개의 인하악골을 본 연구의 자료로 사용하였다. 그중 6개는 습윤한 상태이었고, 2개는 건조한 것이었다.

본 실험목적에 적합하도록 각 하악골을 전치부, 소구치부, 대구치부, 하악지부로 분리, 절단하였다. 이때 몇몇의 절편에 있어서는 전치와 소구치가 함께 포함되었다. 이렇게 분리함으로써 하악골의 만곡도를 최소화하여 방사선촬영시 위치고정과 재현성을 높게할 수 있었다. 분리된 각 절편에 대해 방사선촬영을 시도하여 병소형성이 가능한지를 미리 결정하고, 부적합한 절편들은 제외시켰다.

1. 방사선 촬영

모든 절편에 대해 최소한 3단계이상의 촬영을 시도하였다.

필름의 재현성을 높이기 위해 촬영기 관구에 넷쇠관을 연결하여 Target-필름간의 거리가 35cm가 되게 하고, 이 넷쇠관과 필름, 악골골편의 고정을 위하여 고정장치를 고안하여 사용하였다.

이 실험의 목적은 한 절편의 원래의 상태와 실험적 병소형성 후, 병소의 변화에 따르는 방사선학적 변화의 양상을 비교, 확인하는 것이므로 절편과 필름과의 위치를 고정하기 위해 각 절편을 필름크기에 맞도록 조절하였고, 절편이 필름위에서 움직이지 않도록 optosil을 이용하여 각 절편에 맞는 고정판을 만들어 사용하였다. 한편 실험병소 부위가 가능한한 방사선에 수직이 되도록 몇몇 절편에 있어서는 협측면이 필름쪽에 위치하도록 한 경우도 있었다.

농도분석을 하는 절편에 있어서는 필름의 적정위치에 aluminum stepwedge를 고정하고 촬영하였다.

2. 실험적 병소 형성.

a. 치아발거 및 각 절편의 협설분리 : 치아가 포함된 절편은 협설분리전에 치아를 발거하였다. 이때 발치검자를 사용시 가능한한 발치와를 손상치 않도록 하였다. 발치시 치근과절이 된 경우는 치근을 발치와에 있는 상태로 협설분리하였다.

2개의 건조하악골에서는 발치시 치근과절의 가능성이 높으므로 원래상태 그대로 적당 부위에서 협설분리를 시도하였다. 분리시 가능한한 치근단부위가 절단면에 포함되도록 하였으며 무치악 절편이나 하악지부의 절편은 중심부가 절단면이 되도록 하여 'junctional trabeculae'가 절단면에 포함되지 않도록 하였다.

b. 병소형성전 방사선 촬영 : 치아가 발거된 절편은 발치와에 치아를 원래의 위치로 고정하고 협설절편을 다시 합쳐서 종전상태와 같게 고정후 방사선 촬영을 시도하였다. 이때 촬영한 필름은 '기준필름'으로 정하였다. 몇개의 절편에서는 절편의 크기가 필름보다 큰 경우 치조골부위와 하악체하방 부위를 분리시켜 한 필름상에 나란히 놓거나 혹은 분리하여

촬영하였다. 기준필름은 2장을 연속하여 촬영후 1장은 미리 현상하여 병소형성에 적절한 부위를 필름상에서 정하였으며, 나머지 한장은 병소형성후 촬영한 필름들과 함께 현상하여 동일한 조건하에서 현상되도록 하였다.

c. 실험적 병소의 형성 : 치아가 있는 절편에서는 골편상에서 치아를 다시 발거한 뒤 치근단 부위에 자연병소와 유사하게 실험병소를 형성하고 치아를 제 위치에 고정하였으며, 무치악절편에서는 치조골 부위 혹은 하악체하방부 적당 위치에 병소를 형성하였으며, 이때 #2, #4 round bur와 spoon excavator를 이용하여 병소형성을 하였다. 병소형성은 해면골질이 더 많이 포함되어 있는 절편쪽에 하여 각 단계별 촬영이 가능토록 하였다.

각 병소에 대하여 크기 혹은 깊이를 증가시키면서 각 단계별 촬영을 시도하였다. 이때 모든 필름은 기준필름의 경우와 마찬가지로 2장씩 촬영하여 그중 한장은 촬영직후 현상하여 병소가 충분히 확인 될때까지 병소확대를 하는데 지침이 되도록 하였다.

각 단계별로 병소의 진전상황을 기록하여 최종 평가시에 기준이 되게 하였으며 다음과 같이 구분하였다.

Can : 병소가 해면골내에 한정되어 있는 경우

C-J(Cancellous bone-Junctional trabeculae 경계부위) : 병소가 수간극이 큰 중심부의 해면골을 벗어나 수간극이 좁아지는 Junctional trabeculae부위에 인접할때.

JTI(Junctional trabeculae involvement) : 치밀골과 해면골사이에 존재하는 수간극이 상당히 좁아진 부위인 junctional trabeculae가 어느정도 제거된 경우

JTR(Junctional trabeculae removal) : junctional trabeculae가 완전 제거된 상태.

CPI(Cortical plate involvement) : 병소가 피질골판을 침범한 경우.

골편의 협설두께가 두꺼운 절편에서는 협설 양측 절편의 같은 부위에 병소의 깊이를 점차 증가시켰다. 병소의 깊이가 깊어져 junctional trabeculae에도달했을때 gauge meter로 치밀골까지의 거리를 측정하여 치밀골과의 접촉여부를 확인하기도 하였으며 골에 닿은 bur의 감촉으로도 확인하였다.

치근단 병소형성시 협측 절편에서 협측 치밀골과

치조백선이 거의 밀접하게 연결되어 있는 경우에 있어서는 설측 치근단 부위의 해면골내에 병소를 형성하였다. 병소가 일단 치밀골 침범을 한 경우에도 필름상에서 확인되지 않으면 다시 병소의 깊이를 증가시키면서 촬영을 시도하였고, 이때는 치밀골의 두께를 측정하여 치밀골 침범후의 깊이 증가에 따른 방사선상의 변화를 확인하였다.

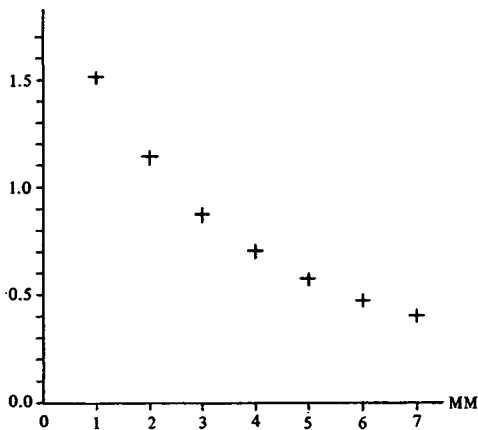
일반 골내 병소는 치아가 있는 절편에서는 인접 치근사이, 혹은 치근단에서 일정거리를 벗어난 위치 하악체 하방부위에 형성하였으며 병소형성전 필름에서 골주가 없는 부위는 피하도록 하였다.

치근단 병소와 일반 골내 병소가 함께 형성된 절편에서는 그 크기와 깊이를 동일한 양 만큼씩 증가시켜 후에 함께 비교 할 수 있게 하였다.

무치악 절편에서는 기존 치아가 존재했던 치조골 부위와 하악체하방부위에 각각 병소를 형성하여 그 차이점을 확인 할 수 있게 하였다.

농도 측정을 위한 절편에서는 농도계의 계창(aperture)의 최소크기가 1mm이므로 측정을 용이하게 하기 위하여 병소의 크기가 3mm이상의 지름이 되도록 하였다. 또한 자연병소의 내용물이 들어있는 상태와 유사한 환경을 만들기 위해 물에 적신 솜을 병소내에 삽입하고, 그렇지 않은 경우와의 차이를 비교하였다.

d. color photograph 촬영 : 골편에 형성된 병소의 실제 상태와 방사선 필름상에 나타난 병소를 비교하기 위하여 각 단계별 일반 사진 촬영을 시도하였다.



Graph 1. Interrelation between DR and h.

3. 농도 분석

Aluminum Stepwedge를 부착하고 촬영한 15예의 병소의 필름은 따로 분류하여 병소의 변화상을 농도계를 이용하여 분석하고 육안적으로 판독한 결과와 비교하였다.

측정농도 범위는 계창의 지름이 1mm일때 0~4.0 D.이고, 측정정도가 $\pm 0.02D$, 반복정도 $\pm 0.01D$ 이었다.

각 필름고유의 Stepwedge 1mm~7mm의 density를 농도계로 측정하여 정하고 각 필름에 나타난 병소의 density를 1mm aperture단위로 농도계로 반복 측정 후 산술평균하여 구한 뒤 각 density수치를 다음의 공식에 대입하여 Aluminum두께로 환산하였다.

Lambert법칙에 의거, $\ln DR$ 과 h 는 다음과 같은 선형관계가 있다고 가정한다¹⁴⁾.

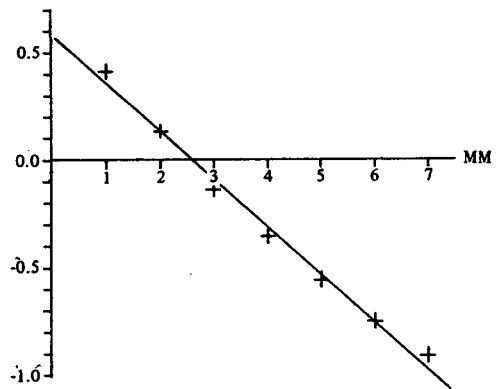
$$\text{즉, } h = b_0 + b_1 \ln DR \dots \dots \dots (1)$$

graph 1.은 DR과 h, graph 2.는 $\ln DR$ 과 h의 관계를 나타내어 주는 일례이다. (Graph 1, 2 참조)

(1) 식의 계수 b_0, b_1 은 최소자승법(Least-square method)을 적용하여 구하였다.

$$b_0 = \frac{\sum_{i=1}^n x_i}{n} - b_1 \frac{\sum_{i=1}^n x_i}{n}$$

$$b_1 = \frac{\sum_{i=1}^n x_i h_i - (\sum_{i=1}^n x_i \sum_{i=1}^n h_i) / n}{\sum_{i=1}^n x_i^2 - (\sum_{i=1}^n x_i)^2 / n}$$



Graph 2. Interrelation between $\ln DR$ and h.

그러므로 구하고자 하는 병소의 density 평균치 DR값에 의한 h값은 구한 계수 b_0 , b_1 을 이용하여 식 (1)에 대입하여 구한다.

각 병소의 Density의 Aluminum equivalents는 KAIST System공학센터의 CALCOMP 960 PENPLOTTER를 사용하여 얻었고, Graph 1, 2는 CYBER 170/835 Computer를 이용하여 작성하였다.

4. 방사선학적 분석.

필름판독의 주관성을 배제하기 위하여 3인의 치과 방사선의들로 하여금 판독하게 하였다. 같은 군의 필름들을 임의로 배열한 후 병소형성전 필름(기준필름)과 비교하여 변화상을 확인하도록 하였다.

모든 필름의 판독은 서울대학교 병원 치과진료부 판독실에서 행하였으며 Viewer Box외의 모든 전원을 소등한 상태에서 육안적 혹은 확대경사용하여 필름판독을 실시하였다.

다음의 점수체계를 기준으로 각 필름에 대한 평가를 하였다.

degree 3 : Complete Visibility

판독필름자체에서 병소를 뚜렷이 확인 할 수 있는 경우

degree 2 : Moderate Visibility

판독필름에서 어느 정도는 병소확인이 가능하며 기준필름과 비교시 더욱 확실히 인정할 수 있는 경우

degree 1 : Slight Visibility

판독필름에서는 병소확인이 어려우나 기준필름과 비교시 변화가 있다고 인정되는 경우

degree 0 : Non Visibility

기준필름과 비교하여도 전혀 변화를 확인할 수 없는 경우.

농도분석을 하는 필름에 대해서는 같은 점수라 할 지라도 인접필름간에 방사선투과성의 차이가 인정되는 경우 별도로 증감표시를 하도록 하였다.(예 : 2↑, 2↓, 3↑, 3↓)

3인의 채점결과를 갖고 점수 판정을 할때, 3인중 2인이상이 1점이상을 부여한 경우에 한해서 병소확인을 인정하였으며, 각점수를 합산하여 3등분한 점수를 각 해당 필름의 특정 병소에 대한 고유점수로 하였다. 그러나 3:3:0, 3:2:0, 2:2:0과 같은 점수결과가 나온 경우 0점의 의의를 인정하지 않고

2등분한 점수를 고유점수로 하였으며, 3:1:0, 2:1:0, 1:1:0과 같은 경우에 있어서는 0점의 의의를 인정하여 3등분한 점수를 고유점수로 하였다.

III. 연구 성적

치근단 병소는 총 49예이었으며, 치아와 무관하게 형성한 일반병소는 하악지에 형성한 병소를 포함하여 총 82예가 되었다(Table 1 참조).

Table 1. Numbers of apical and central lesions.

	Apical	Central	
Anterior (Incisor, Premolar)	31	26	57
Posterior (Molar)	18	37	55
Ramus		19	19
Total	49	82	131

치근단 병소는 전치, 소구치부위를 합하여 31예, 대구치부위 18예이었으며, 일반병소의 경우 치조골부위 병소 37예, 하악체하방부위 병소 26예, 하악지부위 19예이었다. 일반 병소도 전치, 소구치부위, 대구치부위로 각각 구분하였다(Table 2 참조).

Table 2. Distribution of central lesions in body of mandible.

alveolar portion		lower portion	
Ant.	Post	Ant.	Post.
12	25	14	12
37		26	

각 병소에 대한 방사선학적 평가로 다음과 같은 결과를 얻었다(Table 3 참조).

전체병소 중 54예(41.3%)에서 해면골내 병소가 확인되었으며, 이중 치근단 병소는 49예중 32예(65.3%), 일반 병소는 82예중 22예(26.8%)로서 치근단

Table 3. Relation of Number of Visualized lesions to extent of bone removal.

Apical lesions

Extent of bone removal	Score	No. of lesions		Total	%
		Ant.	Post.		
Can	1-2	5	6	23	46.9%
	2-3	5	7		
C-J	1-2	2	3	9	18.4%
	2-3	3	1		
JTI	1-2	3	0	5	10.2%
	2-3	2	0		
JTR	1-2	4	0	5	10.2%
	2-3	1	0		
CPI	1-2	3	0	7	14.3%
	2-3	3	0		
No visualization		0	0	0	0%
Total		31	18	49	

Central lesions

Extent of bone removal	Score	No. of lesions				ramus	Total	%
		Upper		Lower				
		Ant.	Post	Ant.	Post			
Can	1-2	1	0	0	0	1	8	9.8%
	2-3	1	5	0	0	0		
C-J	1-2	1	0	3	5	2	14	17.1%
	2-3	1	0	0	0	2		
JTI	1-2	3	4	0	2	4	19	23.2%
	2-3	2	2	0	0	2		
JTR	1-2	0	7	6	0	0	20	24.4%
	2-3	1	1	2	1	2		
CPI	1-2	0	3	1	1	0	17	20.7%
	2-3	1	2	0	3	6		
No visualization		1	1	2	0	0	4	4.9%

Extent of bone removal	Apical lesions	Central lesions	Total	%
Can	23	8	31	23.7%
C-J	9	14	23	17.6%
JTI	5	19	24	18.3%
JTR	5	20	25	19.1%
CPI	7	17	24	18.3%
No visualization	0	4	4	3.1%
Total	49	37	131	

병소의 해면골내 확인률이 높았다.

또한 전체 병소중 49예(37.4%)에서는 junctional trabeculae의 침범 혹은 제거후에야 병소확인이 가능하였다. 이중 10예(치근단 병소의 20.4%)가 치근단 병소이었고, 39예(일반 병소의 47.6%)가 일반 병소이었다.

치밀골 침범이 어느 정도 이루어져도 필름상에서 병소확인 안된 경우가 일반병소중 4예가 있었다.

치근단 병소 7예(12.2%)에서 치밀골 침범후에야 병소확인이 가능하였으며, 일반병소는 확인안된 4예를 포함하여 21예(25.6%)에서 치밀골 침범 후 병소확인을 할 수 있었다.

치근단 병소의 경우 전치, 소구치부위 31예중 15예(48.4%), 대구치부위 18예중 17예(94.4%)에서 해면골내 병소의 확인이 가능하였으며, 일반병소의 경우는 전치, 소구치부위 26예중 7예(26.9%), 대구치부위 37예중 10예(27.0%)에서 해면골내 병소의 확인이 되었다.

일반병소의 37예 치조골부위 병소중 9예(24.3%), 하악체 하방부위 26예중 8예(30.8%)에서 해면골내 병소확인이 가능하였다.

하악지 일반병소 19예중 5예(26.3%)에서 해면골내 병소가 확인되었다.

2. 농도 분석

Aluminum Stepwedge를 부착하고 촬영한 13개 하

악절편의 15예의 병소(7예의 치근단 병소와 6예의 일반 골내 병소)에 대한 일반 방사선 판독과 농도분석의 결과는 다음과 같다(Table 4 참조).

일반 방사선학적 분석은 기존 병소에서와 마찬가지로 실시하여 전체 병소통계에 포함시키는 한편 농도분석의 결과와도 비교하였다.

A병소~G병소는 치근단 병소이고, H병소~O병소는 일반병소이었다. 일반병소는 모두 하악체 하방부에 위치하였다.

A병소는 육안적으로 junctional trabeculae에 거의 도달하여 해면골내 병소 확인이 가능하였으나(Film ②: 0→③: 0→④: 0→⑤: 2.3), 농도분석에 의한 Aluminum equivalents로 보면 ①5.46→②5.29→③5.11→④4.80→⑤4.65로 계속 감소됨으로써 병소의 방사선투과성 증가를 알 수 있다. 그러나 ⑤필름과 ⑥필름의 비교시 육안적으로 평가한 점수가 2.3→2.7로 방사선투과성이 증가했음을 Al.eq. 4.65→4.54로의 감소로 확인 할 수 있었으며 실제 병소상태와도 일치하였다.

B병소에서는 방사선학적으로는 해면골내에서 병소확인을 할 수 없었고(Score : 0), junctional trabeculae의 완전 제거 후 병소 확인이 되었으나(Score : 2), 농도 분석으로는 Al. eq. 5.45→5.24→4.95로 계속적인 변화를 알 수 있었으며, 치밀골 침범시 Al.eq 4.95→4.66으로 변화가 확인되었으나 육안적으로는 Score 2→2로 방사선투과성의

Table 4. Three way comparison (radiologic visualization score, Al. eq., and actual depth of the lesions)

Apical	Lesion A			Lesion B			Lesion C			Lesion D			Lesion E			Lesion F			Lesion G					
	Al	eq	Dp	Al	eq	Dp	Al	eq	Sc	3Dp	Al	eq	Sc	Dp	Al	eq	Sc	Dp	Al	eq	Sc	Dp		
Film 1	5.46			5.45			6.83			5.67			4.84			5.18			4.07					
2	5.29	0	can	5.24	0	can	6.43	0	can	5.29	1.7	can	4.65	0	JTI	4.92	0	can	3.87	0	can			
3	5.11	0	can↑	4.95	2	JTR	6.23	0	can↑	5.25	2.7	can↑	4.47	0.7	CPI	4.71	2.3	can	3.57	2	JTI			
4	4.80	0	can↑	4.66	2	CPI	5.87	3	JTI	4.77	3↑	JTI	4.24	2	CPI↑	4.39	3	JTI	3.33	2.3	CPI			
5	4.65	2.3	C-J	4.98	0	4+w.c	5.96	3+	4+w.c	4.03	3↑	CPI	3.29	3	CPI↑	4.32	3↑	JTR	3.06	3↑	CPI↑			
6	4.54	2.7	JTR				4.87	3+	5+w.c	4.87	3+	5+w.c	3.91	3	5+w.c	4.16	3↑	CPI	3.23	3+	5+w.c			
7																4.52	3+	6+w.c						
Central	Lesion H			Lesion I			Lesion J			Lesion K			Lesion L			Lesion M			Lesion N			Lesion O		
Film 1	6.86			5.13			5.53			5.86			4.98			2.76			5.21					
2	6.58	0	can	5.12	0	C-J	5.41	0	can	5.37	0	can	4.96	0	can	2.69	0	can	5.00	0	JTI			
3	6.19	0	can	5.12	0.7	JTR	5.33	0	can↑	5.32	0	can↑	4.80	0	can↑	2.75	0	can↑	4.98	0	JTR			
4	6.02	0	can	4.65	2	CPI	5.20	0	can↑	5.10	2.3	JTR	4.57	0	JTI	2.58	0	JTI	4.75	1.7	CPI			
5	5.93	1.7	C-J	4.99	2	4+w.c	5.16	1	JTI	4.09	3	CPI	4.41	2.7	JTR	4.05	3	CPI↑	4.05	3	CPI↑			
6	5.52	2.7	JTI				5.54	0	5+w.c	5.32	3+	5+w.c	3.86	2.7	CPI	4.37	2.7	6+w.c	4.31	3+	5+w.c			
7	5.01	3	CPI				4.68	1.3	JTR				4.47	3	CPI↑									
8	5.38	3	7+w.c				4.55	3	CPI															
9							5.36	3+	8+w.c															

can : cancellous bone C-J: cancellous bone-Junctional trabecula JTI: junctional trabecula involvement
 JTR: junctional trabecula removal CPI: cortical plate involvement CPR: cortical plate removal
 w.c : watered cotton c: cotton Al eq: aluminum equivalents Sc: score Dp: lesion depth

차이를 볼 수 없었다. 그러나 병소내에 물에 적신 솜을 넣은 후 Al.eq.가 4.66→4.98로 증가하여 방사선투과성의 감소를 알 수 있었고, 육안적으로는 Score 2→0로 변하여 병소확인을 할 수 없게 되었다. Al.eq. 4.98은 대략적으로 junctional trabeculae 침범시의 Al.eq.와 비슷하다고 볼 수 있으므로 Score : 0보다는 병소의 상태를 더 정확히 나타냈다고 할 수 있었다.

C병소에서는 해면골내에서 병소의 깊이가 어느 정도 깊어짐에 따라 육안적으로 병소확인이 되었고 (Score : 3), 물에 적신 솜을 삽입후에도 그 변화를 확인할 수 있었으며 (Score 3↓), Al.eq.의 증감도 실제 병소상태와 일치하였다.

D, E, F, G병소에서는 전반적으로 필름 판독 결과와 농도분석 결과가 일치하였으나 해면골 자체내에서의 미묘한 변화는 육안적으로 확인할 수 없었다.

일반병소에서도 치근단 병소에서도 같이 해면골내 병소의 확인이 불가능한 예 (H, I, J, K, L)에서도 Al.eq.의 감소를 뚜렷이 볼 수 있었으며, M, N병소와 같이 junctional trabeculae 침범이후에도 육안적으로는 병소확인이 불가능한 경우에 있어서는 Al.eq.의 감소로써만 병소의 진전상태를 확인할 수 있었다.

대개 junctional trabeculae 제거 이후에서는 일반 판독과 분석의 결과는 거의 일치할 보았으며 0병소의 ⑦, ⑧, ⑨ 필름에서처럼 Al.eq.가 0 point 이하가 될때는 전혀 육안적으로는 감지 못하는 변화를 농도분석으로써 확인할 수 있었다(사진부도 참조).

IV. 총괄 및 고안

방사선학적 현시는 석회화 조직의 체적적 소실과 비례하지 않으며 방사선필름상에서의 병소의 확인여부는 단위 부피당 무기질량에 좌우된다. 방사선필름으로 골내의 명확한 변화를 관찰하는데에는 상당량의 무기질 소실이 있어야 가능하다.²⁹⁾ Cameron 등¹¹⁾은 ¹²⁵I에서 방출되는 저에너지의 광자흡수량을 측정하여 골소송증에서 30~50%의 무기질소실이 이루어져야 방사선상에서 관찰이 가능하다고 하였으며, Manzke 등²³⁾은 이와 유사한 결과를 보고한 바 있다. 그러나 국소적인 병소에서는 병소내의 무기질, 섬유소등이 완전히 소실되므로⁸⁾ 주위 정상조직

과 대조를 이루어서 방사선학적 명암이 차이가 선명하게 된다.

생체내에서 치밀골과 해면골을 모두 포함한 골편을 얻는다는 것은 불가능한 일이므로 주로 해부용 시체로부터 얻은 골편에 생체에서와 유사한 병소를 형성한 많은 연구가 있었다.

이의 효시로서 Bender 등⁴⁾은 해면골내에 생긴 병소는 방사선상에서 관찰이 어려우며 치밀골과 해면골의 경계부위(junctional trabeculae), 혹은 치밀골판까지 병소가 진행된 경우라야 방사선 투과성을 관찰할 수 있다고 하였으나, shoha³⁵⁾는 악골의 해면골내 병소를 충분히 관찰할 수 있다고 하였으며, Pitt Ford²⁷⁾는 개의 하악 소구치를 실험대상으로 하여 치근단 병소를 방사선학적으로 판독하는데 피질골판의 침범자체가 필수조건이 되지 않는다고 하였다. 또한 Lee¹⁸⁾는 치근단 병소에 있어 충분한 치조백선의 소실과 병소의 충분한 확대를 통하여 80% 이상의 해면골내 병소의 확인이 가능함을 보여 주었다.

1982년 Bender⁸⁾는 그의 Total mineral loss의 의의에 관한 논문에서 최소한 12.5%의 골 소실이 있어야 방사선상에서 확인이 가능하다고 주장하였다. 그는 양측 치밀골판의 두께가 8mm인 하악골에서 1mm의 치밀골 소실(12.5%)이 된 후에야 방사선필름상에서 병소가 보임을 확인하고, 다음 단계로 치밀골에 0.75mm깊이의 병소를 형성후, 같은 부위 해면골에 6mm깊이의 병소를 형성함으로써 병소확인이 가능함을 밝혀내고, 이로써 해면골 6mm두께가 치밀골 0.25mm와 무기질 함유량이 동일하다고 결론을 내렸다. 그러나 이러한 주장이 타당치 않다고 보는 이유로는 해면골 자체의 구성도에 따라 무기질 함유량은 얼마든지 다양할 수 있기 때문이다. Lee¹⁸⁾가 그의 논문에서 주장하였듯이 골 자체가 받는 긴장도, 신진대사의 변화, 나이등에 따라 골주상 간격의 두께나 치밀도는 매우 다양하기 때문에 일률적으로 해면골의 무기질량을 정할 수 없기 때문이다.

현재까지의 대부분의 연구는 치근단 병소에 국한된 것이었으며, 하악골의 일반골내 병소를 대상으로 한 경우는 드물었다. Pauls와 Trott²⁵⁾는 하악골 치밀골 부위에 다양한 크기와 깊이의 병소를 형성하고, 치밀골 침범없이 방사선학적 확인이 불가능하다고 결론내렸으며, Leff¹⁹⁾등은 부분적으로 치근단 인접부위에 병소를 형성하고 일반 방사선술과 X-

eroradiography와의 차이점을 보고자 하였다.

저자는 치근단 병소와 일반골내 병소를 함께 형성하여 양측의 비교를 시도하였다. 같은 절편에 형성된 병소에 있어서도, 전반적인 해면골내 병소의 확인률이 치근단 병소에서 월등히 높듯이(65.3% : 26.8%) 같은 크기, 같은 깊이의 병소라도 뚜렷한 차이를 보여 주었다.

이렇게 치근단병소의 해면골내 확인률이 높은 것은 Lee S.J.¹⁸⁾의 주장과 같이 ①방사선불투과성이 높은 치근이 방사선투과성의 치근막과 그 외부를 둘러싸는 방사선불투과성의 치근백선으로 주위 골과 경계지워 있으므로 일반병소에서 보다 병소의 초기상태에서 위의 정상적관계가 깨지는 것을 쉽게 발견할 수 있으며, ② 병소의 크기가 증가된 경우, 특히 만성일때 병소주위에 경화성 경계선이 형성되어 주위 정상골과 비교가 잘 되며, ③협설측의 치밀골판 사이에 존재하는 해면골의 절대량이 다른 부위에 비해 적으므로 같은 양의 골조직의 파괴시에도 다른 부위보다 더 빨리 변화를 확인할 수 있기 때문일 것으로 사료된다.

치근단 병소만을 비교시 전치, 소구치부위에서의 발견률이 대구치부위 발견률보다 적게 나타난 것은 자연병소에서와는 달리 실험병소를 해면골 중앙에 위치시키기 위해 가능한한 치근의 설측에서부터 병소형성을 하였기 때문이다. 이로 인하여 해면골 제거량이 구치부에서 상대적으로 증가하여 해면골내 확인률이 높아진 것으로 사료된다.

본 실험에서는 해면골과 junctional trabeculae가 이행되는 부위를 C-J(cancellous-junctional)로 정하고 골제거시 구분점이 되게 하였다. 이는 협설측 피질골판 사이의 해면골층이 두꺼운 경우 중심부의 해면골과 피질골판에 인접한 junctional trabeculae 와도 서로 다른 치밀도를 가진 부위가 존재하기 때문이다. 넓은 의미로 볼때는 해면골에 속하지 않는 junctional trabeculae와의 구별이 모호한 경우가 많은 절편에서 있었다. 본 실험에서는 C-J부위에서 확인되는 병소를 해면골내 병소로 간주하였다.

일반병소에 있어 치조골부위 병소가 하악체하방부위 병소에서 보다 C-J부위에서 확인된 병소까지 포함한 경우 해면골내 발견률이 떨어졌으나 해면골 중심부에서만 볼때 치조골부위 병소가 7예이었으

며, 하악체하방부 병소는 한예도 없었다. 이러한 사실로 볼때 치조골부위가 하방부에 비해 해면골의 치밀도가 높아 병소확인이 용이함을 알 수 있었다.

하악지의 경우에 있어서도 중심해면골내에서의 발견은 1예에 한하여 하악체하방부위와 비슷한 양상을 보였다.

치밀골판 침범후에 병소확인이 된 경우 하악지부위(31.6%), 하악체하방부 일반병소(26.9%), 치조골부위 일반병소(21.6%), 치근단병소(14.3%)의 순서로서 해면골내 확인률과 반대결과를 보임으로 하악골의 전반적인 병소확인의 순서를 미루어 짐작할 수 있었다.

건조한 상태의 악골절편은 물에 적신 상태로 병소형성을 하고 촬영을 시도하였기 때문에 습한 상태의 악골절편과의 차이점을 인정할 수 없었다. 그러나 각 하악골의 골조직의 치밀도의 차이에 의한 각 단계별 병소확인의 차이는 여러 절편에서 확인되었다. 특히 하악체 하방부위에서는 어떤 절편에 있어서는 양측 치밀골판사이의 해면골에 거의 골주가 존재치 않음으로 인하여 해면골내 병소형성이 불가능하였으며, 병소를 형성한 경우일지라도 쉽게 junctional trabeculae로의 침범이 이루어졌다.

농도 분석을 위한 병소는 최소한 3mm이상의 지름이 되어야 분석이 용이하여, 일반 판독을 위한 병소에 비해 크게 되었으나 치근단병소 7예중 3예에서 해면골내 확인이 되었고, 1예에서 C-J부위에서 병소확인이 되어 기존 치근단병소의 확인률과 유사하였고, 일반병소에서도 8예중 1예에서 C-J부위에서 병소확인이 됨으로써 기존 병소와의 차이점을 인정할 수 없었다.

일정부위를 촬영한 여러장의 방사선필름을 비교시 모든 상태가 동일하여야 하나 촬영과정과 현상과 정중의 미세한 조작상의 잘못으로 필름의 농도와 상의 명암도의 차이가 있을 수 있다.¹²⁾ 이러한 미묘한 차이가 있는 필름을 육안적으로 판독하게 되면 여러 실책이 가능하나 농도계를 이용함으로써 방사선상을 좀 더 객관적으로 평가할 수 있다.²⁸⁾ 즉 Aluminum Stepwedge 를 필름에 부착시키고 촬영한후 각 특정필름에 나타난 Stepwedge의 각 단계별 density를 농도계를 사용하여 특정한 후 그 필름의 일정부위에 대한 density를 측정하여 Lambert법칙에 의거하여 Aluminum equivalents로 환산함으로써

서로 다른 필름간의 같은 부위에 대하여 객관적인 비교가 가능할 수 있다. 본 실험에 있어서도 모든 필름이 동일한 조건에서 촬영, 현상되어 육안적으로는 필름간의 명암도 차이를 인정할 수 없었던 경우에 있어서도 각 필름에 나타난 Stepwedge의 density 수치를 비교할때 같은 두께의 Step상에 다양한 수치의 차이를 보였으며, 각 Step의 간격 차이도 필름마다 상이하였다.

Stepwedge를 부착하고 촬영한 각 필름에 대한 육안적 판독으로 얻은 점수와 각 병소의 Al.eq.를 비교한 결과 대체적으로 junctional trabeculae침범 이후에는 육안적 관찰과 Al.eq.의 변화가 거의 일치하였으나, 해면골내에서의 병소진전상황은 육안적 판독으로는 그 확인이 거의 불가능하였다. 그러나 해면골내에서의 미묘한 병소의 변화가 Al.eq.의 수치감소로 확인됨으로써 농도계의 사용의의를 인정할 수 있었다. 즉 근관치료후의 치근단 병소의 치유과정이나 외과적 수술후의 골의 치유과정등의 확인에 매우 유익하게 쓰여질수 있다고 사료된다.¹⁴⁾

병소가 치밀골침범을 한후 자연병소와 유사한 상태를 보이기 위해 병소내에 물에 적신 솜을 넣고 촬영한 필름은 속이 빈 병소에 비해 육안적으로도 확인 할 수 있을 정도의 방사선 투과성 감소를 보였다. 이를 통하여 볼때 임상적으로 하악골내 병소를 확인하는 것은 더 어려운 작업임을 미루어 짐작할 수 있다.

V. 결 론

8개의 하악골에서 얻은 57개 골절편에 형성한 131개의 실험병소에 대한 방사선학적 분석 및 농도분석 결과 다음과 같은 결론을 얻었다.

1. 41.3% (54예)에서 해면골내 병소의 확인이 가능하였다.
2. 치근단 병소가 일반 골내 병소보다 해면골내에서의 확인률이 높았다.
3. 치근단 병소의 경우 대구치병소에서 해면골내 병소확인률이 가장 높았으며, 일반 골내병소의 경우 치조골부위 병소가 하악체하방부 병소에 비해 발견이 용이하였다.
4. 78.6% (103예)에서 치밀골 침범없이도 병소확

인이 가능하였다.

5 육안적으로 방사선학적 변화를 판독할 수 없는 해면골내 병소의 변화상을 농도계를 사용함으로써 정확히 측정할 수 있었으며, 특히 일반 골내병소에서의 해면골내 변화상을 관찰하는데 있어 유용하였다.

REFERENCE

1. Ardran, G. M.: Bone destruction not demonstrable by radiography. *British. J. Radiology*, 24:107, 1951.
2. Barr, J. H.: The Scope and limitations of roentgenography as a diagnostic procedure, *Dental clinic of N. America*, 379, July, 1961.
3. Bellizzi, R. et al.: A serendipitous discovery of occult pathosis following a technitium 99m diphosphonate bone scan. *J. Endod.*, 7:36, 1981.
4. Bender, I. B. and Seltzer, S.: Roentgenographic and direct observation of experimental lesions in bone: I. *JADA* 62:152, 1961.
5. Bender, I. B. and Seltzer, S.: Roentgenographic and direct observation of experimental lesions in bone: II. *JADA* 62:708, 1961.
6. Bender, I. B.; Seltzer, S.; and Soltanoff, W.: Endodontic success. A Reappraisal of criteria; Part I. *Oral Surg.* 22: 780, 1966.
7. Bender, I. B., Seltzer, S.; and Soltanoff, W.: Endodontic success. A Reappraisal of criteria; Part II. *Oral Surg.* 22: 790, 1966.
8. Bender, I. B.: Factors influencing the radiographic appearance of bony lesions. *J. Endod.* 8:162, 1982.

9. Borak, J.: Relationship between the clinical and roentgenological findings in bone metastases, Surgery, gynecology and obstetrics, 75:599, 1942.
10. Brynolf, I.: Roentgenologic periapical diagnosis II. One, two or more roentgenograms? Swed. Dent. J. 63:345, 1970.
11. Cameron, J. R.; Mazess, R. B.; and Sorenson, J. A.: Precision and accuracy of bone mineral determination by direct photon absorptiometry. Invest. Radiol. 3:141, 1968.
12. Duinkerke, A. S. H. and Van der Poel, A. C. M.: An analysis of apparently identical dental radiograph. Oral Surg. 38:962, 1974.
13. Duinkerke, A. S. H. and others: Variations in the interpretation of periapical radiolucencies. Oral Surg. 40:414, 1975.
14. Duinkerke, A. S. H. and others: Densitometric analysis of experimentally produced periapical radiolucencies. Oral Surg. 43:782, 1977.
15. Garber, F. N.: Roentgenolucent periapical areas. Oral Surg. Vol. 17, No. 4, April, 1964.
16. Gelfand, M. et al.: Reliability of radiographic interpretations. J. Endod., 9:71, 1983.
17. Goldman, M. et al.: Endodontic success-who's reading the radiograph? Oral Surg. 33:432, 1972.
18. Lee, S-J. and Messer, H. H.: Radiographic appearance of artificially prepared periapical lesions confined to cancellous bone. Int. End. Journal 19:64, 1986.
19. Leff, G. S.; Schwartz, S. F.; and Del Rio, C. E.: Xeroradiographic interpretation of experimentally induced jaw lesions. Journal of Endod 10:188, 1984.
20. LeQuire, A. K. et al.: Radiographic interpretation of experimentally produced osseous lesions of the human mandible. Journal of Endod. Vol. 3, No. 7, July, 1977.
21. Levin, M. E. et al.: Effects of diabetes mellitus on bone mass in juvenile and adult onset diabetes. New Engl. J. Med., 294:241, 1976.
22. Manicourt, D. H. et al.: Bone mineral content of the radius; good correlations with physiochemical determinations in iliac crest trabecular bone of normal and osteoporotic agents. Metabolism, 30:57, 1981.
23. Manzke, E. et al.: Relationship between local and total bone mass in osteoporosis. Metabolism, 24:605, 1975.
24. Nicholls, E.: Assessment of the periapical status of pulpless teeth. Br. Dent. J., Vol. 114, No. 11, 1963.
25. Pauls, V. and Trott, J. R.: A radiological study of experimentally produced lesions in bone. Dent. Practit. 16:254, 1966.
26. Peterson, A. R. et al.: Observer Variations in the interpretation of periapical osseous radiography. American association of Endodontists, Vol. 10, No. 5, May, 1984.
27. Pitt Ford, T. R.: The radiographic detection of periapical lesions in dogs. Oral Surg. 57:662, 1984.
28. Plotnick, I. J. et al.: Study of In Vivo radiographic densitometry. J. Dent. Res., 49:1034, 1970.
29. Potts, J. T. and Deftos, L. J.; In Bondy, B. K., and Rosenberg, L. E.: Duncan's disease of metabolism, ed. 7. Philadelphia, W. B. Saunders, 1974.
30. Ramadan, A. E. and Mitchell, D. F.: A roentgenographic study of experimental bone destruction. Oral Surg. 15:934, 1962.
31. Regan, J. E.; and Mitchell, D. F.: Evaluation

- of periapical radiolucencies found in cadavers. *JADA* 66:529, 1963.
32. Schackman, R. and Harrison, C. V.: Occult bone metastases. *Br. J. Surg.*, 35:385, 1948.
 33. Schwartz, S. F., and Foster, J. K., Jr.: Roentgenographic interpretation of experimentally produced bony lesions. *Oral Surg.* 32:606, 1971.
 34. Seltzer, S.: The role of endodontics in complete mouth reconstruction. *JADA* 51:320, 1955.
 35. Shoha, R. R. and others: Radiographic interpretation of experimentally produced bony lesions. *Oral Surg.* 38:294, 1974.
 36. Sibat, L. C.: Concomittant labial and palatal fistulization of periapical origin. *Oral Surg.* 14:1485, 1961.
 37. Telfer, N.; Abelson, S. H.; and Witmer, R. R.: Role of bone imaging in the diagnosis of active root canal infection.
 38. Van der Stelt, P. R.: Experimentally produced bone lesions. *Oral Surg.* 59:306, 1985.
 39. Wengraf, A.: Radiologically occult bone cavities. *Br. Dent. J.* 117:532, 1964.
 40. Wengraf, A.: Angulation in periapical radiography. *Br. Dent. J.* 118:528, 1965.
 41. Wuehrman, A. H.; and Manson-Hing, L. R.: *Dental Radiology* ed. 4, St. Louis, C. V. Mosby, 1977.
 42. Zimmerman, S.: Physiochemical properties of enamel and dentin. In Lazzaris, E. P. ed. *Dental biochemistry*, ed. 2, Philadelphia, Leeard Febiger, 1976.

논문사진 부도설명

Fig 1. Lesion D & K (apical & central)

:대구치 부위

- Film 1. 병소형성전
2. 해면골내 병소형성 후
 3. 해면골내 병소 깊이 증가 후
 4. 병소의 junctional trabeculae 침범 후
 5. 병소의 치밀골판 침범 후

Fig 2. Lesion F (apical) :대구치 부위

- Film 1. 병소 형성전
2. 해면골내 병소형성 후
 3. 해면골내 병소 깊이 증가 후
 4. 병소의 junctional trabeculae 침범 후
 5. junctional trabeculae 의 완전 제거 후
 6. 병소의 치밀골판 침범 후
 7. 위의 병소내에 물에 적신 솜을 삽입 후

Fig 3. Lesion G & N (apical & central)

:전치, 소구치 부위

*** Lesion G**

- Film 1. 병소형성전
2. 해면골내 병소형성 후
 3. 병소의 junctional trabeculae 침범 후
 4. 병소의 치밀골판 침범 후
 5. 치밀골판 침범량 증가 후
 6. 위의 병소내에 물에 적신 솜을 삽입 후

*** Lesion N**

- Film 1. 병소형성전
2. 병소의 junctional trabeculae 침범 후
 3. junctional trabeculae 완전 제거 후
 4. 병소의 치밀골판 침범 후
 5. 치밀골판 침범량 증가 후

Fig 4. Lesion H (central) : 전치부위

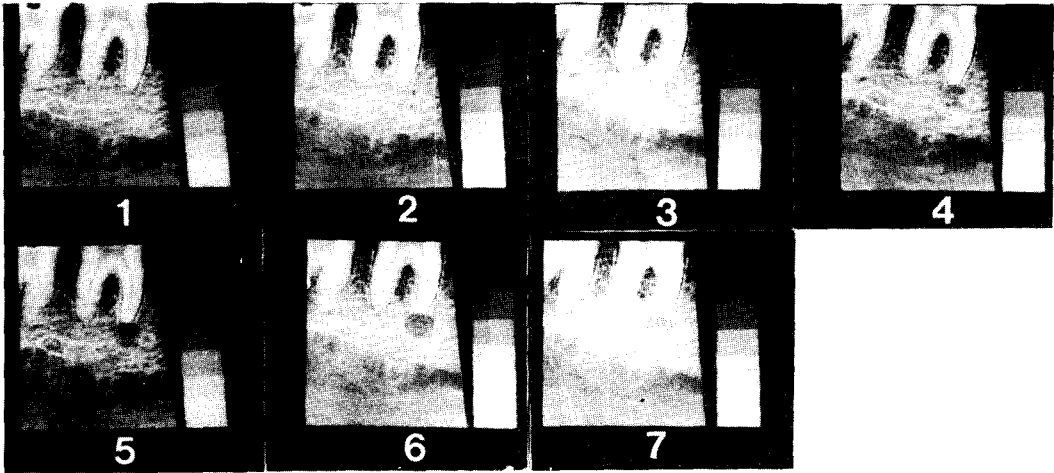
- Film 1. 병소형성전
2. 해면골내 병소형성 후
 3. 해면골내 병소 깊이 증가 후
 4. 해면골내 병소 깊이 재차 증가 후
 5. 해면골내 병소의 거의 junctional trabeculae 접근 후
 6. 병소의 junctional trabeculae 침범 후
 7. 병소의 치밀골판 침범 후
 8. 위의 병소내에 물에 적신 솜 삽입 후

Fig 5. Lesion L (central) : 하악지 부위


- Film 1. 병소형성전
2. 해면골내 병소형성 후
 3. 해면골내 병소 깊이 증가 후
 4. 병소의 junctional trabeculae 침범 후
 5. junctional trabeculae 완전 제거 후
 6. 병소의 치밀골판 침범 후
 7. 위의 병소내에 물에 적신 솜 삽입 후
 8. 병소의 치밀골판 침범 증가 후

논문 사진부도 ①

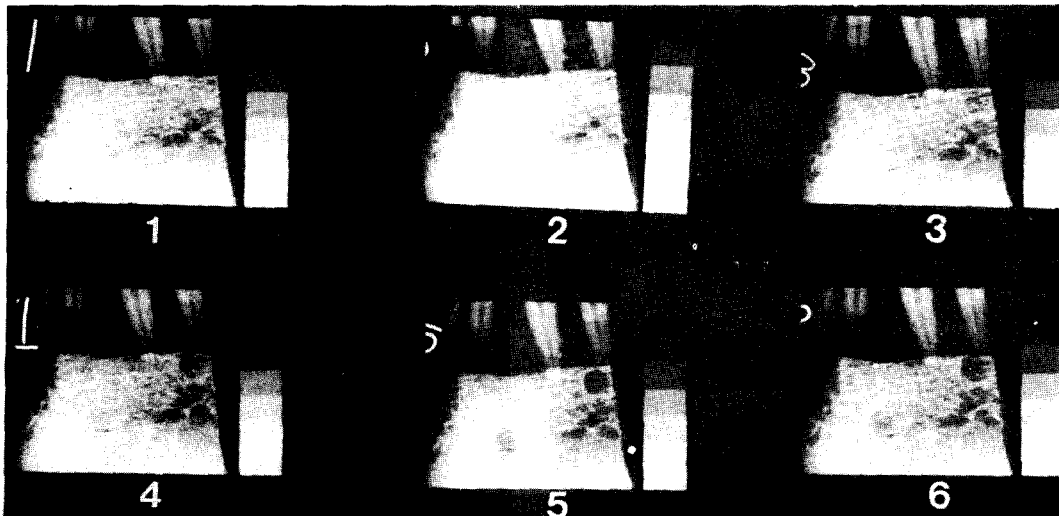
LESION D & K (apical & central)



LESION E (apical)




LESION G & N (apical & central)



논문 사진부도 ②

LESION H (central)



LESION L (central)

