

## 동위원소 (Tc-99m HAM) 를 이용한 난관 조영술

국립의료원 핵의학과

박 원 · 김 종 순

산부인과

박 창 서

= Abstract =

### Radionuclide (Tc-99m) Hysterosalpingography for Evaluation of Fallopian Tube Patency

Won Park, M.D. and Chong Soon Kim, M.D.

*Department of Nuclear Medicine, National Medical Center, Seoul, Korea*

Chang Seo Park, M.D.

*Department of Obstetrics and Gynecology*

A prospective study was performed to evaluate the efficacy of Radionuclide Hysterosalpingography (RNHSG), that was modified by McCalley, et al. for the evaluation of fallopian tube.

Using spontaneous migration of Tc99m labelled human albumin microspheres (HAM) and images got with Gamma camera, the study was made in 20 gynecological patients (44 tubes) in an effort to confirm the anatomical patency or obstruction as well as functional one at the Department of Obstetrics and Gynecology, National Medical Center from January 1, 1986 to July 31, 1986.

The efficacy was also compared with that of contrast hysterosalpingography and surgical observation.

Results obtained were as follows;

1) The Radionuclide Hysterosalpingography appeared to be a simple and accurate procedure as a mean with which anatomical tubal patency, as well as functional patency can be detected, although it's some limit in showing anatomical details of uterine cavity and tubes in comparison with contrast hysterosalpingography.

2) The predicted value of tubal obstruction was 82.4%, and that of tubal patency was 88.9% respectively. Overall efficacy (percent of tube correctly classified) of Radionuclide Hysterosalpingography was 88.6%.

3) There was no nuclide related complication during and after the procedure.

## 서 론

skiodan acacia 용액등 수용성 조영제를 사용한 자궁 난관 조영술을 Barnett<sup>1)</sup>가 처음 시행한 이래 불임 환자 평가에 있어 난관의 소통 여부를 확인함은 물론 자궁강의 선천성 기형이나 자궁 경관 무력증 등의 유무를 평가하는 기본적인 검사로 이용되고 있다<sup>1,6,9)</sup> 더구나 근래 많이 시행되고 있는 난관 복원미세술후 난관 소통의 평가, 자궁내 질환의 양태 및 주위 장기와 연관성, 또는 기타 위루의 조사등에 있어서 그 효율성이 큰 검사라 하겠다.

그러나 골반내 감염, 심장질환, 약제에 대한 과민증, 또는 유의한 질출혈시 시행할 수 없을 뿐 아니라 조영제 주입시 압력에 의한 동통 및 손상, 정맥내 주입으로 인한 폐전색, 감염의 악화 등의 소지가 있다 하겠다<sup>1,6,9)</sup>.

한편 Iturralde와 Ventner<sup>3)</sup>는 질내 주입한 <sup>99m</sup>Tc-HAM이 자궁강 및 난관을 경유 복강내로 상행 이동함을 증명 함으로써 난관 조영술로서의 가능성을 시사하였다. 그후 McCalley 등<sup>4)</sup>이 난관 소통평가에서 효율성이 높다 하였으나 장비의 제한, 시행상의 까다로움과 평가 기준에 관한 표준화가 아직은 이루어지지 못하여 널리 사용되지 못하고 있다.

이에 저자들은 <sup>99m</sup>Tc-HAM을 사용한 난관 조영술을 시도하여 그 효율도를 복강경검사나 고식적 난관 조영술과 비교 검토하여 보고하는 바이다.

## 재료 및 방법

국립의료원 산부인과에서 1986년 1월 1일부터 1986년 7월 31일까지 불임을 주소로 내원한 환자 15예, 양측 난관 결찰술 시행한 3예, 난관 복원미세술을 시행한 2예의 수술전후, 등 총 44개의 난관에 대하여 동위원소를 이용한 난관 조영술을 시행하였다. 검사 시기는 외래 불임환자인 경우는 난포기 후반에 실시하였으며, 난관 복원미세술을 시행한 환자는 수술전 및 수술후 회복기에 시행하였다. 검사시료는 1mCi의 <sup>99m</sup>Tc이 표지된 인혈청 알부민 Microspheres (HAM)을 1ml 생리식염수와 혼합하여 사용하였다.

환자를 Lithotomy 체위로 누이고 질경삽입 후 자궁 경부를 노출시켜 자궁 경부 상부 점막에 시료를 뿌려 아래로 흘러 내리게 하고 일부 용액은 경관주 주위에 살포하

였다. 그 후에 흡수성이 없는 Tampon을 삽입한 후 질경을 제거하고 핵의학 검사실로 옮기도록 하였다. 자궁경부에 동위원소 용액 살포후 30분, 60분, 120분, 180분 후에 Gamma Camera로 영상을 얻었으며 난관 조영술 시행후 Tampon을 제거하고 회음부를 세척케 하였으며 Douche는 하지 않도록 하였다.

난관 주위를 포함한 자궁부속기 주위에 동위원소 활성이 강하게 보일 경우 소통으로 판정하였다(Fig. 1).

폐쇄판정의 기준은 동위원소 <sup>99m</sup>Tc ImCi를 투여후 1시간 이후에도 양측 부속기 주위의 동위원소 활성에 의한 영상이 나타나지 않는 경우로 하였으며(Fig. 2), 검사의 종결은 반대측 정상 난관으로부터 유출된 동위원소의 확산으로인하여 3시간 이후의 지연 영상은 진단 가치가 적기 때문에 2시간 이후에도 전혀 영상의 변화가 없을 때는 검사를 종결하였으며 소통이 의심되는 경우에는 4시간 후 영상까지 촬영후 종결하기도 하였다.

## 결 과

불임환자 15예(30개 난관), 난관 복원미세술 전후 2예(8개 난관), 난관 결찰술 3예(6개 난관)로 총 44개의 난관의 대한 동위원소를 이용한 난관 조영술 판정 결과를 복강경검사, 수술병력 및 자궁난관조영술의 결과와 비교 관찰하였다(Table 1).

동위원소를 이용한 난관조영술상 27 난관에서 동측 난소 주위에 동위원소의 활성이 상당한 정도로 관찰되면 소통된 것으로 판정하였으며 이 중에 3예에서는 4시간 영

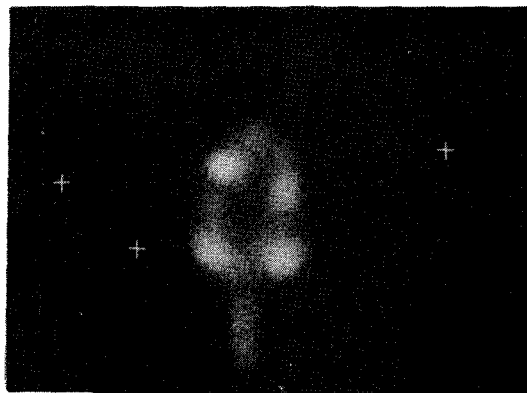

Fig. 1. 30 minutes image of normal radionuclide hysterosalpingography (RNHSG).

상으로 판단한 경우이다. 나머지 17에는 자궁부속기 영상이 음성으로 지연 영상에서도 동위원소 확산이 보이지 않아 폐쇄로 판정하였다. 이중 2에는 추후 시행한 복강경 검사 및 Methylene blue 주입 검사상 소통되는 것으로 판명되었으나 상당한 정도로 자궁부속기 염증과 유착이 있어 기능상 폐쇄로 사료되었다(Fig. 3).

한편 동위원소를 이용한 난관조영술상 4시간 지연영상으로 소통되었으나 자궁난관 조영술상 폐쇄되었던 3에는 보통 조영제 주입 압력에서 폐쇄된 것으로 보여 중단한

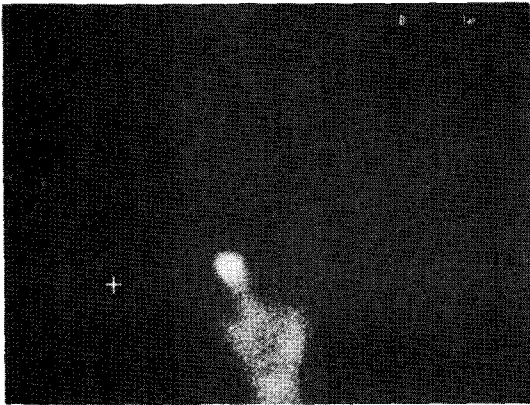


Fig. 2. 45 minutes image of RNHSG in case of left tubal obstruction. Right ovarian activity is seen but left ovarian activity is not seen.

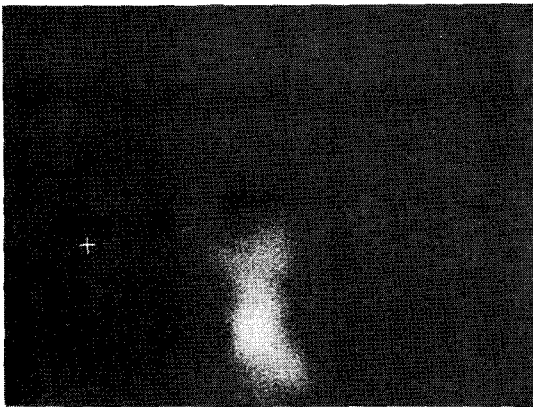


Fig. 3. 1 hour image of RNHSG in patient who received left salpingectomy in 1985. Right ovary as well as left ovary is not seen. Her laparoscopic finding revealed that the right tube seemed intact but peritubal fibrosis was present.

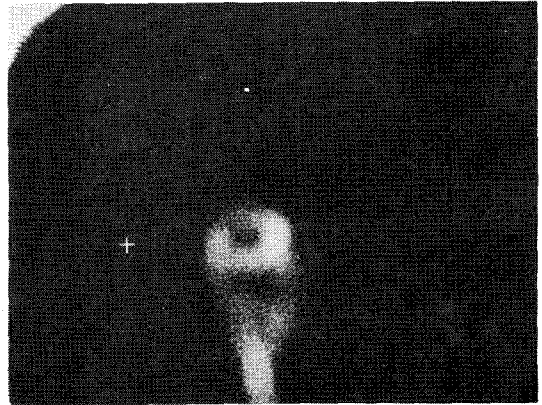


Fig. 4. 1 hour image of RNHSG in patient who received right salpingectomy for tubal pregnancy in 1983. Right ovarian focal activity was accumulated from left tube and ovary by peritoneal spillage.

Table 1. Correlation for 20 Patients (44 Tubes)

		Surgical case or MB dye test	
		Patent	Obstructive
RNHSG	Patent	24	3
	Obstructive	2	15

Predicted value of patency — 88.9%  
 Predicted value of obstruction — 82.4%  
 Overall efficiency — 88.6%  
 (percent of tubes correctly classified)

경우였다. 또 한 예에서는 검사당시 사정상 40분에 첫 영상을 얻게 되었는데 40분 영상에서 좌측 난소의 영상과 peritoneal spillage를 보였으며 1시간 영상에서는 우측 난소의 동위원소 침착도 보였다(Fig. 4). 그런데 이 환자는 이미 1983년 tubal pregnancy로 우측 난관 적출술을 받은 후였다. 그러므로 이 경우 우측 난소의 동위원소 침착은 peritoneal spillage에 의해 소통되는 반대편 난관에서 유래한 것으로 여겨졌다.

동위원소를 이용한 난관조영술 결과 판정의 효율도를 고식적 자궁난관조영술 수술병력 및 복강경검사 결과와 비교하면 난관소통에 대한 예측도(predicted Value of Patency)는 88.9%이었고 난관폐쇄에 대한 예측도(predicted value of obstruction)는 82.4%이었다. 또 난관소통 및 폐쇄의 전체 예측도는 88.6%이었다.

그리고 본 검사 시행 중이나 시행 후 약제와 관련된 특이할 부작용은 관찰되지 않았다.

## 고 찰

조영제를 이용한 난관 조영술은 Barnett<sup>1)</sup>에 의해 처음 도입된 이래 부인과 영역에서 이미 폭 넓게 사용되고 있다<sup>1,6,9)</sup>.

난관 조영술은 조영제의 자궁내 주입에 의해 주로 진단 목적에 사용되며 때로는 난관폐쇄에 대한 치료 효과를 기대할 수 있는 경우도 있다<sup>1,6,9)</sup>.

즉, 난관조영술은 불임, 반복되는 유산 등에서 난관의 해부학적 구조의 이상 유무를 관찰하기 위해 주로 시행되며 이외에 자궁의 위치, 크기, 모양 등을 관찰하고 그 주위 장기의 병변을 관찰할 수 있고 자궁의 임신도 진단할 수 있다<sup>1,6,9)</sup>.

조영제를 이용한 난관 조영술에 사용되는 조영제는 지용성 기제로 된 Lipiodol 및 Pantopaque, 수용성 기체인 Skiodan acacia 등 두가지 종류가 있으나 지용성 기제로 된 것은 혈액에 주입되는 경우 색전등을 일으킬 위험성이 있어 보통 자극성이 없고 쉽게 흡수되는 수용성 조영제를 많이 사용한다<sup>9)</sup>.

방사선 동위원소를 이용한 난관 조영술은 <sup>99m</sup>Tc 표지된 인 혈청 알부민이나 유황고질을 사용하여 아직은 널리 보급되지는 않고 있고 또한 검사방법이나 판정기준의 표준화가 이루어 지지 않아 개선의 여지가 많다 하겠다<sup>4)</sup>.

일찌기 난소암 중에서 Talc와 Asbestos 입자가 난소암 조직에서 발견되어 이러한 환경오염 물질이 질강 및 자궁강과 난관을 경유하여 난소암의 유발 요인으로 작용할 수 있다고 주장되었다.

Iturralde와 Ventner<sup>3)</sup>는 질내 투여된 <sup>99m</sup>Tc 표지 인 혈청 알부민 Microsphere가 자궁강을 경유하여 난소주위로 쉽게 이동되는 것을 증명하여 난관조영술로서의 효용 가능성을 제시하였다.

McCalley<sup>4)</sup>는 이를 수정 과정중 정충의 이동성이 난자에 도달하는데 결정적인 요인이 아닐 수 있음을 의미한다고 하였다. <sup>99m</sup>Tc은 140 Kev에 달하는 Gamma선을 방출한 후 <sup>99</sup>Tc이 되며 반감기는 약 6시간이 된다. 이때 방출되는 방사선을 Gamma Camera로 촬영한다.

한편 인 혈청 알부민 Microsphere는 직경이 10~35  $\mu$ m로 평균 20  $\mu$ m이며, 인간 정충은 길이가 40  $\mu$ m 두

위가 8  $\mu$ m로 그 크기가 비슷하여 주위조직이나 혈관으로 흡수가 안되므로써 판독에는 장애를 주지 않는다.

McCalley<sup>4)</sup>는 아직은 동위원소를 이용한 난관 조영술은 운동이상이나 유착 등으로 인한 기능장애에 의한 난관 폐쇄를 관찰할 수 있는 유일한 검사라고 주장하였다.

본 연구 2예에서 복강경검사, 고식적 난관 조영술과의 결과가 상반된 2개의 난관의 경우 복강경 검사에서 양쪽 난관에 Methylene blue 색소가 통과되는 것을 확인하였으나 동위원소를 이용한 난관 조영술에서 난관 폐쇄를 보인 것은 난소 난관 주위의 유착 등에 의하여 기능상 폐쇄를 보인 것으로 사료되며 이는 RNHSG가 해부학적 이상의 운동성이나 기능상의 장애가 있는 경우에 좋은 평가 방법이 될 수 있음을 의미한다 하겠다. 반대로 RNHSG상 소통되는 것으로 판정되었음에도 불구하고 고식적 자궁난관조영술상 폐쇄된 것으로 판독된 3예는 반대측 난관을 통과한 동위원소로 인한 오염이거나 극히 미세한 소통정도로 인하여 보통 조영제 압력으로 폐쇄된 것으로 관찰되었다고 사료될 수 있다.

McCalley는 이 경우 측면상(Lateral image)이나 Oblique image를 촬영함으로써 정확히 판정할 수 있다고 하였다.

McCalley등<sup>4)</sup>에 의하면 인 혈청 알부민을 이용한 난관 조영술의 난관 소통에 대한 예측도는 95%, 난관 폐쇄에 대한 예측도는 88%라 보고하였으며 전체적으로 94%에서 폐쇄와 소통을 예측하였다고 보고하였다.

또한 전에 난관 결찰술 후나 난관 복원미세술 후 조영제를 이용한 난관 조영술에서 발생할 수 있는 난관 손상이나 난소 난관농양의 위험을 줄일 수 있다<sup>2)</sup>. 그러나 조영제를 사용한 고식적 자궁난관조영술과 비교하여 볼때 자궁강이나 난관의 뒤틀림, 방향, 길이 등 해부학적 세밀한 면을 보여주는 데는 미흡한 점이 없지 않았다. 만약 이러한 문제가 해결될 수 있다면 이상적이라 하겠다. 조영제를 이용한 난관 조영술에서 방사선 양의 측정은 Fluoroscopy사용 유무, Film의 장수에 따라 측정이 어려우나 Fluoroscop를 사용하지 않고 6.7 rad 이상이 된다는 보고가 있고 동위원소를 이용한 난관 조영술에서는 총 투여량의 최고 7.5%가 흡수 된다고 가정하면 1 mCi 사용시 난소당 2.8 rad에 불과하다<sup>8)</sup>.

저자들은 pin hole collimator를 사용하였으며 일반적으로 동위원소 투여량을 감소시키면 영상을 얻는데 필요한 시간이 길어진다. McCalley는<sup>4)</sup> Parallel hole

Collimator가 부착된 Gamma Camera를 사용하면 적은 투여량으로도 양질의 영상을 얻을 수 있다고 하였다.

NCRP(National Council on Radiation Protection and measurement)<sup>7)</sup>에 의하면 동위원소를 이용한 난관 조영술 및 고식적 난관 조영술에서 방사선에 의한 태아의 위험은 거의 없고 15 rad 이상일 때 태아의 기형이 생길수 있는 위험이 있다고 보고하였다<sup>5,7)</sup>.

동위원소를 이용했을 경우 생길 수 있는 부작용은 1 : 10,000으로 거의 없으나 인 혈청에 대한 반응으로 발열, 담마진, 기관지 경련, 심혈관 허탈을 초래할 수 있다고 한다<sup>1)</sup>.

그러나 동위원소를 이용한 난관 조영술은 그 방법이 간편하고, 비관혈적 방법이며, 신빙성이 높은 진단방법으로 좀더 연구되어 시행할 만한 가치가 있는 검사 방법으로 사료된다.

## 결 론

국립의료원 산부인과에서 1986년 1월 1일부터 1986년 7월 31일까지 방사선 동위원소 <sup>99m</sup>Tc를 이용한 난관 조영술을 외래 불임환자 15예, 양측난관 절찰술 후 3예, 난관 복원미세술 시행전후 2예, 총 20명 환자의 44개의 난관에서 시행하여 복강경검사, 고식적 난관 조영술 및 수술병력과 비교하여 다음과 같은 결과를 얻었다.

1) 동위원소를 이용한 난관 조영술은 방법이 간편하고 신빙성이 높은 진단방법이며 난관의 해부학적, 기능적 소통을 관찰할 수 있으며 또한 고식적 자궁 난관 조영술과 비교하여 자궁강 및 난관의 해부학적 세밀한 관찰을 하는 데는 약간의 제한이 있었다.

2) 난관 폐쇄에 대한 예측도는 82.4%, 난관 소통에 대한 예측도는 88.9%, 난관 소통 및 폐쇄의 전체 예측도는 9.1%이었다.

3) 본 검사 시행중이나 시행후 약제와 관련된 부작용은 관찰되지 않았다.

## REFERENCES

- 1) David Sutton: *A textbook of radiology and imaging 3rd. ed. 943, 1308-1311, 1980*
- 2) Gracia CR, Mastroiann L: *Microsurgery for treatment of adnexal disease. Inter Ster 34 (5):421, 1980*
- 3) Iturralde M, Ventner IF: *Hysterosalpingoradionuclide scintigraphy (HERS) Semin. Nucl Med 11:301-314, 1981*
- 4) McCalley, Braustein, Stone, et al: *Radionuclide Hysterosalpingography (RNHSG) for evaluation of fallopian tube. Journal Of Nuclear Medicine 868-874, 1985*
- 5) Medical International Dose Committe, MIRD Pamphlet No 11: *Society of Nuclear Medicine, St. Louis, p151, 1975*
- 6) Meshan: *Roentgen signs in clinical practice. Vol. II. 1818-1820, 1969*
- 7) National Council on Radioation Protection and Mesurements and Potentially Pregant Women: *NCRP Report No. 54, Washington DC. p9-11, 1977*
- 8) Seppanen S, Lehtinen E, Hollis H: *Radioatio dose in hysterosalpingoraphy: Mordern 100 mm Fluoroscopy vs full scale radiogrphy, Radiology 127:377-380, 1978*
- 9) 주동운 : 임상 X-선 진단학 507-510, 1962