

# 관상동맥질환 환자에서 방사성동위원소 위상분석에 의한 심근 국소 운동 평가

서울대학교 의과대학 내과학교실

이강욱 · 정준기 · 오병희 · 박영배  
이 명 철 · 이 영 우 · 고 창 순

= Abstract =

## Evaluation of Regional Wall Motion by Phase Analysis of Radionuclide Cardiac Blood Pool Scintigrams in Coronary Artery Disease Patients

Gang Wook Yi, M.D., June-Key Chung, M.D., Young Bae Park, M.D.  
Myung Chul Lee, M.D., Young Woo Lee, M.D. and Chang-Soon Koh, M.D.

*Department of Internal Medicine, College of Medicine, Seoul National University, Seoul, Korea*

Among noninvasive approaches for the evaluation of left ventricular performance, radionuclide ventriculography (RVG) has been shown to be of particular values. Phase analysis, recently introduced as more objective means for evaluating the temporal sequence of systolic ventricular wall motion than cine image of RVG comprises a pixel by pixel Fourier transformation of the time activity curve of a multiple gated acquisition equilibrium blood pool study.

To examine the regional wall motion of ventricles in myocardial infarctions, we evaluated the phase image and histogram constructed for each ventricle by total phase angle range and full width of half maximum (FWHM). This study consisted of 7 normal subjects and 23 subjects with acute myocardial infarction. Contrast ventriculography and coronary angiography was performed in all patients with myocardial infarction. And we compared the result of phase analysis with cine image of RVG and examined the interrelationship between phase analysis and contrast ventriculography with coronary angiography.

The results were as follows;

- 1) The total phase angle range and FWHM of LV phase histogram in myocardial infarction (86° and 32°, respectively) were wider than those in normal control (38° and 18°, respectively  $p < 0.01$ ).
- 2) RV phase angle range and FWHM in patients with right coronary artery (RCA) occlusion (79° and 37°, respectively) were wider than those in normal control (39° and 18°, respectively  $p < 0.001$ ) and the patients without RCA occlusion (52° and 19°, respectively  $p < 0.01$ ).
- 3) Phase analysis was more sensitive (95%) than cine image of RVG (70%) for the detection of regional wall motion abnormality of LV.

### 서 론

관상동맥 질환을 비롯한 각종 심질환에서 Multigated

Blood Pool Scan(이하 MUGA 라고 약함)은 비관혈적으로 심실기능을 평가하는 방법으로 많이 사용되고 있다. MUGA의 분석법으로 통상 좌심실 구축율과 cine 영상에 의한 국소 심벽운동(Regional Wall Motion, 이하 RWM으로 약함) 분석방법을 이용하고 있는데 cine 영상만으로 심실의 RWM이상을 검사하는 데는 그 객관성

\* 이 논문은 1987년도 서울대학교병원 특진연구비의 보조로 이루어 졌음.

이 문제가 된다.

객관적인 심실의 RWM평가방법으로 phase 분석법<sup>1,2)</sup>이 최근 개발되었다. 이는 MUGA상 심장의 시간방사능곡선을 Fourier<sup>1)</sup>식 변환을 통하여 분석하는 것으로 심장운동에 따른 수축에서 이완까지 한 주기를 0°에서 360°까지 나누고 이에 대한 각 Pixel당 시간방사능곡선의 위상(phase angle) 분포를 histogram으로 나타내거나 심장영상에 mapping하는 방법이다. 관상동맥질환을 포함한 각종 심질환 및 심실전도장애에서 병변부위의 수축상태가 변화되면 그 부위 pixel의 시간방사능곡선 위상이 주변의 정상곡선에 비하여 달라지게 되어 phase histogram 및 mapping 영상상 불균등한 위상분포를 보이게 됨으로 RWM이상을 정량적으로 객관성있게 평가할 수 있다<sup>3-6)</sup>.

이에 저자들은 심근경색증 환자에서 심실의 RWM분석시 MUGA상 phase analysis의 유용성을 알아보기 위하여 X-ray심실조영술 및 관상동맥 조영술 결과와 비교 분석하여 보았다

## 대상 및 방법

### 1. 대 상

1986년 10월부터 1987년 4월까지 서울대학교병원 내과에서 급성 심근경색증으로 진단된 23예 및 정상대조군 7예를 대상으로 하였다. 환자들은 급성 전부홍통등의 특징적 임상증세와 심전도, 혈중심근효소치의 측정등에 의하여 급성 심근경색증으로 진단하였고 심전도 소견상 심실전도장애 및 방실전도장애가 있는 환자는 대상에서 제외하였다. 환자군의 연령분포는 40세에서 70세까지, 정상 대조군은 30세에서 60세까지 였다(Table 1).

Table 1. Distributions of Age and Sex in the Patients with Myocardial Infarction and Normal Control

Age (year)	No. of patients	Normal control
30 - 39	0	2
40 - 49	4	1
50 - 59	8	3
60 - 69	9	1
70 -	2	0
Total	23	7
M : F ratio	3,6 : 1	6 : 1

## 2. 방 법

### 1) Multigated Blood Pool Scan(MUGA)

진 대상환자에서 심근경색증 발생후 6개월 이내에 MUGA를 안정상태에서 시행하였다. Stannous pyrophosphate 정맥주사후 30분경 free-Technetium-<sup>99m</sup>을 다시 정맥주사하는 in vivo RBC labeling 방법을 사용하였고 ON 420 gamma camera를 이용하여 전위, 좌사위 45°, 그리고 좌측위에서 각각 영상을 얻었다.

### 2) Phase Analysis

CDA microdelta computer system을 이용하여 64×64 word matrix로 영상을 수록하고 좌사위 45°영상에서 phase 분석을 시행하였다. 심폐 대소혈관들의 방사능에 의한 간섭을 배제하기 위해 방사능곡선의 amplitude가 최대치의 15%미만인 pixel을 제외시킨 후 좌우 각 심실에 관심영역을 정하고 이에 대하여 각각 phase histogram 및 mapping 영상을 구성하였다. phase histogram의 평가는 총 phase angle 분포범위와 FWHM을 지표로 하여 분석했다(Fig. 1). mapping영상은 visual interpretation에 의하여 분석했다.

### 3) MUGA상 Cine영상에 의한 RWM분석

통상적인 방법으로 배경방사능을 제거한 후 64×64 word matrix 19 영상으로 전위, 좌사위 45° 및 좌측위에 대한 cine영상을 구성하고 nine point smoothing 한 다음 visual interpretation하였다.

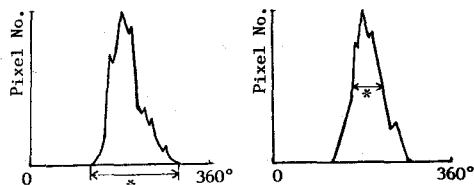
### 4) X-ray 좌심실 조영술 및 관상동맥 조영술

진 대상환자에서 급성 심근경색증 발생후 6개월 이내

#### 1. Phase histogram

- Total phase angle range : full width of phase angle range from lowest phase angle to highest angle.
- FWIM : full width of phase angle range at half maximum pixel number.

#### Phase histogram



\* Total phase angle range

\* FWHM  
 2. Phase mapping image  
 Visual interpretation

Fig. 1. Method of phase analysis.

에 통상적인 방법으로 시행하였다. 관상동맥 조영술결과 폐쇄정도가 75% 이상인 것을 유의한 폐쇄가 있다고 판정하였다.

## 성 적

### 1. X-ray 좌심실 조영술 및 관상동맥 조영술

대상환자 23명 전 예에서 1개 이상의 유의한 관상동맥 폐쇄소견을 보였다. 폐쇄부위는 LAD가 19예로 가장 빈도가 높았으며 우측 관상동맥도 12예에서 폐쇄소견을 보였다. 유의한 관상동맥 폐쇄는 LAD가 14예, 우측 관상동맥 11예, 좌측 주관상동맥 1예에서 각각 보였다(Table 2).

X-ray 좌심실 조영술 결과 대상환자 23예중 20예(87

Table 2. Results of Coronary Angiography

Degree of coronary artery occlusion	Lt. coronary A.			Rt. coronary A.
	Main	LAD	Cx.	
≥ 75%	1	14	6	11
74 - 50%	0	4	1	1
< 50%	0	1	1	0
Total	1	19	8	12

%에서 RWM이상을 발견할 수 있었고 1개의 관상동맥에 국한된 유의한 폐쇄를 보였던 12예중 9예(75%에서)

Table 3. LV Wall Motion Analysis Using the Phase Mapping Image, Cine Image of Radionuclide Ventriculography and X-ray Ventriculography in the Patient with Significant Coronary Artery Occlusion

	Unit (%)	
	Abnormal	Normal
1 Vessel disease (N=12)		
Mapping image	10 ( 83)	2 (17)
Cine image	8 ( 66)	4 (34)
X-ray ventriculography	9 ( 75)	3 (25)
2 Vessel disease (N= 8)		
Mapping image	7 ( 87)	1 (13)
Cine image	5 ( 63)	3 (37)
X-ray ventriculography	8 (100)	0 ( 0)
3 Vessel disease (N= 3)		
Mapping image	3 (100)	0 ( 0)
Cine image	3 (100)	0 ( 0)
X-ray ventriculography	3 (100)	0 ( 0)
Total (N = 23)		
Mapping image	20 ( 87)	3 (13)
Cine image	16 ( 70)	7 (30)
X-ray ventriculography	20 ( 87)	3 (13)

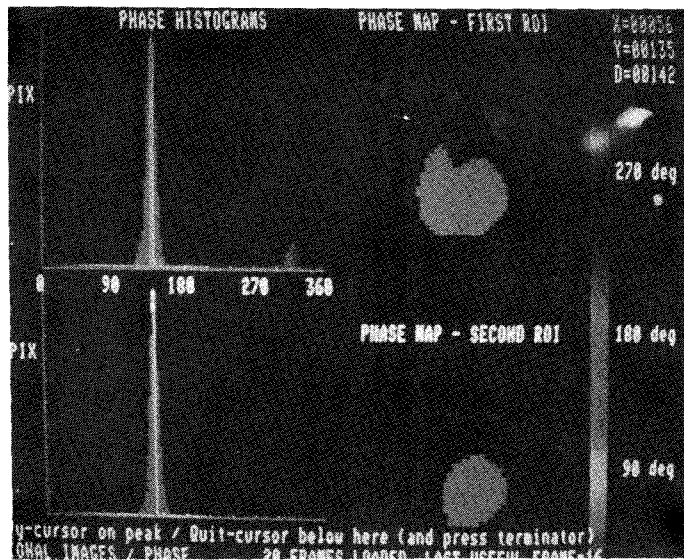


Fig. 2. Normal phase histogram and phase mapping image. Narrow and single peaked phase histogram and even color distribution in phase mapping image is noted.

RWM이상을 나타냈다. 2개 이상의 관상동맥에 유의한 폐쇄가 있는 환자군에서는 모두 RWM이상을 보였다 (Table 3).

## 2. MUGA상 Cine영상

정상 대조군에서는 전위, 좌사위 45° 및 좌측위에서 모두 정상 RWM을 보였고 대상 환자군에서는 16예에서 (70

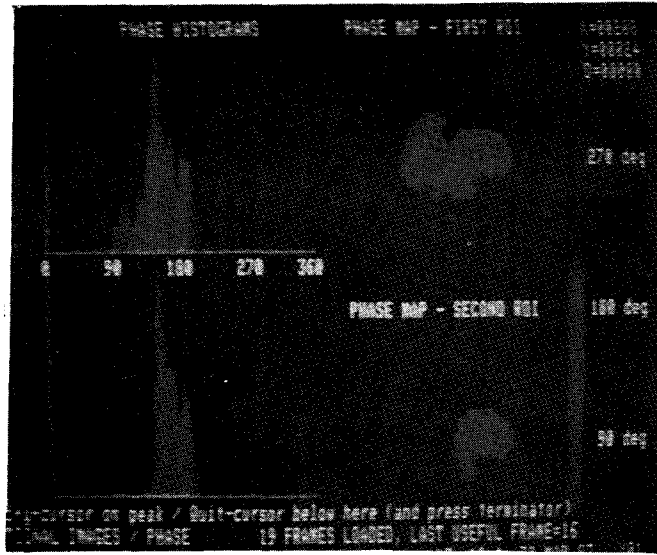


Fig. 3. Phase histogram and mapping image in patient with anteroapical myocardial infarction. Multi-peaked wide LV phase histogram and focal uneven color distribution in left ventricle is noted.

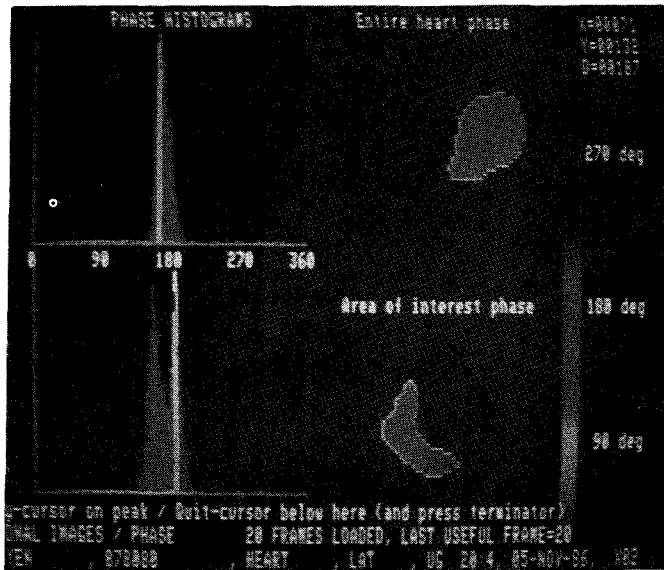


Fig. 4. Phase histogram and mapping image in inferior myocardial infarction. Abnormal phase distribution in inferior wall of left ventricle and right ventricle is noted.

% RWM이상을 나타냈다(Table 3).

### 3. Phase Analysis

정상 대조군의 좌심실 phase histogram의 총 phase angle 분포범위와 FWHM은 각각  $38 \pm 3^\circ$  (Mean $\pm$ SD),  $18 \pm 3^\circ$  (Mean $\pm$ SD)였다. MUGA를 이용하여 측정한 좌심실 구축률은  $61 \pm 5\%$  (M $\pm$ SD)였다.

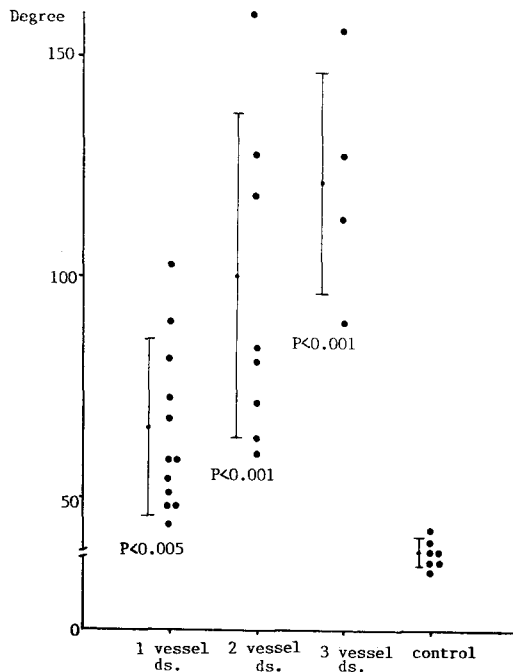
대상환자군에 있어서 좌심실 phase histogram상 총

**Table 4. LV Phase Histogram Analysis and Ejection Fraction in the Patients with Significant Coronary Artery Occlusion**

	Range (M $\pm$ SD) (degree)	FWHM (M $\pm$ SD) (degree)	LVEF (M $\pm$ SD) (percent)
Normal control	$38 \pm 3$	$18 \pm 3$	$61 \pm 5$
1 vessel disease	$66 \pm 22$	$27 \pm 12$	$53 \pm 9$
2 vessel disease	$100 \pm 38$	$30 \pm 9$	$43 \pm 9$
3 vessel disease	$122 \pm 23$	$40 \pm 8$	$38 \pm 5$

FWHM : Full width of half maximum

LVEF : Left ventricular ejection fraction



**Fig. 5. Distribution of total phase angle range in LV phase histogram.**

phase angle 분포범위는 정상 대조군에 비하여 유의하게 넓었으며 ( $p < 0.001$ ) 폐쇄된 관상동맥이 많을수록 유의한 증가를 보였다(Table 4, Fig. 5). FWHM은 1개의 관상동맥에 유의한 폐쇄를 보인 환자군에서는  $27 \pm 12^\circ$  (M $\pm$ SD)로 정상 대조군에 비하여 통계학적 유의성이 없었고, 2개이상 폐쇄가 있는 경우에는 모두 유의한 증가상을 나타냈다( $p < 0.001$ , Table 4, Fig. 6).

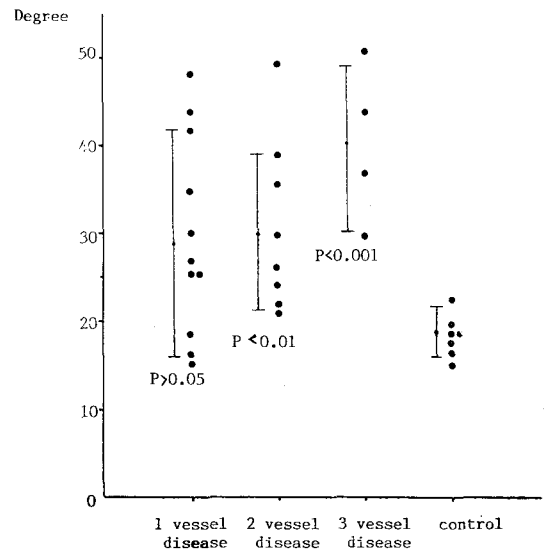
좌심실 phase mapping영상은 정상 대조군에서 모두 균일한 phase분포를 보였으나 대상 환자에서는 1개의 관상동맥 폐쇄시 83%, 2개 폐쇄시 87%, 그리고 3개 폐쇄시에는 전예에서 각각 불균등한 위상분포를 나타냈다 (Table 3).

우심실 phase histogram 분석시 정상 대조군의 총 phase angle 분포범위 및 FWHM은 각각  $39 \pm 7^\circ$  (M $\pm$ SD),  $18 \pm 6^\circ$  (M $\pm$ SD)이었다. 우측관상동맥 폐쇄가 있었던 12예에서는 총 phase angle 분포범위 및 FWHM

**Table 5. RV Phase Histogram in the Patients with Significant Occlusion of Coronary Artery**

	Range (M $\pm$ SD)	FWHM (M $\pm$ SD)
Normal control	$39 \pm 7$	$18 \pm 6$
RCA occlusion	$79 \pm 27$	$37 \pm 15$
* LCA occlusion	$52 \pm 12$	$19 \pm 6$

\* LCA occlusion with normal RCA



**Fig. 6. Distribution of FWHM in LV phase histogram.**

Table 6. RV Phase Mapping Image in the Patients with Significant Obstruction of Coronary Artery

	Normal (%)	Abnormal (%)	Total
with RCA obstruction	2 (17)	10 (83)	12
without RCA obstruction	10 (91)	1 (9)	11

RCA : Right coronary artery

은 각각  $79 \pm 27^\circ$  (M $\pm$ SD),  $37 \pm 6^\circ$  (M $\pm$ SD)로 유의한 증가를 보였으나 정상 우측 관상동맥 소견을 보인 예에서는 유의한 증가가 없었다(Table 5). 우심실 phase mapping 영상에서도 우측 관상동맥 폐쇄가 있던 12예 중 10예(83%)에서 불균등한 phase분포를 보였으나 우측 관상동맥이 정상이었던 11예에서는 1예만이 이상소견을 보였다(Table 6).

좌심실 phase histogram 및 mapping영상 분석을 이용한 phase analysis의 급성 심근경색증 환자에서 좌심실 RWM이상 검사에 대한 예민도는 총 phase angle 범위 및 FWHM의 정상치를 정상 대조군의 Mean $\pm$ 2SD로 정한 경우 95%였다(Table 7).

## 고 안

통상적으로 좌심실의 기능은 좌심실 구축율로 평가되어 왔으나 심근경색증을 포함한 관상동맥 질환에서 RWM분석이 침범부위 및 정도를 찾아내는 데에 중요시되고 있다. 그러나 단순한 cinematic display에 의한 관찰만으로는 그 객관성이 문제되어 최근 computer를 이용한 phase analysis, regional ejection fraction, stroke volume 영상 및 paradox volume 영상등이 개발되었다<sup>1-11)</sup>. 이중 phase analysis는 RWM이상을 정량적으로 객관성있게 평가할 수 있으며 이는 일정한 주기로 반복되는 파형을 Fourier<sup>1,2)</sup>식으로 sine과 cosine과의 조합에 의한 주기적 운동으로 분석해내는 수학적 방법이다. 이러한 각 주기적 운동은 phase와 amplitude를 가지게 되며 MUGA상 얻어진 정보를 computer영상의 각 pixel당 시간방사능곡선으로 분해하여 Fourier식을 적용하고 심장운동 1주기를 360°로 나타내면 각 pixel당 심주기에 따른 phase angle과 amplitude를 알아낼 수 있다. 심장 영상에 일정한 관심영역을 정하면 해당 부위의 pixel의 phase angle의 분포는 histogram 또는 color table에 적

Table 7. Sensitivity of Phase Analysis, Cine Image and X-ray Ventriculography for the Detection of LV Wall Motion Abnormality

	Sensitivity
Phase analysis	95%
Cine image	70%
X-ray ventriculography	87%

용하여 color mapping 영상으로 나타낼 수 있다<sup>1-8)</sup>. 심근이 정상적으로 수축운동을 하는 경우 심실에 관심영역을 정하면 각 pixel의 위상은 거의 같게 됨으로 phase histogram상 매우 좁은 분포의 1개의 peak를 보이게 되며 mapping 영상에서도 균일한 color distribution을 나타내게 된다(Fig. 2). 심실 및 심방을 포함한 심장 전체에 관심영역을 정하면 심방과 심실의 수축, 이완이 서로 반대가 됨으로 phase histogram상 심실 및 심방에 해당하는 위상이 180°~200° 다른 2개의 peak를 보이게 된다<sup>1,2)</sup>.

심근경색증이나 기타 관상동맥 질환에 의하여 RWM 이상이 있는 경우 병변부위 pixel의 시간방사능 곡선의 phase angle이 달라지게 되어 phase histogram상 정상에 비하여 넓은 분포범위를 보이게 되고 mapping 영상에서도 불균등한 위상분포를 나타내게 된다<sup>1-9,13-16)</sup>(Fig. 3,4).

이러한 phase analysis는 관상동맥 질환에 의한 RWM이상 이외에도 RBBB<sup>1)</sup>, LBBB<sup>2)</sup>, atrial flutter<sup>12)</sup> 및 WPW syndrom 등<sup>11)</sup> 심장 전도장애에서 특징적 이상소견을 보인다는 보고<sup>13)</sup>들이 있으며 특히 WPW syndrom 등의 경우 phase mapping 영상을 cinematic display하면 이상 conduction pathway를 찾을 수 있다고<sup>11)</sup> 한다. 본 연구에서는 심전도상 전도장애가 있는 환자는 제외했으므로 이러한 전도장애에 의한 효과는 배제할 수 있었다.

Cardot등<sup>2)</sup>에 의하면 phase analysis시 우사위보다 좌사위에서 RWM 이상을 더욱 예민하게 찾을 수 있다고 했으며 본 연구도 좌사위 45°에서 시행하였다. Karle<sup>4)</sup> 등은 안정시보다 운동시에 phase analysis를 시행하면 예민도를 68%에서 87%로 높힐 수 있다고 보고했으나 안정시에 시행한 본 연구에서의 예민도는 95%로 매우 높았는데 이는 심근경색증 환자만을 대상으로 했기 때문으로 생각된다. 그러나 경색부위 이외에 다른 허혈부위가

있다면 운동시 phase analysis결과 FWHM 및 총 phase angle 범위는 더욱 증가되고 예민도 또한 증가될 것이다

Phase histogram의 분포이상을 분석하는 지표로는 SDP, skew characteristics, standard deviation, intraventricular phase shift, FWHM 등이 있으며<sup>2-8,15)</sup> 관상동맥질환에서의 RWM이상 검사에 대한 예민도는 68%~92%<sup>3-15)</sup> 정도로 보고되고 있다. 그러나 이들은 모두 phase angle 분포범위가 정상에 비하여 넓은 정도를 반영하기 위한 것이다. 본 연구의 phase histogram 상 총 phase angle 분포범위는 amplitude가 최대값의 15% 미만인 pixel은 배제했으므로 심폐 대소 혈관의 배경방사능에 의한 간섭은 제외되어 실제 심실내 방사능만을 반영했다고 생각된다. FWHM은 RWM이상부위의 총 phase angle 분포범위는 좁지만 RWM이상부위가 넓은 경우 총 phase angle 분포범위 만으로 RWM이상을 분석할때 위음성으로 나올 경우 대상할 수 있는 지표로서 적용하였다. 따라서 본 연구에서 총 phase angle 분포범위 및 FWHM과 phase mapping image를 이용한 급성 심근경색증에서의 RWM이상 진단시 예민도는 단순한 cine영상에 의존한 경우 70%에 비하여 95%로 매우 높았다(Table 7).

임상적으로 심근경색증이나 기타 관상동맥 질환에서 RWM이상 진단 및 PTCA나 관상동맥 수술후 경과관찰시 phase analysis는 비관혈적인 매우 예민한 검사방법으로 이용될 수 있으나 stoke volume 영상, paradox 영상, amplitude 영상등 computer를 이용한 다른 기능영상과의 좀더 많은 비교연구가 있어야 할 것이다.

## 결 론

저자들은 급성 심근경색증 23예와 정상대조군 7예에서 phase analysis를 시행하여 다음과 같은 결과를 얻었다.

1) 급성 심근경색증 환자에서 좌심실 phase histogram상 총 phase angle 분포범위와 FWHM은 각각 평균 86°와 32°로써 정상 대조군의 38° 및 18°보다 넓은 분포를 보였다( $p < 0.001$ ).

2) 우측 관상동맥 폐쇄가 있는 환자군에서 우심실 phase histogram상 총 phase angle 분포범위와 FWHM은 평균 79°와 37°로써 정상 대조군의 39° 및 18°보다 현저히 넓은 분포를 보였고( $p < 0.001$ ), 우측 관상동맥이 정상인 환자에 비하여서도 의미있게 넓은 분포를

보였다( $p < 0.01$ ).

3) 심근경색증 환자의 좌심실 RWM이상을 검사하는데 있어서 phase analysis의 예민도는 95%로써 cine영상의 70%에 비하여 의미있게 높았다.

상기의 결과로 급성 심근경색증 환자에서 RWM이상 검사시 phase analysis는 매우 유용한 검사방법으로 생각된다.

## REFERENCES

- 1) Links JM, Douglass KH, Wagner NH: *Patterns of ventricular emptying by Fourier analysis of gated blood pool studies.* J Nucl Med 21:978-982, 1980
- 2) Cardot JC, Berthout P, Verdenet J, Bide A, Faivre R, Bassand JP, Bidet R, Maurat JP: *Temporal Fourier analysis applied to equilibrium radionuclide cine angiography, Importance in the study of global and regional left ventricular wall motion.* Eur J Nucl Med 7:353-358, 1982
- 3) Walton S, Yiannikas J, Jarritt PH, Brown NJG, Swanton RH, Ell PJ: *Phasic abnormalities of left ventricular emptying in coronary artery disease.* Br Heart J 46:245-253, 1981
- 4) Alcan KE, Robeson W, Graham MC, Palestro C, Oliver FH, Benua RS: *Combined Fourier amplitude and phase imaging in patients with coronary artery disease.* Clin Nucl Med 9:693-701, 1984
- 5) Henze E, Tymiec A, Delagardelle C, Adam WE, Bitter F, Stauch M: *Specification of regional wall motion abnormalities by phase analysis of radionuclide angiograms in coronary artery disease and non-coronary artery disease patients.* J Nucl Med 27:781-787, 1986
- 6) Norris SL, Slutsky RA, Gerber KH, et al: *Sensitivity and specificity of nuclear phase analysis versus ejection fraction in coronary artery disease.* Am J Cardiol 53:1547-1552, 1984
- 7) Machac J, Horowitz SF, Broder D, Goldsmith SJ: *Accuracy and precision of regional multiharmonic Fourier analysis of gated blood-pool image.* J Nucl Med 25:1294-1299, 1984
- 8) Jackson PC, Fraser JR, Wolinski AP, Wilde RPH: *The potential of phase and amplitude images in determining the boundary of the left ventricle.* Phys Med Biol. Vol 29, No, 11, 1377-1384, 1984
- 9) Picozzi R, Tarolo GL, Ricci A, Palagi B, Zatta G,

- Rarogfio R: *Clinical value of phase and amplitude images and left ventricle time activity curves assessing patients with acute myocardial infarction. Eur J Nucl Med 9:6-11, 1984*
- 10) Franquiz JM, Garcia-Barretto D, Gardenas R: *A computerized method for quantitative analysis of ventricular phase distribution. Eur J Nucl Med 8: 375-380, 1983*
- 11) Nakajima K, Bunko H, Tada A, et al: *Phase analysis in the Wolf-Parkinson-White syndrom with surgically proven accessory conduction pathways: Concise communication. J Nucl Med 25:7-13, 1984*
- 12) Makler PT, McCarthy DM, London JW, Sandler MS, Alavi A: *Fourier analysis of a gated blood pool study during atrial flutter. J Nucl Med 24:713-715, 1983*
- 13) Tarolo GI, Picozzi R, Eatta G, Baroffio R, Bossi MC: *Detection of left atrial myxoma by Fourier phase image. Eur J Nucl Med 7:559-561, 1982*
- 14) Botvinick EH, Frais MA, Shosa DW, et al: *An accurate means of detecting and characterizing abnormal patterns of ventricular activation by phase image analysis. Am J Cardiol 50:289-298, 1982*
- 15) Ratib O, Henze E, Schon H, Schelbert HR: *Phase analysis of radionuclide ventriculograms for the detection of coronary artery disease. Am Heart J 104:1-12, 1982*
-