

## 삼첨판 폐쇄 type III 수술치험 4례

함시영\* · 안 혁\* · 김용진\* · 노준량\* · 서경필\*

— Abstract —

### Clinical Experience of Tricuspid Atresia Type III

Shee Young Hahm, M.D.\*, Hyuk Ahn, M.D.\*, Yong Jin Kim, M.D.\*, Joon Ryang Rho, M.D.\*,  
and Kyung Phill Suh, M.D.\*

We have experienced 4 cases of modified Fontan operation for Tricuspid atresia type III from February 1983 to May 1987 at the department of Thoracic & Cardiovascular Surgery, Seoul National University Hospital. There were 3 cases with left juxtaposition of right atrial auricle. The operative mortality rate was 25% (one case death).

#### 서 론

삼첨판 폐쇄증은 판 심장기형과는 달리 해부학적으로 완전교정술이 불가능하여, 전신 정맥혈을 폐동맥과 연결시키는 우심실 광치술(exclusion)의 여러방법이 나왔으나 실패하였고 1968년 Fontan<sup>2)</sup>에 의해 Fontan 술식이 성공적으로 시술된 이후 Kreutzer<sup>3)</sup> 등에 의해 여러 변형된 술식이 발표되었으며 그 성적은 대개의 경우 좋았다<sup>5)</sup>.

삼첨판 폐쇄증의 분류는 Edwards<sup>4)</sup> 등에 의하면 3 type으로 나뉘며, 그중 type III는 3%로 드문 형이다.

서울대학교병원 흉부외과에서 1978년 9월부터 1987년 5월까지 교정수술을 시행한 삼첨판 폐쇄증환자 21예중 4예의 type III를 치험하였기에 보고하는 바이다.

#### 증 례

##### 증례 1.

환자는 19세 된 남자로서 출생시부터 보인 청색증을 주소로 입원하였다. 환자는 지금까지 운동 능력도 정상인에 비해 떨어지지 않았으며 청색증외에는 별 특기할만한 증상은 없었다. 입원당시 이학적 소견상 좌측 흉골연을 따라 Gr III/V의 수축기 잡음과 Gr II/V의 이완기 잡음이 들렸으며 제 2심음이 증가되었고 복부 및 기타 다른 이학적 소견은 특별한 이상을 발견할 수 없었다. 출전 혈액검사상 혈색소가 20.7 g%, 백혈구가 5000/mm<sup>3</sup>, 혈소판이 238,000/mm<sup>3</sup>, 동맥혈검사상 7.31-36-61-21이었으며, 혈액화학검사 및 소변검사, 그리고 혈액응고검사등은 모두 정상치를 나타내었다. 심전도상 심실내 전도장애(intraventricular conduction disturbance)를 보였으며(그림 1), 단순흉부 촬영상 심장의 크기는 정상이었으나 폐혈관 음영의 증가를 보였다(그림 2). 심에코상 S, L, L type의 교정형 대혈관 전위증으로 우심실이 작았고, 좌측 방실판막은 역류가 없었으며 우측 방실판막은 전혀 관찰할 수 없었고, 큰 심방중

\* 서울대학교 의과대학 흉부외과학교실

\* Department of Thoracic and Cardiovascular Surgery, College of Medicine, Seoul National University.

1987년 11월 3일 접수

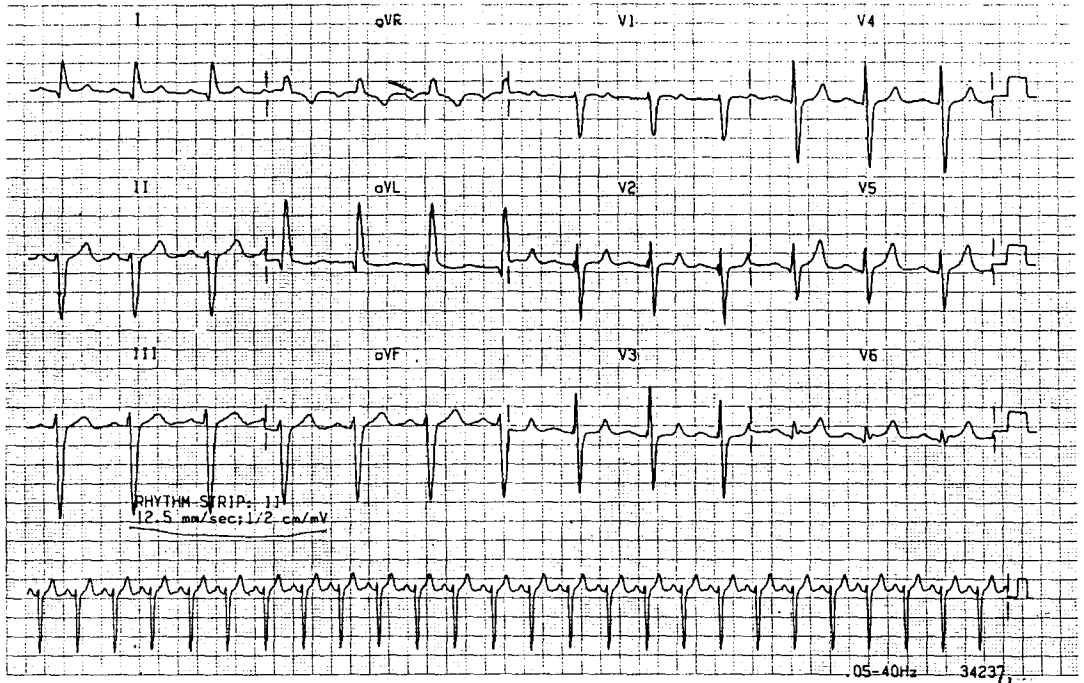


Fig. 1. Preop. EKG.

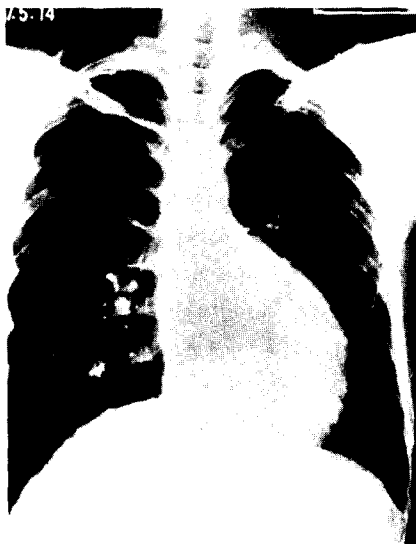

Fig. 2. Preop. Chest X-ray.

격결손과 심실중격결손이 동반되어 있었다.

심도자범상 catheter가 우심방에서 우심실로 못넘어 갔지만 기술상의 난점이라 생각하고 각 chamber간 압력을 관찰하였으며(그림 3), 심혈관 조영술상 우심실의

크기가 작았고 조영제가 우심방에서 우심실로 넘어가지 못했다. 이상의 소견으로 약간의 의문은 있었지만 심에 코소견의 교정형 대혈관 전위증이라는 진단하에 수술을 시행하였다.

수술은 정중 흉골절개후 심낭을 열고 저체온하에 심폐기를 사용하였다. 수술소견은 대혈관관계는 L-posi-

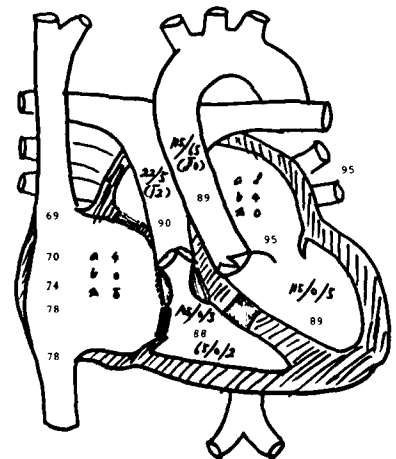


Fig. 3. Preop. Catheterization finding.

tion이었으며 근성(muscular)의 폐쇄를 보이고 폐동맥 협착이 있는 삼첨판 폐쇄 type IIIa이며, 우심방 이개(auricle)가 좌측에 있는 좌측근위(juxtaposition)와 누두(infundibulum) 협착이 있었으며, 좌전측 하행성 관상동맥(LAD)이 변칙적으로 우관상동맥에서 기시하였다(그림 4). 수술은 Dacron vascular graft 26 mm를 이용하여 우심방과 폐동맥을 잇는 변형 Fontan 술식을 사용하였다(그림 5).

술후 시행한 심도자법상 Qp/Qs는 1.3이었으며 우심방과 폐동맥사이의 압력차는 없었고(그림 6), 심혈관 조영술상 조영제가 우심방에서 지체없이 폐동맥으로 잘 넘어갔다(그림 7).

술후 심전도나 단순흉부촬영상 약간의 심비대 외에는 술전과 비슷하였으며 술후 별 문제없이 21 일째 퇴원하였다.

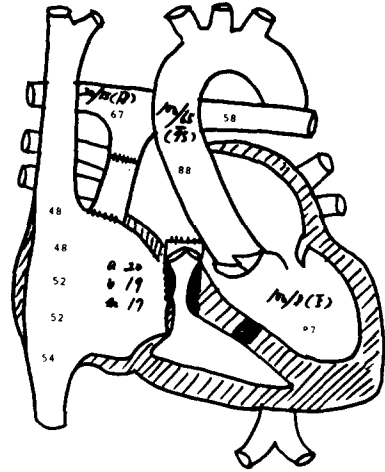


Fig. 6. Postop. Catheterization finding.

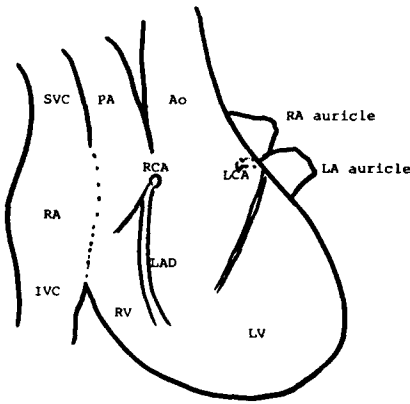


Fig. 4. Op. finding.



Fig. 7. Postop. CAG.

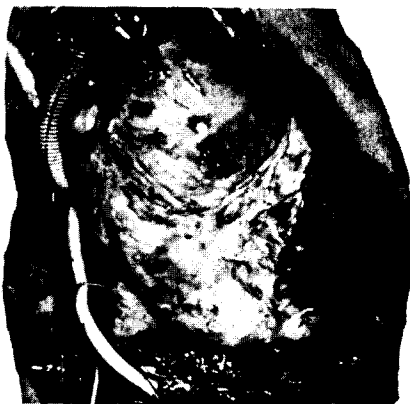

Fig. 5. Postop. finding.

## 증례 2.

환자는 3세 된 남아로 출생시부터 청색증을 보였고, 이학적 소견상 흉골 좌측연을 따라 Gr III/V의 수축기 잡음이 들렸으며, 복부에서 간이 1횡지 만져졌고 곤봉상지(clubbing)가 있었다. 술전 일반혈액검사상 16.4-49-6500, 혈색소가 472,000이었으며 판 혈액 검사는 정상이었다. 심전도상 규칙동성리듬으로 약간의 우측편차(Rt. axis deviation)을 보였고 단순 흉부 촬영상 약간의 우심실비대와 폐원추의 돌출 및 폐혈관 음영의 증가를 보였다. 심도자법상 catheter가 우심방에서 우심실로 넘어가지 못하고 심방중격결손을 통해 좌심방으로 넘어갔으며, 심실은 단심실증을 보였고(그림 8), 심혈

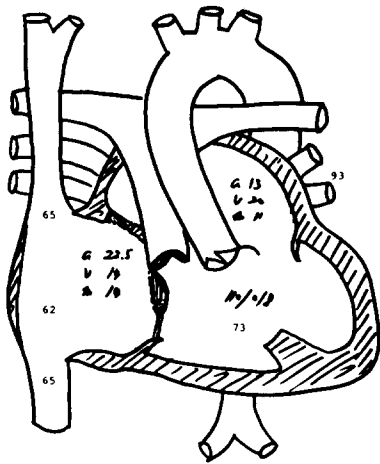


Fig. 8. Preop. catheterization finding.

관 조영술상 우심방에 조영제를 투여하였을 때 우심실로는 못가고 좌심방을 통해 좌심실로 넘어갔으며 (그림 9), 심실내에서 조영제 투여시 대동맥, 폐동맥이 동시에 조영되면서 단일방실판막을 보여주어 (그림 10), 술전 진단은 S. A. L.의 삼첨판 폐쇄 type IIIa에 단심실증이 동반된 case였다.

수술소견은 술전 진단과 같이 근성 폐쇄를 보이는 삼첨판폐쇄증 type IIIa에 단심실증이 동반된 경우로 (그림 11) 우심방 이개를 이용 변형 Fontan술식을 시행하였다.

술후 환자는 이상없이 회복되었으며 심잡음도 소실되었고 단순흉부촬영상 Fontan 수술의 결과로 상종격동의

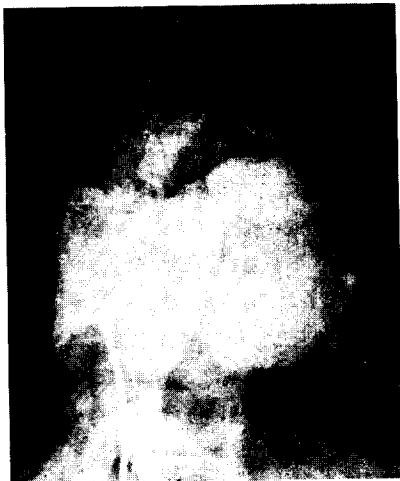


Fig. 9. Preop. CAG (I).

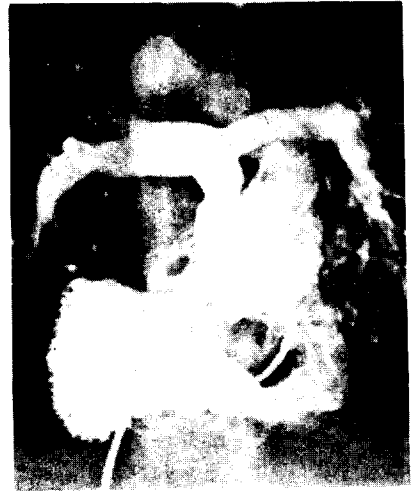

Fig. 10. Preop. CAG (II).

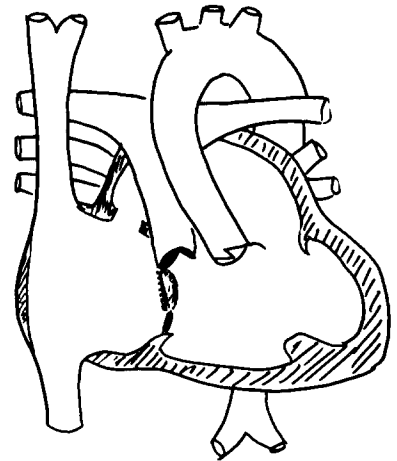


Fig. 11. Op. findings.

의 팽동 (bulging)을 보였고 (그림 12), 환자는 별 이상이 퇴원하였다.

### 증례 3.

환자는 3개월 된 남아로 출생당시부터의 청색증과 빈번한 상기도감염을 주소로 입원하였으며 입원당시 이학적 소견은 좌측 흉골연을 따라 Gr II/VI의 수축기 잡음이 들렸으며 전흉부 팽부이나 진동 (thrill) 등은 없었다. 혈액소견상 Hb이 16.8인 것외에는 다 정상하였고, 심전도상 우측편차를 보였고 심도자법상 우심방에서 우심실로 넘어가지 못하고 심방중격결손을 통해 좌심방, 좌심실로 들어갔으며 (그림 13), 심혈관 조영술상 대동맥

이 폐동맥의 좌전방에 있는 L-position으로 폐동맥판막 협착을 동반한 삼첨판 폐쇄증 type IIIa에 작은 발육부전의 우심실을 가지고 있었으며 심방이개의 좌측근위를 동반하였다.

수술소견상 술전 진단과 마찬가지로 근성폐쇄의 삼첨판폐쇄증 type IIIa에 심방이개의 좌측근위를 보여주었으며, 우심실이 너무 작아서 심실중격결손을 확인하지 못하였다(그림 14). 수술은 순환정지(circulatory arrest)하에 변형 Fontan 술식을 시행하였지만 심폐기weaning이 안되어 table death 하였다.

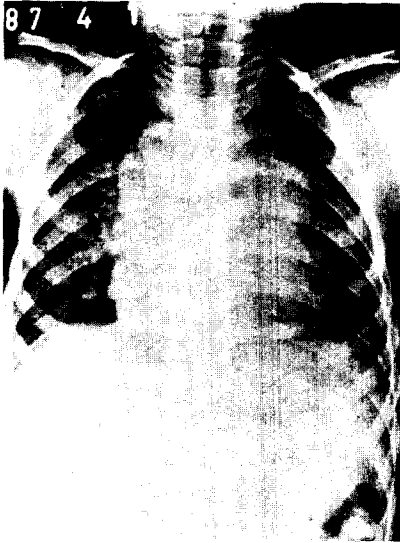


Fig. 12. Postop. X-ray.

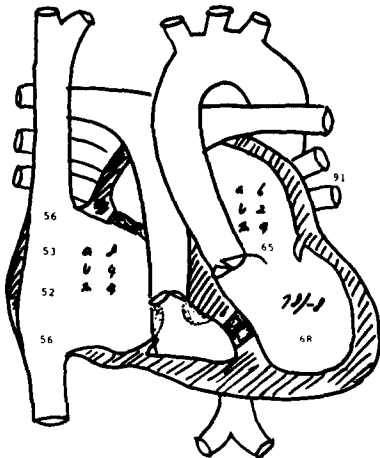


Fig. 13. Preop. catheterization finding.

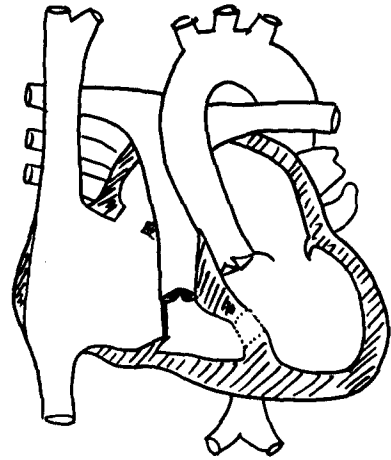


Fig. 14. op. findings.

#### 증례 4.

환자는 9세 된 여아로 주소나 이학적 소견들은 앞서 기술한 증례들과 비슷하였다. 심전도는 정상이었고 단순흉부촬영상 약간의 심비대와 폐혈관음영의 증가를 보여주었고, 심도자범상 catheter가 심방중격결손, 심실중격결손을 통해 우심실과 폐동맥으로 들어갔으나 우심방에서 우심실로 들어가지 못했다(그림 15). 심혈관 조영상 증례 2와 비슷한 소견을 보였으며(그림 16, 17) 대혈관 관계는 D-position으로 술전 진단은 삼첨판폐쇄증 type IIb였다. 수술소견상 술전 진단과는 달리 삼첨판폐쇄증 type IIIa에 심방이개의 좌측 근위가 동반되어 있었다(그림 18). 수술은 순환정지하에 변형 Fontan 술식을 시행하였으며 술후 별 문제없이 퇴원하였다.

#### 고 안

삼첨판 폐쇄증은 청색증 심질환중 Fallot씨 사증, 대혈관 치환증에 이어 3위로서 모든 선천성 심장 질환의 2-3%를 차지하며 우측 방실 입구의 폐쇄로 우심방 피가 우심실로 못가고 좌측 방실판막을 가진 Chamber로 연결되어<sup>1)</sup>, 혹자는 단심실증의 변형이라고 하는 사람도 있고, 때로는 발육부전의 작은 우심실이 있어 심실중격결손을 통해 좌심실과 통하는 질환이다.

삼첨판 폐쇄증의 해부학적 형태는 근성(muscular)폐쇄, 막성(membranous) 폐쇄 Ebstein형 폐쇄 그리고 방실판형(AV canal type)이 있으며, 분류는 Edwards<sup>4)</sup>등에 의해 I, II, III형으로 나뉘었으며(그림 19), 각각의 빈도는 표 1에서와 같아 Type III는 전체의 3%

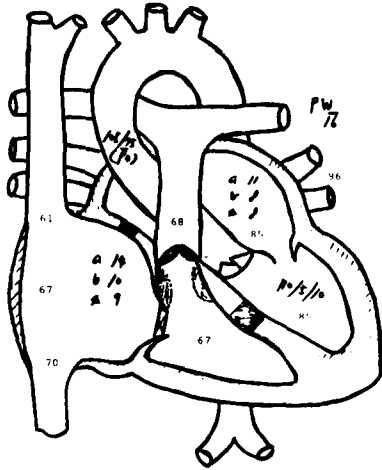


Fig. 15. Preop. catheterization finding.

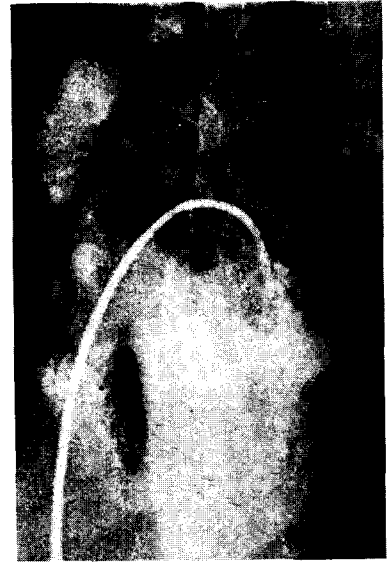

Fig. 17. Preop. CAG (II).

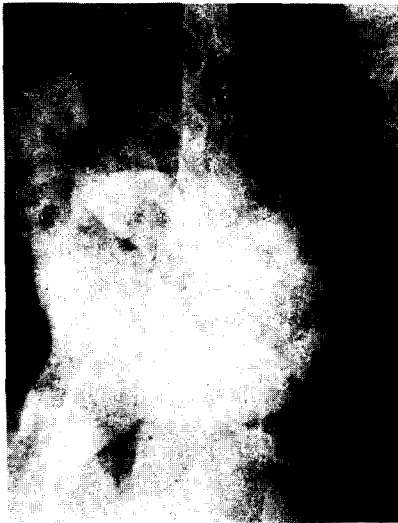

Fig. 16. Preop. CAG (I).

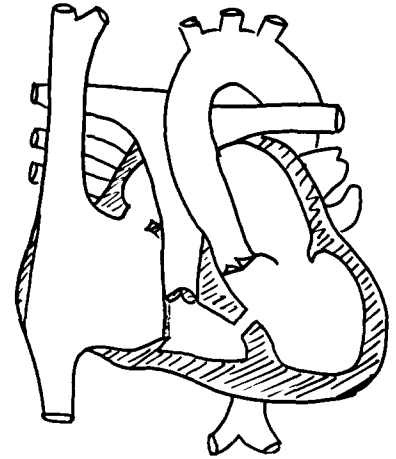


Fig. 18. Op. finding.

로 드문 형이다.

치료는 단 대부분의 선천성 심장병과는 달리 삼첨판 폐쇄증의 완전교정술은 불가능하여 전신 순환과 폐순환의 혼합에 중점을 두는 수술방법등이 개발되었는데 1968년 Fontan<sup>2)</sup>등이 우심실 광치술(exclusion)을 성공시킨 뒤 몇몇 이의 변형이 나왔는데 그중 Kreutzer<sup>3)</sup>등의 방법이 널리 쓰이고 있다. Fontan이 발표한 원 술식은 상대정맥과 우폐동맥과의 직접적인 분합술(Glenn술식) 동종 대동맥판막을 이용하는 우심방과 폐동맥의 분합술, 하대정맥의 우심방으로의 유입부위에 동종 대동맥판막을

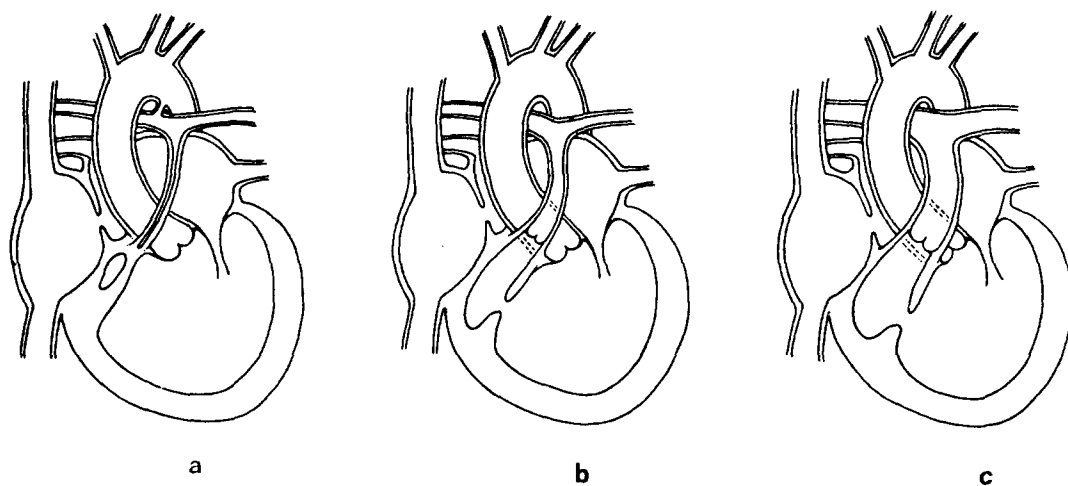
이식시키는 것인데, 그후 여러 경험등에 의해, 판막의 불필요성, Glenn술식의 배제 및 우심방과 폐동맥의 직접 분합술 내지는 우심방과 우심실을 연결하여 환자의 폐동맥판막을 이용하는 Björk modification이 나왔다<sup>8)</sup>. 수술적응증도 넓어져서 단 복잡한 청색증심기형에도 적용되었다<sup>9)</sup>.

이 Fontan술식의 직접적 결과는 사용된 수술방식보다는 환자의 선택에 좌우되어서 Choussat<sup>6)</sup> 등에 의해 Fontan criteria(표II)가 나왔으나, 수술 경험이 축적된 후 이의 적용이 완화된 Mayer<sup>7)</sup>등은 폐동맥 저항

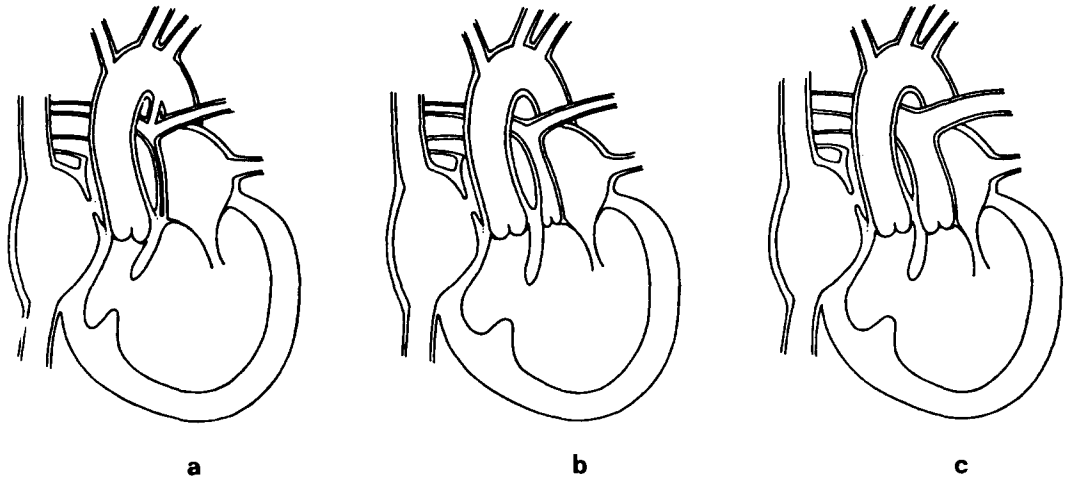
**Table 1.** Frequency of anatomical Variations.

Type	Series			
	Bharati (170 Cases)		Vlad (143 Cases)	
	No. of Cases	% of Total	No. of Cases	% of Total
I. Without transposition of great arteries (TGA)	123	(72)	99	(69)
a. Pulmonary atresia	14	(8)	13	(9)
b. Pulmonary hypoplasia/stenosis	91	(53)	73	(51)
c. No pulmonary hypoplasia	18	(11)	13	(9)
II. With d-TGA	47	(27)	40	(27)
a. Pulmonary atresia	6	(3)	3	(2)
b. Pulmonary hypoplasia/stenosis	7	(4)	11	(8)
c. No pulmonary hypoplasia	34	(20)	26	(18)
III. With l-TGA			4	(3)
a. Pulmonary/subpulmonary stenosis			1	(0.6)
b. Sub-aortic stenosis (no pulmonary stenosis)			3	(2)

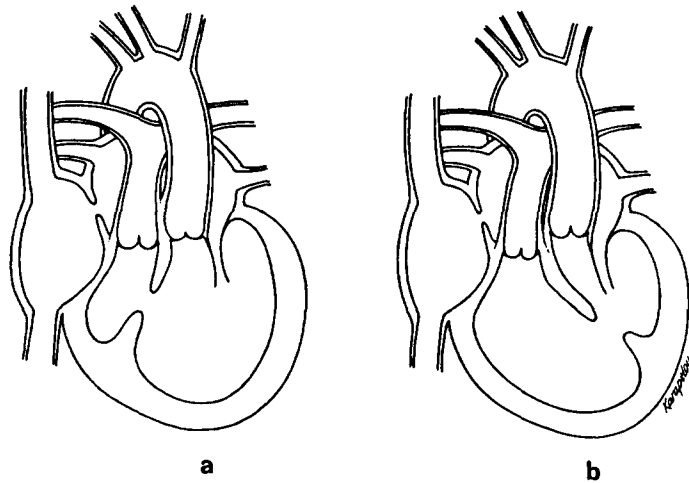
**Fig. 19.** The Classification of Tricuspid Atresia.



**Fig. 19-1.** Type I tricuspid atresia: without transposition of the great arteries. Type Ia: pulmonary atresia and virtual absence of the right ventricle. Type Ib: pulmonary hypoplasia with sub-pulmonary stenosis, diminutive right ventricle, and small ventricular septal defect. Type Ic: no pulmonary hypoplasia. There is a diminutive right ventricle. (After Edwards et al.)



**Fig. 19-2.** Type II tricuspid atresia: with d-transposition of the great arteries. Type IIa: pulmonary atresia. Aorta arises from the right ventricle. Type IIb: pulmonary or subpulmonary stenosis. Right ventricle is generally larger than in type I. Type IIc: normal or enlarged pulmonary artery. Right ventricle is generally larger than in type I. (After Edwards et al.)



**Fig. 19-3.** Type III tricuspid atresia: with l-transposition of the great arteries. Type IIIa: pulmonary or subpulmonary stenosis. Type IIIb: subaortic stenosis. There is ventricular inversion.

과 폐동맥 의곡(distortion) 여부등은 술후 생존에 영향을 미치지만, 폐동맥압 자체만이나 나이 그리고 전신 혹은 폐정맥의 연결등은 큰 영향을 미치지 못한다 했고 Ishikawa<sup>11)</sup>등은 2세 이하의 어린이에 변형 Fontan 술식을 시행하여 좋은 결과를 얻었다고 보고하여 더 이상 Fontan criteria에 매여 환자선택을 할 필요는 없

다고 했다.

수술결과는 대개 좋아서 술전에 심한 저산소증을 가졌던 환자의 90% 이상이 술후 NYHA functional class I-II로 되었고, 66%의 환자가 더 이상 약물치료 조차 필요없었다<sup>5)</sup>.

삼첨판 폐쇄증 type III는 Keith, Rowe & Vlad<sup>10)</sup>



**Table 2.** The ten commandments of Fontan criteria

1. Minimum age of 4 years
2. Sinus rhythm
3. Normal caval drainage
4. Right atrium of normal volume
5. Mean pulmonary artery pressure < 15 mmHg
6. Pulmonary arteriolar resistance < 4 units. m<sup>2</sup>
7. Pulmonary artery to aorta diameter ratio > 0.75
8. Normal ventricular functions (ejection fraction >0.6)
9. Competent left atrioventricular valve
10. No impairing effects of previous shunt

에 의해 처음 보고된 후 부검상 삼첨판 폐쇄증의 3% (4/143)를 차지하는 드문 질환이고, 발육부전의 심실에 위치한 혈관에 따라 subpulmonic stenosis (type III a)와 subaortic stenosis (type III b)로 나뉜다. 저자의 경우, 1978년 9월부터 1987년 5월까지 교정수술을 시행한 삼첨판 폐쇄증 환자 21예중 4예의 type III를 치험하였는데 이중 술전에 심에요, 심도자법, 심혈관 조영술 등으로 type III의 진단이 가능했던 경우는 2예였고 1예에서 교정형 대혈관 전위증이라 진단했으며 1예는 type II b로 진단했다. 수술은 1예에서 vascular graft를 이용하여 우심방과 폐동맥을 연결하였으며, 나머지 3예는 우심방이개와 폐동맥을 직접 연결한 후 전면벽을 인공침포로 넓혀주었다.

수술사망은 1예였는데, 3개월 된 남아로 술전 심도자법상 우심방압은 높지 않았고 폐동맥압은 재지 못했지만 수술장에서 술전에 전 폐동맥압이 높지 않아 위험은 있었지만 고식적 수술을 시행하지 않고 교정 수술을 시행했다. 환자는 술후 심폐기 weaning이 안되어 Table death했다.

### 결 론

1983년 2월부터 1987년 5월까지 본 서울대학교병원 흉부외과에서 삼첨판 폐쇄증 type III 4예에 변형 Fontan술식을 시행하였다.

술전에 type III의 진단이 가능했던 경우가 2예였으며, 3예에서 심방이개의 좌측근위가 있었다.

술후 사망은 1예로 25%의 사망율을 보였다.

### REFERENCES

1. Anderson R. et al: *Atresia of the right atrioventricular orifice. Br Heart J.* 39:414, 1977
2. Fontan F., et al: *Surgical repair of tricuspid atresia. Thorax* 26:240, 1971
3. Kreutzer G. et al: *An operation for the correction of tricuspid atresia. J Thorac Cardiovasc Surg* 66:613, 1973
4. Edwards J.E. et al: *An atlas of congenital anomalies of the Heart & G. vessels. Springfield, Ill., Charles C. Thomas Publisher, 1954*
5. Michler R.E. et al: *Tricuspid atresia, Pediatric Cardiac Surgery, Year Book Medical Publishers Co., 1985*
6. Choussat A. et al: *Selection criteria for Fontan's procedure, in Anderson R. H., Shinebourne E. A. (eds): Pediatric Cardiology, 1977. Edinburgh, Churchill-Livingstone, 1978, pp 559-566*
7. Mayer J.E. et al: *Extending the limits for modified Fontan procedures. J Thorac Cardiovasc Surg* 92:1021, 1986
8. Björk V.O. et al: *Right atrial-right ventricular anastomosis for correction of tricuspid atresia. J Thorac Cardiovasc Surg* 77:452, 1979
9. Gale A.W. et al: *Modified Fonton operation for univentricular heart & complicated congenital lesions. J. Thorac Cardiovasc Surg* 78:831, 1979
10. Vlad P. et al: *Tricuspid atresia, in Keith J.D., Rowe R.D., Vlad P. (eds); Heart disease in infancy & childhood, ed 3, New York, Macmillan Publishing Co., 1978, pp. 518-541*
11. Ishikawa T. et al: *Hemodynamics following the Kreutzer procedure for tricuspid atresia in patients under two years of age. J Thorac Cardiovasc Surg* 88:373, 1984
12. Fontan F. et al: *Repair of tricuspid atresia in 100 patients. J Thorac Cardiovasc Surg* 85:647, 1983
13. Lee C. N. et al: *Comparison of atriopulmonary versus atrioventricular connections for modified Fontan/Kreutzer repair of tricuspid valve atresia. J Thorac Cardiovasc Surg* 92:1038, 1986
14. DeLeon S. Y. et al: *Persistent low cardiac output after the Fontan operation. J Thorac Cardiovasc Surg* 92:402, 1986
15. 서경필, 성숙환 : Fontan 수술성적에 대한 평가. 대한흉부외과학회지 20 : 22, 1987.
16. 장병철, 박영환, 조범구 : 변형 Fontan 수술의 수술 결과 및 장기결과에 미치는 영향에 관한 연구. 대한흉부외과학회지 19 : 569, 1986.