

피부피사로 노출된 인공 심박동기 치험 1 예

박 철 호* · 우 종 수* · 조 광 현*

— Abstract —

Subpectoral Relocation Method for Treating the Exposed Well Functioning Cardiac Pacemaker (Report of One Case)

Chul-Ho Park, M.D.*, Jong-Soo Woo, M.D.*, Kwang-Hyung Cho, M.D.*

Exposure of the cardiac pacemaker is still a difficult problem associated with high morbidity. Grossly infected pacemaker systems had been required removal and insertion of a new system.

It would highly desirable to develop a new method that could salvage an exposed well functioning unit because cardiac pacemaker is very expensive.

We have experienced one patient with exposed well functioning cardiac pacemaker, which was relocated to contralateral subpectoral pocket and healed without complication. This relocation of the pacemaker to subpectoral pocket is less simple, expensive and should be considered as an alternative to complete replacement of unit.

I. 서 론

Chardack (1961)¹⁾이 처음으로 완전 방실 전도차단 환자의 치료를 위하여 수은 아연 전지를 이용한 완전이식형 심박동기를 삽입하는데 성공한 이래 심박동기의 삽입은 완전방실 전도차단(Complete A-V block), Adams-Stokes 씨병 및 동결절 기능부전(sick sinus syndrome) 환자등에 광범위하게 적용되어 왔다. 일반적으로 심박동기는 피하, 근막하 혹은 심외막, 정맥으로 삽입되는데 위치나 방법이 어떻든 간에 결과는 좋으나 아직까지 삽입된 부위의 피부피사로 인한 심박동기의 노출과 감염의 가능성이 높으며 이것의 치료와 처치는 아직 많은 문제를 야기하고 있다. 물론 여러가지 방법이 이 문제를 해결하기 위하여 시도되었으나 아직 성공

율은 적다.

본 교실에서는 완전방실 전도차단(Complete A-V block)으로 심박동기 삽입 후 4년 후 피부피사와 심박동기의 노출 및 패혈증이 동반된 1 예에서 잘 기능하고 있는 심박동기의 재삽입법으로 수술 치험하였기에 증례 보고하고자 한다.

II. 증 례

55세의 여자 환자로서 완전방실 전도차단(Complete A-V block)(Fig. 1)으로 1982년 7월 영구단극요구형 심박동기를 우요측 피정맥을 통해 피하에 삽입하고 좋은 결과(Fig. 2)를 얻었으나 1년 후부터 심박동기 이동(Fig. 3) 및 열감이 가끔 있어 왔으며 1986년 4월부터는 흉통 및 피부피사가 야기되었다. 술전 5일동안 전신 항생제 투여를 했으며 혈액 배양상 응고효소 음성 포도상구균이 배양되었으며 피부피사의 농에서 균이 배양되지 않았고 열은 없었다.

본 환자의 수술은 먼저 좌측 상흉부의 대흉근하 공간

* 인제대의대 부산 백병원 흉부외과
* Department of Thoracic and Cardiovascular Surgery, Inje Medical College, Paik Hospital, Pusan
1987년 3월 2일 접수

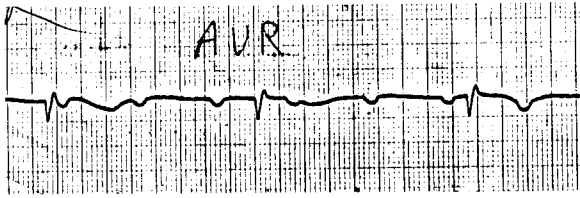


Fig. 1. Preoperative EKG shows complete A-V block pattern.




Fig. 2. Postoperative EKG shows well pacing rhythm.

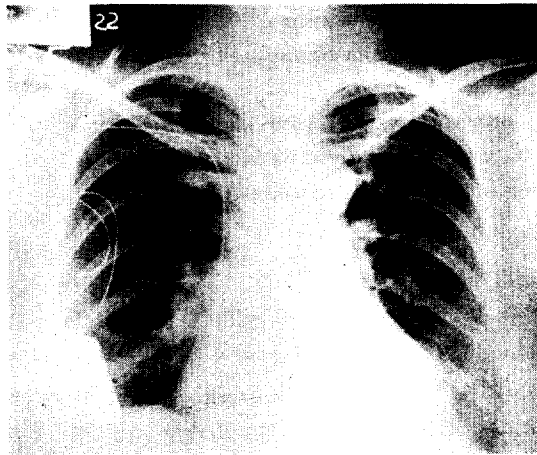


Fig. 3. Preoperative chest PA, showing displaced pacemaker into submammary region.

에 pocket 을 만들어 놓고 이미 있는 우측 상흉부 만 혼 부위를 재절개하여 고정되어 있는 wire 부위를 찾아서 좌측 상흉부의 pocket 으로 심박동기가 통과할 수 있게 피하 tunnelling 을 만들어 놓고, 심박동기가 노출되어 있는 유방하부에서 절개하여 우측 상흉부와 피하 tunnelling 을 만들어서 심박동기를 우측 상흉부로 빼내어 심박동기를 항생제와 povidone 용액으로 충분히 씻은 후 이미 만들어 놓은 상흉부 피하 tunnelling 을 통하여 대소 흉근사이의 공간이 좌상 흉부의 pocket 으로 빼내어 이곳에 다시 심었으며 피부 피사와 배농이 야기되었던 우측 유방 하부에 배농관을 넣어 두었다가

경과 관찰후 제거하였다. 수술도중 심박동기의 세척은 지속적인 EKG 소견의 관찰을 통하여 완전방실 전도차단이 길게 지속되지 않도록 피하에 간헐적으로 접촉시켜 가면서 시행하였다. 환자는 술후 2주째 건강한 몸으로 퇴원하였고 술후 6개월이 지난 최근까지 합병증 없이 양호한 상태를 유지하고 있다(Fig. 4, 5, 6).

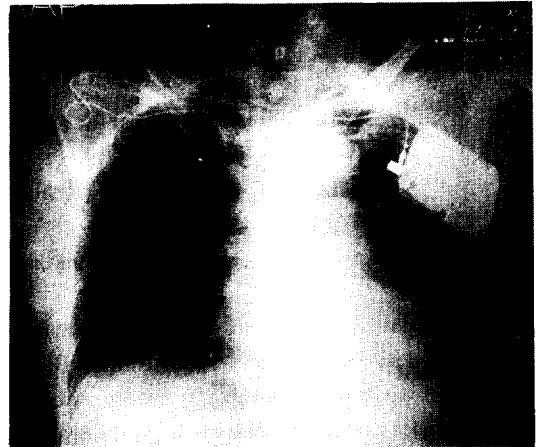


Fig. 4. Postoperative chest AP, showing relocated pacemaker at contralateral subpectoral region.

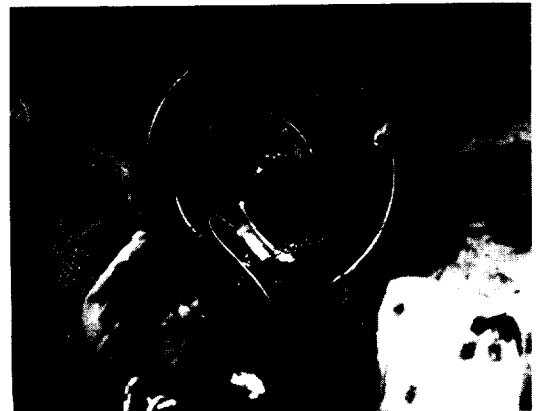

Fig. 5. Operative finding, showing irrigation and strilization of the contaminated pacemaker.

Ⅲ. 고 찰

Mayo Clinic 의 영구 심박동기 감염의 정의는 아래와 같다²⁾. 첫번째, 심박동기 pocket 에서의 국소적 염증과 농양형성, 두번째, pacing system 의 피부피사를

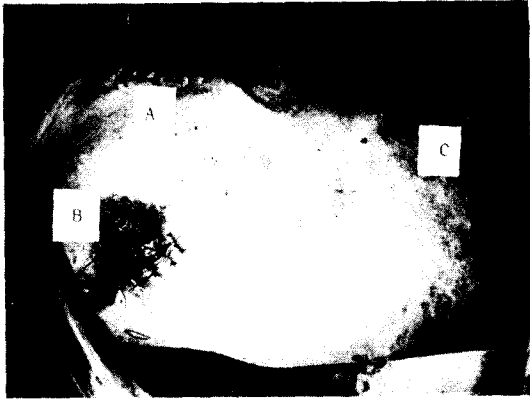

Fig. 6. Fiding of completion of operation

- A : site of previous operation
- B : site of skin erosion with pacemaker displacement
- C : site of new operation for re-implantation of the pacemaker.

통한 이차적인 감염, 세번째로는 다른 곳의 감염이 없고 혈액 배양상 양성과 관련되는 열이 있을 때를 말한다. 심박동기의 실치료 인한 피부괴사의 합병증의 통계는 0~12.6%로 보고마다 차이가 있으며 Mayo Clinic 은 0.4~1.4%의 비율을 보였으나 국내에서는 영구 심박동기의 경험이 적기 때문에 합병증의 예도 극히 희박하다.

Anthony³⁾ 보고에 의하면 심박동기의 삽입과 감염의 발현시기까지 기간을 3군 즉 초기 발현(early onset)(2주내), 중기 발현(intermediate onset)(2주~6개월), 후기 발현(late onset)(6개월 이상)으로 나누어 75명 중 11명이 초기 발현, 25명이 중기 발현, 39명이 후기 발현이었다고 했다. 이 중 혈액배양 양성은 75명 중 17명에서 보였는데 원인균은 주로 초기 발현은 staphylococcus aureus, 후기 발현은 staphylococcus epidermidis였고 인공 심박동기 감염의 소인인자(素因因子)로 당뇨병, 부신피질 호르몬 투여, 항응고제 투여, 수술 출혈, 악성 종양, 피부병 등을 열거하였다. 그러나 심박동기의 삽입후 심박동기 이동과 피부가 얇아지는 합병증은 심박동기의 무게와 압력으로 인한 것으로 생각된다⁴⁾. Raul 등의 보고에 의하면 삽입후 심박동기 노출까지의 기간이 평균 4개월 정도로 길다는 것은 삽입시의 감염과는 관련이 적다는 것을 증명하고 있다¹⁰⁾. 심박동기가 노출되면 치료와 처치가 어려워지는데 감염된 심박동기는 빠른 제거가 필요하며 새 것으로 바꾸어야 하는 것이 원칙이다. 이것에는 한번에 감염된

심박동장치를 제거하고 새로운 장치를 삽입하는 방법과, 먼저 감염된 심박동장치를 제거하고 그동안 일시적 심박동(temporary pacing)을 하면서 보통 2주후 새로운 장치를 삽입하는 방법이 있으나 전자가 더욱 안전하고 효과적이라는 보고가 있다³⁾. 그러나 심박동기는 아주 비싸기 때문에 다른 여러 방법이 시도되었다. Sownton⁵⁾ 등은 전신 및 국소 항생제 투여로 단지 5% 치료율을 보였으며 Chari⁶⁾ 등은 국소적 피판을 이용하여 덮어주는 방법, Chait⁷⁾ 등은 노출된 부위의 좌골피사조직 제거(debridement), 피판 회전(flap rotation) 및 전신적 항생제 투여 후 심박동 장치를 제거하고 멸균후 다시 심는 방법을 사용했으나 5명중 2명에서 재발했고, Kim⁸⁾ 등은 쇄골에 동여매어 이동을 방지하고 대흉근 하부에 위치하게 하는 방법을 시도했으며 연세대학에서 이 방법을 이용하여 좋은 결과를 얻었다고 보고하였다⁹⁾. Raul¹⁰⁾ 등은 잘 기능하고 있는 심박동기를 항생제와 povidone 용액으로 씻은 다음 검상돌기아래, 근막하(subxiphoid, subfascial) 공간에 다시 심는 방법을 소개했는데 10명의 환자중 6명은 근막하 공간에 심어 성공했고 4명에서는 흉근하 공간에 심었으나 1명에서 성공했고 3명은 심박동기가 다시 노출되어 근막하 공간에 심어 성공했다. 이 방법은 패혈증의 원인균, 항생제 사용기간등은 영향을 미치지 않으며 다시 심는 장소가 예후의 결정요소가 되고 새 심박동장치의 교환과 함께 양자택일할 수 있는 방법이라고 보고했다.

본 환자에서는 대흉근하 공간에 잘 기능하고 있는 심박동기를 다시 심어 술후 6개월이 지난 지금까지 합병증 없이 잘 지내고 있으나 새로운 심박동기의 개발이 이런 합병증을 없애기 위해서는 시급하다.

IV. 결 론

본 교실에서는 완전방실 전도차단(Complete A-V block)으로 심박동기 삽입후 4년 뒤에 피부 괴사와 심박동기의 노출 및 패혈증이 동반된 1예에서 잘 기능하고 있는 심박동기를 반대측 대흉근하 공간에 다시 심어 좋은 결과를 얻었기에 문헌고찰과 함께 보고하였다.

REFERENCES

1. Chardack, W.M., Gage, A.A. and Great back, W.: A transistorised, self-contained implantable pacemaker for the long term correction of complete heart block. Surgery, 48:645, 1960.

2. Choo MH, Holmes DR Jr, Gersh BJ, Malondy JD, Merideth J, Pluth JR, Trusty J: *Infected epicardial pacemarker systems. Partial versus total removal. J Thoracic Cardiovascular Surgery* 82:794-796, 1981.
3. Anthony B. Lewis, David L. Hayes: *Update on infections involving permant pacemakers. J Thoracic Cardiovascular Surgery* 89:758-763, 1985.
4. Kim GE, Haveson S, Imparato A: *Late displacement of cardiac pulse generator electorde due to heavy pulse gnerator. JAMA* 228:1045-1046, 1974.
5. Sowton, E, Hendrix G, Roy P: *Ten year survey in treatment with implanted cardiopacemakers. Br Med J* 3:155-160, 1974.
6. Chari, P.S., Suri, R.K.: *Skin cover for exposed cardiac pacemkers. British J. of Plastic Surg.* 30:231, 1977.
7. Chait LA, Ritchie B: *A method of treating the exposed cardiac pulse generator. Br J Plast* 32:281-284, 1979.
8. Kim, G.E., Haveson, S.: and Imprato, A.M. *Late displacement of cardiac pacement due to heavy weight pulse generator. Journal of the American Medical Association,* 228:74, 1974.
9. 신극선, 유재덕 : 피부괴사로 노출된 심장 Pacemaker 에 대한 처치 : 증례 보고.
10. Raul Garcia-Rinaldi: *The exposed cardiac pacemaker: Thoracic Cardiovascular Surgery* 89:136-141, 1985.