

심낭막 절편을 이용한 기관지 성형술

이 준 영* · 강 정 호* · 지 행 옥*

— Abstract —

Bronchoplasty using to Pericardial Patch

Joon Young Lee, M.D.*, Jung Ho Kang, M.D.*, Haeng Ok Jee, M.D.*

For the treatment of bronchial stenosis due to trauma, inflammatory and neoplastic lesion, bronchoplastic procedure in the interest of preservation of lung tissue are relatively new developments in the field of thoracic surgery.

We reported on case of bronchoplasty using to pericardial patch for the treatment of bronchial stenosis due to chronic inflammation.

The patient was 26 years old female and chief complaint was respiratory difficulty.

Bronchogram revealed diffuse stenosis of left main bronchus about 4cm and especially, at just below the carina marked narrowing of lumen and fine serration in the wall.

At the time of operation, longitudinal incision was made at left main bronchus about 5cm and reconstructed bronchus using to pericardial patch at membranous compartment of bronchus.

The postoperative course was uneventful and post-operative follow up bronchography showed that improvement of bronchoplastic segmented region.

서 론 증 례

1940년대 이후 기관지 선종 또는 암종에 대한 기관지 절제술후 기관지 단단문합술로 출발한 기관지 성형술은 정상 폐 실질 조직을 살릴 수 있다는 잇점으로 인해 여러가지 원인에 의한 기관지 협착증시 많이 실시되고 있는 술식이다.

본 한양대학교 의과대학 흉부외과학교실에서는 폐 결핵을 앓은 과거력이 있고, 호흡 곤란을 주소로 내원한 좌측 주기관지 협착증 환자에게서 심낭막 절편을 이용한 기관지 성형술을 시행하여 좋은 결과를 얻었기에 문헌 고찰과 함께 보고하는 바이다.

26세 된 여자 환자로 호흡 곤란을 주소로 내원하였다. 과거력상 1986년 8월 폐 결핵진단하에 투약을 실시하여 입원 당시도 항 결핵제를 복용중이었다. 과거력상 특이한 소견을 발견하지 못했다.

청진 소견상 좌측 폐부에 중등도 정도의 호흡음 감소가 있었으며, 임상 병리 검사소견상 백혈구는 $4,000/\text{mm}^3$, 혈색소는 $12.2\text{ gm}\%$ 였으며, 간기능 검사는 모두 정상 범위였다. 폐 기능 검사상 FVC는 94.2% 였고, FEV₁은 69.3% , MVV는 73.8% 로 경도의 폐쇄성 폐 기능을 보여주었다. 객담 세포학적 검사에서도 종양 세포는 발견되지 않았다.

단순 흉부 X-ray상 좌측 폐 상부에 결핵으로 의심되는 결절상의 침윤이 보이고, 전체적으로 좌측 폐에 기관지 및 혈관 음영이 감소되는 소견을 보이고 있었다.

* 한양대학교 의과대학 흉부외과학교실

* Department of Thoracic and Cardiovascular Surgery, School of Medicine, Hanyang University

1987년 3월 2일 접수

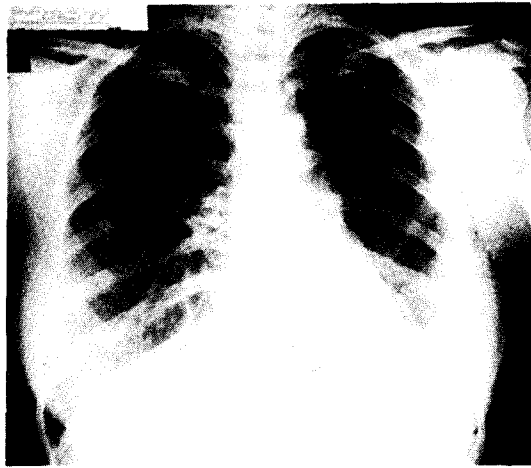

Fig. 1. 술전 흉부 X-ray 소견.

술전 실시한 기관지 조영술상 좌측 주기관지에 전반적인 부분 협착 소견을 보이며 특히 기관지 분지부 직하부에 톱니바퀴 모양의 심한 부분적 협착 부위를 볼 수 있었다. 또한 만성 기관지염을 의심할만한 소견은 있었으나 말초의 세-기관지들은 대체적으로 정상 소견을 보여주고 있었다.

수술은 전신마취하에 좌측 제 4 늑간 절개로 개흉하였다. 흉곽내 유착은 심하지 않았으며, 폐 실질 조직 역시 정상적인 해부학적 형태를 유지하고 있었다.

기관지 조영술상 보였던 기관지 분지부 직하부에 있던 심한 협착 부위는 외전상으로는 심한 소견을 보이지 않았다.

기관지 분지부 직하부부터 약 5cm 가량 좌측 수기관지 주행 방향을 따라 절개후 심낭막에서 추출한 절편을 이식하였고, 흡기시에 심낭막 절편이 함몰되는 것을 방지하기 위하여, 1.5×5cm 크기의 Dacron Graft를 심낭막 절편만에 이중 봉합하였다. 절개시 협착 부위 내면에는 윤상의 심한 협착소견을 보였으며, 기관지 내경의 크기는 3~4mm 정도였다. 또한 기관내 점막은 정상 호흡기계 상피조직 소견을 보였으며 중양을 의심케 할만한 소견은 없었다.

술후 실시한 기관지 조영술상 협착된 좌측 주기관지의 협착 소견은 많이 완화되었고, 특히 기관지 분지부 직하부에 보였던 부분적 심한 협착 부위는 많이 확장되어 있는 소견을 보여 주었다.

환자는 술후 21일째 기관지 조영술을 실시하였으며 별다른 합병증 없이 퇴원하였다. 술후 4개월째 실시한 폐 기능 검사상 폐쇄성 폐기능 소견은 많은 호전이 있

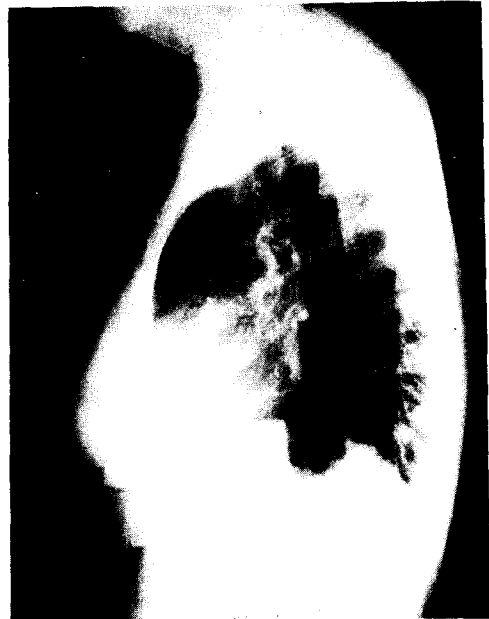

Fig. 2. 술전 측면 흉부 X-ray 소견.

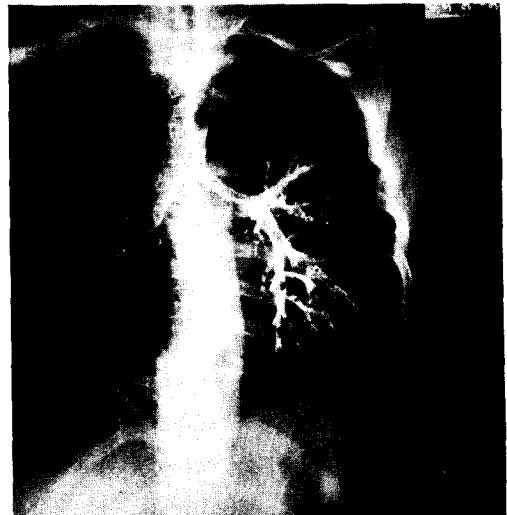


Fig. 3. 술전 기관지 조영술 사진.

었고 또한 자각증상 역시 현저히 감소되었으며, 외래에서 계속 추적 관찰 중에 있다.

고 찰

여러가지 원인에 의한 기관 또는 기관지 협착시, 폐

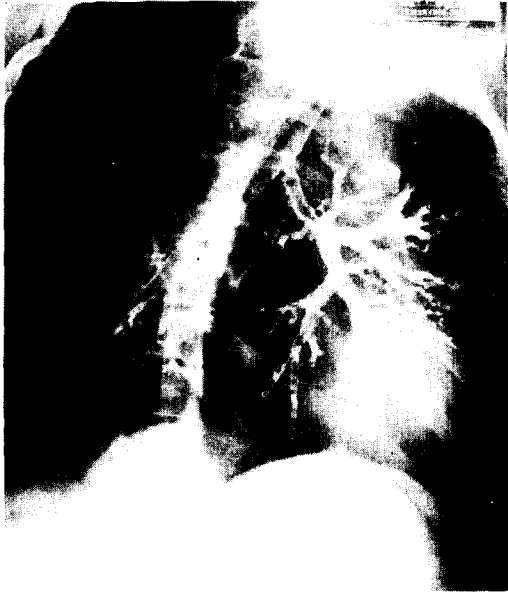

Fig. 4. 술전 기관지 조영술 사진.

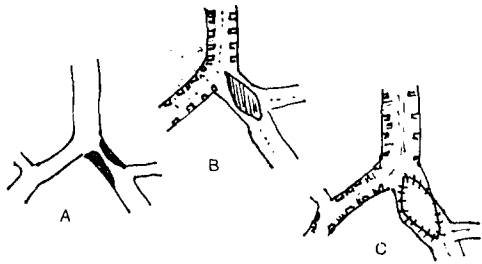


Fig. 5. 수술 모식도

- A : 술전 협착시
- B : 술시 주기판지 절개
- C : 심낭외막 절편 이식술후

전적출술을 시행하지 않고 정상 폐 조직을 살리는 기관지 성형술은 1940년 이후 여러 사람들에 의해 시도되어 왔다¹⁾.

1940년 Taffel은 6마리의 개를 대상으로 기관지 협착 부위를 흉벽에서 떼어낸 자유근막과 부분적인 대흉근 근육 절편 보강으로 기관지 성형술을 실험적으로 시도하였고²⁾, 1947년 Daniel 역시 동물 실험을 통한 기관지 성형술의 가능성을 제시하였다.

그후 1949년 Gebauer는 기관지 협착증 환자에게 진피이식을 통한 기관지 성형술을 시도하여 좋은 결과를 얻었다³⁾. 그러나 현재까지 주로 시행되고 있는 기관지

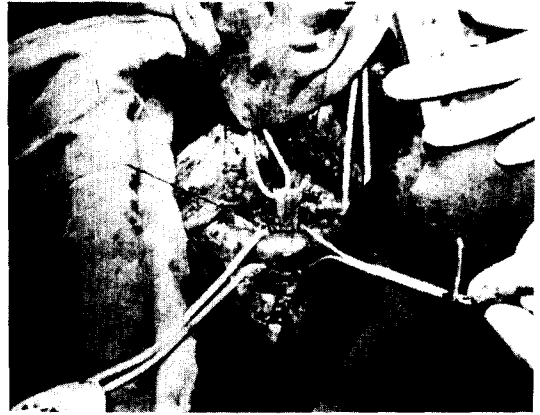


Fig. 6. 수술 장면
(심낭막 절편을 이식하는 중)

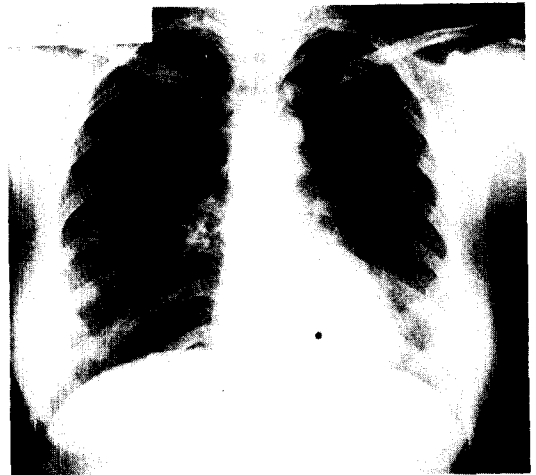

Fig. 7. 술후 흉부 X-ray 소견.

성형술은 이런 이식술이 아닌 기관지 절제후 단단분합시키는 술식이 주종을 이루고 있다. 1951년 발표된 Gebauer의 보고에도 진피 이식술보다 단단 분합술이 견고성 유지 및 기능 회복에 잇점을 지닌 것으로 나타나고 있다³⁾.

특히 기관지 중앙시 폐엽 절제술 및 기관지 성형술을 시행하여 좋은 결과를 얻은 예는 1970년 발표된 Paulson의 보고에서도 찾아볼 수 있으며⁴⁾, 국내에서도 여러 차례 시도되어 성공한 예가 보고된 바 있다⁵⁾.

그러나 이런 단단 분합술이 아닌 자가 조직 또는 인공 구조물을 사용하여 기관 혹은 기관지를 재건하는 술식은 계속 시도되어 왔다.

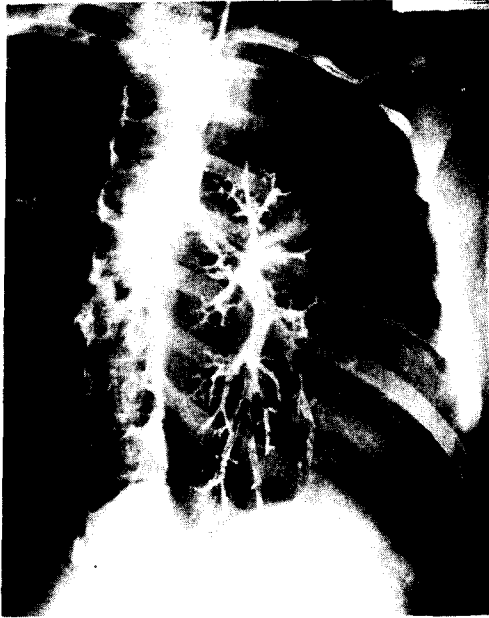


Fig. 8. 수술 후 기관지 조영술 사진.

1956년 Rush 등은 개를 이용하여 Bladder Mucosa 를 사용하여 기관지 전술을 실험적으로 시도하였고⁶⁾, Hanlon 은 역시 개의 기관지 손상부위를 특수 처리한 Gelatin Sponge 로 쌓아 그 기능을 유지하고자 하는 술식을 시행하였다⁷⁾.

또한 Borrie 등은 Silastic Tube 를 이용하여, 인공 구조물 이식을 통한 기관지 성형술을 시도하였으며⁸⁾, Neville 등도 Silastic Graft 를 이용한 흉곽내 기관 및 주 기관지 협착부위를 해결하고자 하였다⁹⁾.

국내에서도 왕영필 등에 의해 Heavy Marlex Mesh 와 심낭편을 이용 기관지 전술을 시행한 후 결손부위의 가교상태와 점막의 재생 여부를 관찰하여 이런 술식의 가능성을 보여 주었다¹⁰⁾.

1955년 Paulson 은 외상성 기관지 손상 후 발생한 기관지 협착증 환자와 폐 결핵으로 야기된 기관지 협착증 환자에게 주 기관지를 절개하고 진피를 이식하는 기관지 성형술을 시도하였다. 특히 기관지 손상 후 7 주 후에 발견한 우측 주 기관지 협착증 환자에게서 기관지를 절개한 후 진피 이식술을 시도하였으며, 결핵성 기관지 협착증 환자에서도 협착 부위를 절개하고 진피를 이식한 후 Steel Wire Mesh 로 보강하는 기관지 성형술을 시행 수술 후 환측 폐의 정상 기능을 회복하였다^{11), 12)}.

특히 이들은 기관지 협착증 환자에게서 폐 조직의 감염 현상이 없는 한 폐 전적출술을 하지 말고 이런 기관

지 성형술을 시행하여, 무기폐를 없애고, 폐기능을 찾는 것을 강력히 주장하고 있다. 심지어는 손상 후 1년이 지난 협착증 환자에게도 이런 술식은 가능한 것으로 보고하고 있다¹²⁾.

수술 후 생긴 수 있는 합병증은 폐의 분비물을 충분히 배출하지 못함으로 야기되는 무기폐 또는 폐렴 등이 많으며, 그 외에도 수술부위에 재협착 등이 오는 것도 보고되고 있다⁵⁾.

Paulson 등은 이러한 합병증 예방을 위해 수술이 가능한 한 출혈을 극소화하며 봉합사는 비흡수성 합성 봉합사를 사용하여 봉합의 매듭이 기관지 바깥으로 나오게 하는 단순 봉합을 하며, 수술 후 기관지 분비물을 가능한 한 모두 제거하도록 권하고 있다. 또 반드시 기관지 절개술을 시행하지는 않으나, 경우에 따라서는 하도록 하고 있다. 그리고 수술 후 빠른 시일내에 기관지경 검사는 피하는 것이 좋은 것으로 발표하고 있다¹²⁾.

이와 같이 기관지 성형술은 정상 폐조직을 희생하지 않고 정상 폐기능을 회복한다는 관점에서 좋은 수술 방법이며 앞으로 여러가지 이식물에 의한 성형술은 개발의 여지가 많은 술식으로 남아 있다.

결 론

본 한양대학교 의과대학 흉부외과학교실에서는 만성 감염에 의한 좌측 주 기관지 협착증 환자에게 폐 전적출술을 시행하지 않고 심낭막 절편을 사용한 기관지 성형술을 시행하여 좋은 결과를 얻었기에 문헌 고찰과 함께 보고하는 바이다.

환자는 자각 증상의 소실과 함께 별 다른 합병증 없이 퇴원하여 현재 외래에서 추적 관찰중이다.

REFERENCES

1. Glenn W.W.: *Bronchoplastic Procedures Thoracic and Cardiovascular Surgery 4th Edition*; 430.
2. Taffel M: *The Repair of Tracheal and Bronchial Defects with free fascia grafts Surgery 8:56, 1940.*
3. Gebauer P.W.: *Reconstructive Surgery of the Trachea and Bronchi-Late results with dermal grafts J. Thorac. Surg. 22:568 1951.*
4. Paulson D.L.: *Bronchoplastic Procedures for bronchogenic Carcinoma J. Thoracic and Cardiovascular Surg. 59:38, 1970.*
5. 김응중, 김용진 ; *Bronchoplasty*. 대한흉부외과학

- 회지 18 : 497, 1985.
6. Rush B.F.: *Experimental Reconstruction of the Trachea with Bladder mucosa Surgery* 40:1105 1956.
 7. Hanlon C.R.: *Observation on the Use of Gelatin Sponge in closure of experimentally produced defects of the Bronchus Surg. Gynecol. Obstet* 86:551, 1948.
 8. Borrie J.: *Prosthetic Tracheal Replacement J. Thoracic and Cardiovascular Surg.* 60:829, 1970.
 9. Neville W.E.: *Replacement of the Intrathoracic trachea and both stem bronchi with a molded silastic prosthesis J. Thoracic and Cardiovascular Surg.* 63:569, 1972.
 10. 왕영필, 이홍균 ; Heavy Marlex Mesh 와 심낭편을 이용한 기관재전술의 실험적 연구. 대한흉부학회지 10 ; 7, 1977.
 11. Paulson D.L.: *Preservation of Lung tissue by means of bronchoplastic procedures Am. J. Surg* 89:347, 1955.
 12. Paulson D.L.: *Bronchial Anastomosis and bronchoplastic procedures in the interest of preservation of lung tissue J. Thorac Surg.* 29:238, 1955.
-