

불임수술받은 암코양이의 자궁축농증 치료에

趙 俊 行* · 尹 世 福**

우리나라에서는 암코양이의 불임수술이 선진 외국에 비해서 고양이를 가진 극히 일부 축주나 장기거주자인 외국인을 상대하는 몇몇 동물병원에서만 극히 드물게 실시되고 있다.

그러나 잡지나 외국인을 통한 불임수술의 필요성은 차차로 많은 사람들의 상식화되어 가고 있어서 고양이를 길러 본 사람이면 한번은 생각하였던 문제인 것이다.

많은 사람들은 바쁜 시간을 틈내어서 개를 기르고 고양이를 기르며 또 이들에게 불임수술을 시행하는 번거로움을 갖게 되는데도 불구하고 애완동물 기르기를 중단하지 않는 것은 어떤 이유에서일까?

고양이는 고독을 즐기고 이기주의이며 질투심이 강하고 그리고 영적인 작은 야수이기도 하다 또 사람들이 기르고 있는 많은 동물중에서 자주성이 강한 육식동물로 주인의 비위를 잘 맞추는 외교가이며, 일정한 거주지에 애착을 갖고 민첩하게 사냥을 잘하며 자신의 몸은 물론 깨끗히 다듬고 배설물도 남의 눈에 띄지 않게 잘 처리하며 새끼들에 대한 모성본능이 강하고 특히 움직이는 물건에 관심이 많으며 성욕도 강하며 영양만 허락하면 암코양이는 1년에 3~4회 이상의 임신도 할 수가 있다.

이런 고양이의 특징은 즉 야성적이고 성욕이

강하여 수시로 사랑싸움을 하게 되는데 모든 것이 잠든 한밤중만 택하게 되어 그러지 않아도 각종 스트레스와 공해에 시달린 이웃 사람들의 원성을 사게 되고, 또 이로 인한 많은 수로 번식된 새끼를 모두 책임지고 기를 수가 없어 이를 방지하기 위하여 생긴 불임수술이 차차로 늘어가고 있는 것이다. 그러나 불임수술로 인한 부작용이 간혹 나오게 되고 이 부수적으로 생긴 질병의 증례가 다른 임상가의 좋은 참고가 될 것으로 알고 여기 보고하는 바이다.

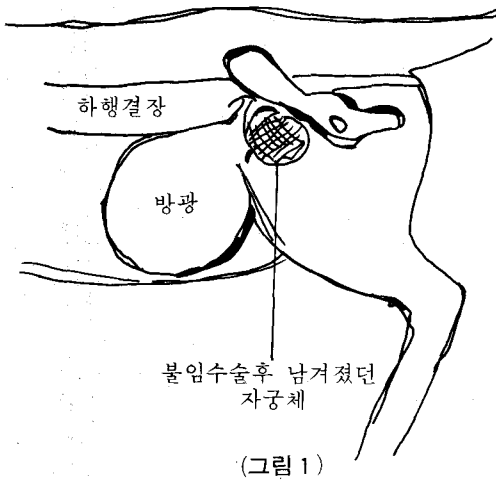
여기 소개되는 고양이는 흔히 볼 수 있는 흑백의 얼룩이 고양이로써 시내 모 동물병원에서 불임수술을 받은 후 2개월 후부터 서서히 배뇨곤란과 변비로 고생하여 그간 그 병원에서 몇번 치료를 받았으나 실효를 보지 못하고 있어 고민하고 있던 중 필자에게 의뢰되었다.

이 암코양이는 불임수술을 한지 2개월반이 되는 나이 2년반, 몸무게 3kg로 만성 변비와 배뇨곤란을 호소하였다. 몸털이 거칠고 아랫배가 볼록 솟아 있어서 만져보니 방광과 결장이 굳어져 있는 것을 알 수 있었고 또 골반안에 작은 덩어리를 스칠 수 있었다.

복부를 위로 옆으로 단순 X선검사를 한 결과 결장이나 직장내에 많은 량의 똥이 뭉쳐있고 방광도 크게 확장되어 있었다. 또 방광의 뒤쪽 골반입구에 어둡침침한 그림자를 볼 수 있었다(그림 1).

* 濟雲動物病院

** 城東家畜病院



수술시 마취는 전처치로 Combelen (Bayer社) 0.3ml IM (0.05ml/kg) 하고, 10분후 Rompun (Bayer社) 0.15ml (0.05ml/kg) 에 ketamine (三共社) 1ml (15mg/kg) 를 혼합하여 I.M. 하였던 바 이 수술에서 매우 좋은 마취상태를 얻었다.

그 후 하복부정중선 절개 (下腹部正中線切開) 를 하고 돌출된 방광은 수액세트로서 오줌을 서서히 흡인하였던 바 곧 방광 아랫쪽의 골반부에 작은 혹을 볼 수 있었고 이 혹은 종양덩어리와 같이 굳어져 있어서 그대로의 적출은 불가능하였다. 곧 그 혹의 내용물을 확인하기 위해서 바

늘 21G 를 낀 주사기로써 천공하여 100ml 의 붉은 복숭아색의 농즙을 흡인하였고 흡수 후 그 곳을 절개함으로써 이것이 자궁체라는 것을 확인할 수가 있었다.

절과 자궁경관부에서 결찰절단을 하고 그 후 복막과 근육 그리고 피부를 봉합하여 수술을 끝냈다.

이 암코양이는 수술후 배뇨곤란과 변비가 없어졌으며 원기 또한 왕성해지고 식욕이 생겨 체중도 많이 늘어났다.

앞으로 암코양이의 불임수술은 개업수의사에 있어서 가장 많이 행하여질 외과수술이 될 것이다.

이 증례는 굳어진 종양에 의해서 압박되어 생긴 배뇨곤란과 변비는, 불임수술 후 생긴 속발성인 자궁축농증으로써 재수술을 함으로 건강을 되찾을 수가 있었으며 필자도 고양이에 있어서의 불임수술 후 조금 남겨진 자궁편의 오염으로 인한 자궁축농증으로 인한 배뇨곤란과 변비는 처음 있는 경험이었다.

그러므로 불임수술시 봉합사의 선택과 멸균처리 그리고 확실한 소독과 자궁체를 철저히 적출할 것을 당부한다.

대한수의사회지 합본 (1981~1985)

주문판매中

정 가 : 1년분 합본 15,000원

주문처 : 대한수의사회

※ 주문시 년도 명기바람.